



Çocuk Ürolojisi Güncelleme

Editörler

Prof. Dr. M. İhsan KARAMAN

İstanbul Medeniyet Üniversitesi Tıp Fakültesi
Üroloji Anabilim Dalı

Prof. Dr. Cankon GERMİYANOĞLU

Ondokuz Mayıs Üniversitesi Tıp Fakültesi
Üroloji Anabilim Dalı


TÜD/TÜRK ÜROLOJİ AKADEMİSİ YAYINI NO: 15

© 2017 Türk Üroloji Derneği/ Turkish Association of Urology

Tüm hakları saklıdır.

Çocuk Ürolojisi Güncelleme

Editörler: Prof. Dr. M. İhsan KARAMAN, Prof. Dr. Cankon GERMİYANOĞLU

ISBN: 978-605-83191-??????????? 

TÜD/TÜRK ÜROLOJİ AKADEMİSİ YAYINI NO: 15

Yayımcı	: Türk Üroloji Derneği/ Turkish Association of Urology Prof. Nurettin Ökten Sokak, Lale Palas Apt., 18/2 34382 Şişli - İstanbul
Yayımcı Sertifika No	: 20594
Baskı / Cilt	: No-bel Matbaacılık San. Tic. Ltd. Şti. Ömerli mevki İhsangazi Cd. Tunaboyu sk. No. 3 Arnavutköy – Hadımköy–İstanbul
Matbaa Sertifika No	: 12565
Sayfa Tasarımı - Düzenleme	: Nobel Tıp Kitabevleri
Baskı Tarihi	: Kasım 2017 - İstanbul



Türk Üroloji Derneği/ Turkish Association of Urology

Prof. Nurettin Ökten Sok. 18/2 Şişli / İstanbul

Tel/Phone : +90 212 232 46 89

Faks/Fax : +90 212 233 98 04

www.uroturk.org.tr

Sunuş

Değerli Meslektaşlarımız ve Tıpta Uzmanlık Öğrencileri,

???

Dr. Ateş Kadiođlu

Türk Üroloji Akademisi Koordinatörü

Dr. M. Önder Yaman

Türk Üroloji Derneđi Başkanı

Değerli meslektaşlarımız,

Ülkemizde çocuk ürolojisi alanında ürolojinin diğer alt branşlarına kıyasla yazılı ve görsel materyallerinde ciddi eksiklikler bulunmaktadır. Aslında ürolojinin üst branşları arasında yan dal eğitiminin verildiği tek branş 'Çocuk Ürolojisi'dir. Ayrıca teknolojik gelişmelerle beraber çocuk ürolojisinde cerrahi yöntemlerde yenilikler ve gelişmeler izlenmekte, buna paralel olarak tüm dünyada çocuk ürolojisine artan bir ilgi gözlenmektedir.

Bu sorumluluk kapsamında 2012 yılında kurulan Türk Üroloji Akademisi (TÜAK) Pediatrik Üroloji çalışma grubu geçtiğimiz dönemde birçok eğitim toplantısı düzenlemiş ve bu çalışmaların tamamlayıcısı niteliğinde 'Çocuk Ürolojisi Bülteni' ve son olarak ise 'Çocuk Ürolojisinde Güncelleme' kitabı hazır hale getirilmiştir. Bu anlamda referans kaynak haline getirilen bu kitap çalışması ile siz değerli meslektaşlarımızla buluşmaktan büyük mutluluk duymaktayız.

Hedefimiz, asistanlarımızın, yan dal uzmanlarımızın ve genç meslektaşlarımızın eğitimine katkıda bulunmak, ayrıca çocuk ürolojisine gönül veren her hekim için pratik birer kaynak oluşturmaktır. Bu vesileyle Türk Üroloji Derneği'ne ve kitabın hazırlanmasında emeği geçen TÜAK Çocuk Ürolojisi Çalışma grubunun çok değerli üyelerine teşekkür ediyor, bu bültenin Türk Üroloji camiasına ve üyelerimize hayırlı olmasını diliyoruz.

Türk Üroloji Akademisi Pediatrik Üroloji Çalışma Grubu Adına

Doç. Dr. M. Selçuk SILAY

İstanbul Medeniyet Üniversitesi Tıp Fakültesi

Çocuk Ürolojisi Bilim Dalı, Üroloji Anabilim Dalı Öğretim Üyesi

İçindekiler

KISIM 1

ÇOCUK ÜROLOJİSİNE GİRİŞ 1

Bölüm 1

Pediyatrik Hastada Semptom ve Bulgular 3
Abdullah Çirakođlu, Ali Ayyıldız

Bölüm 2

Çocuk Ürolojisi Hastalarında Fizik Muayene 11
Cihangir Akgün

Bölüm 3A

Proteinürük Çocuk Hastaya Yaklaşım 15
Aydın Ece

Bölüm 3B

Hematürük Çocuk Hastaya Yaklaşım 21
Aydın Ece

Bölüm 4

Çocuklarda İdrar Yolu Enfeksiyonu 27
M. Hakan Poyrazođlu

Bölüm 5

İdrar Yollarının Spesifik Enfeksiyonları 43
İsmail Dursun, Emel Kabakođlu Ünsür

Bölüm 6

Çocuk Ürolojisi Ameliyatlarında Antibiyotik Profilaksisi 57
Muhammet Köşker

KISIM 2

ÜRİNER SİSTEM ANOMALİLERİ 61

Bölüm 7

Antenatal Hidronefroz 63
Orhan Ziyilan

Bölüm 8

Megaüreter 81
Dođan Ünal

Bölüm 9

Üreterosel 93
Fatih Yanaral, Faruk Özgör, Murat Binbay

Bölüm 10

Üretero Pelvik Bileşke Darlığı 103
Tarkan Soygür, Perviz Hacıyev

Bölüm 11

Posterior Üretral Valv 107
Yılmaz Aksoy

KISIM 3

GENİTAL ANOMALİLER 133

Bölüm 12

Hipospadias Cerrahisi 135
Haluk Şen, Selçuk Yücel

Bölüm 13

Kriptorşidizm (İnmemiş Testis) 149
Yılmaz Aksoy

Bölüm 14

İnguinal Herni ve Hidrosel 169
Yılmaz Aksoy

Bölüm 15

Adolesan Varikosel	179
Yılmaz Aksoy	

Bölüm 16

Sünnet	191
Orhan Koca, M. İhsan Karaman	

KISIM 4**VEZİKOÜRETRAL REFLÜ** 201**Bölüm 17**

Veziköüretal Reflü	203
Tayfun Oktar, Bilal Çetin, M. İrfan Dönmez	

Bölüm 18

Veziköüretal Reflüde Subüretal Enjeksiyon	211
Ali Haluk Ander, M. İrfan Dönmez	

Bölüm 19

Üreteroneosistostomi	223
Tarkan Soygür, Perviz Hacıyev	

KISIM 5**NÖROJEN MESANE** 235**Bölüm 20**

Nörojen Mesane	237
Yusuf Kibar, Sercan Yılmaz, Burak Köprü	

KISIM 6**NON-NÖROJEN MESANE** 259**Bölüm 21**

Non-Nörojen Mesane	261
Kaya Horasanlı	

KISIM 7

ÜRİNER SİSTEM TAŞ HASTALIKLARI	269
Bölüm 22	
Tanısal Değerlendirme	271
İsmail Yağmur	
Bölüm 23	
Metabolik Değerlendirme	279
Beltinge Demirciođlu Kılı, Haluk Ően	
Bölüm 24	
Konservatif Tedavi	291
Faruk Kkürmaz	
Bölüm 25	
ocuklarda Üreterorenoskopi	299
Mesrur Seluk Silay	
Bölüm 26	
Retrograd İntrarenal Cerrahi	303
Gökhan AtıŐ, Turhan aŐkurlu	
Bölüm 27	
Perkütan Nefrolitotomi	307
Ali Ünsal, Ural Ođuz, Süleyman YeŐil	
Bölüm 28	
ocuklarda Őok Dalga Litotripsi	315
Berkan ReŐorlu, YaŐar Issı	

KISIM 8

OCUK ÜROLOJİSİNDE MİNİMAL İNVAZİV CERRAHİLER	319
Bölüm 29	
Pediyatrik Laparoskopiyi	321
Deniz Demirci	

Bölüm 30**Robot Yardımlı Laparoskopik Cerrahinin Fizyolojisi** 325

M. Selçuk Sılay, İsmail Başbüyük

Bölüm 31**Robot Yardımlı Laparoskopik Piyeloplasti** 333

Senad Kalkan, Mesrur Selçuk Sılay

Bölüm 32**Robot Yardımlı Laparoskopik Üreteral Reimplantasyon (Ralur)** 343

Koray Ağras

KISIM 9**GENİTOÜRİNER SİSTEM TÜMÖRLERİ** 367**Bölüm 33****Genitoüriner Sistem Tümörleri** 369

Sami Uğuz, Hasan Cem İrkılata

KISIM 10**TRAVMA** 411**Bölüm 34****Travma** 413

Yaşar İssı, Kadir Önem, Cankon Germiyoğlu

DİZİN 433

Doç. Dr. Koray AĞRAS

SB Ankara Atatürk Eğitim ve Araştırma Hastanesi
Üroloji Kliniği Eğitim Görevlisi

Doç. Dr. Cihangir AKGÜN

Medipol Üniversitesi Tıp Fakültesi
Çocuk Nefrolojisi Bilim Dalı

Prof. Dr. Yılmaz AKSOY

Atatürk Üniversitesi Tıp Fakültesi
Çocuk Ürolojisi Bilim Dalı

Prof. Dr. Ali Haluk ANDER

İstanbul Üniversitesi İstanbul Tıp Fakültesi
Üroloji Anabilim Dalı

Doç. Dr. Gökhan ATIŞ

İstanbul Medeniyet Üniversitesi
Göztepe Eğitim ve Araştırma Hastanesi
Üroloji Kliniği

Prof. Dr. Ali AYYILDIZ

Ordu Üniversitesi Tıp Fakültesi
Üroloji Anabilim Dalı

Op. Dr. İsmail BAŞIBÜYÜK

Cizre Devlet Hastanesi, Üroloji Kliniği,
Şırnak

Doç. Dr. Murat BİNBAŞ

Haseki Eğitim ve Araştırma Hastanesi
Üroloji Kliniği, İstanbul

Prof. Dr. Turhan ÇAŞKURLU

İstanbul Medeniyet Üniversitesi
Göztepe Eğitim ve Araştırma Hastanesi
Üroloji Kliniği

Dr. Bilal ÇETİN

İstanbul Üniversitesi İstanbul Tıp Fakültesi
Üroloji Anabilim Dalı, Çocuk Ürolojisi Bilim Dalı

Dr. Abdullah ÇIRAKOĞLU

Ordu Üniversitesi Tıp Fakültesi
Üroloji Anabilim Dalı

Prof. Dr. Deniz DEMİRCİ

Erciyes Üniversitesi Tıp Fakültesi
Üroloji Anabilim Dalı, Kayseri

Yrd. Doç. Dr. Beltinge DEMİRCİOĞLU KILIÇ

Gaziantep Üniversitesi Tıp Fakültesi
Pediatrik Nefroloji Anabilim Dalı

Op. Dr. M. İrfan DÖNMEZ

İstanbul Üniversitesi İstanbul Tıp Fakültesi
Üroloji Anabilim Dalı, Çocuk Ürolojisi Bilim Dalı

Doç. Dr. İsmail DURSUN

Erciyes Üniversitesi Tıp Fakültesi
Çocuk Nefroloji Bilim Dalı

Prof. Dr. Aydın ECE

Dicle Üniversitesi Tıp Fakültesi
Çocuk Nefroloji Bilim Dalı

*Soyadı Sıralamasına Göre

Prof. Dr. Cankon GERMİYANOĞLU

Ondokuz Mayıs Üniversitesi Tıp Fakültesi
Üroloji Anabilim Dalı, Çocuk Ürolojisi Bilim Dalı,
Samsun

Op. Dr. Perviz HACIYEV

Ankara Üniversitesi Tıp Fakültesi
Üroloji Anabilim Dalı, Çocuk Ürolojisi Bilim Dalı

Doç. Dr. Kaya HORASANLI

Şişli Etfal Eğitim ve Araştırma Hastanesi
Üroloji Kliniği

Doç. Dr. Hasan Cem IRKILATA

Isparta Özel Davraz Yaşam Hastanesi
Üroloji Kliniği

Op. Dr. Yaşar ISSI

Ondokuz Mayıs Üniversitesi Tıp Fakültesi
Üroloji Anabilim Dalı, Çocuk Ürolojisi Bilim Dalı,
Samsun

Uzm. Dr. Emel KABAKOĞLU ÜNSÜR

Erciyes Üniversitesi Tıp Fakültesi
Çocuk Nefroloji Bilim Dalı

Yrd. Doç. Dr. Senad KALKAN

Bezmialem Vakıf Üniversitesi Tıp Fakültesi
Üroloji Anabilim Dalı, İstanbul

Prof. Dr. M. İhsan KARAMAN

İstanbul Medeniyet Üniversitesi Tıp Fakültesi
Üroloji Anabilim Dalı

Prof. Dr. Yusuf KİBAR

Koru Hastanesi Üroloji Bölümü, Ankara

Doç. Dr. Orhan KOCA

Haydarpaşa Numune Eğitim ve
Araştırma Hastanesi, Üroloji Kliniği

Op. Dr. Burak KÖPRÜ

Konya Eğitim ve Araştırma Hastanesi, Konya

Dr. Muhammet KÖŞKER

Çocuk Enfeksiyon Hastalıkları Uzmanı
Cerrahpaşa Tıp Fakültesi

Op. Dr. Faruk KÜÇÜKDURMAZ

Kahramanmaraş Sütçü İmam Üniversitesi Tıp
Fakültesi
Üroloji Anabilim Dalı, Kahramanmaraş

Doç. Dr. Ural OĞUZ

Giresun Üniversitesi Tıp Fakültesi
Üroloji Anabilim Dalı, Giresun

Doç. Dr. Tayfun OKTAR

İstanbul Üniversitesi İstanbul Tıp Fakültesi
Üroloji Anabilim Dalı, Çocuk Ürolojisi Bilim Dalı

Doç. Dr. Kadir ÖNEM

Ondokuz Mayıs Üniversitesi Tıp Fakültesi
Üroloji Anabilim Dalı

Dr. Faruk ÖZGÖR

Haseki Eğitim ve Araştırma Hastanesi
Üroloji Kliniği, İstanbul

Prof. Dr. M. Hakan POYRAZOĞLU

Erciyes Üniversitesi Tıp Fakültesi
Çocuk Nefroloji Bilim Dalı

Doç. Dr. Berkan REŞORLU

Ondokuz Mayıs Üniversitesi Tıp Fakültesi
Üroloji Anabilim Dalı, Samsun

Doç. Dr. Mesrur Selçuk SILAY

İstanbul Medeniyet Üniversitesi Tıp Fakültesi
Üroloji Anabilim Dalı, Çocuk Ürolojisi Bilim Dalı,
İstanbul

Prof. Dr. Tarkan SOYGÜR

Ankara Üniversitesi Tıp Fakültesi
Üroloji Anabilim Dalı, Çocuk Ürolojisi Bilim Dalı

Yrd. Doç. Dr. Haluk ŞEN

Gaziantep Üniversitesi Tıp Fakültesi
Üroloji Anabilim Dalı

Yrd. Doç. Dr. Sami UĞUZ

Gülhane Eğitim ve Araştırma Hastanesi
Üroloji Kliniği

Prof. Dr. Doğan ÜNAL

Dr. Abdurrahman Yurtaslan Ankara Onkoloji
Eğitim ve Araştırma Hastanesi Başhekimi

Prof. Dr. Ali ÜNSAL

Gazi Üniversitesi Tıp Fakültesi
Üroloji Anabilim Dalı, Ankara

Op. Dr. İsmail YAĞMUR

Harran Üniversitesi Tıp Fakültesi
Üroloji Anabilim Dalı, Şanlıurfa

Op. Dr. Fatih YANARAL

Haseki Eğitim ve Araştırma Hastanesi
Üroloji Kliniği, İstanbul

Doç. Dr. Süleyman YEŞİL

Gazi Üniversitesi Tıp Fakültesi
Üroloji Anabilim Dalı, Ankara

Op. Dr. Sercan YILMAZ

GATA Üroloji Anabilim Dalı, Ankara

Prof. Dr. Selçuk YÜCEL

Acıbadem Üniversitesi Tıp Fakültesi
Üroloji Anabilim Dalı

Prof. Dr. Orhan ZİMLAN

İstanbul Üniversitesi İstanbul Tıp Fakültesi
Üroloji Anabilim Dalı, Çocuk Ürolojisi Bilim Dalı

KISIM 1

ÇOCUK ÜROLOJİSİNE GİRİŞ

Pediyatrik Hastada Semptom ve Bulgular

1

Abdullah ırakođlu, Ali Ayyıldız

Ürolojik problemi olan pediyatrik hastada hikayeye “çocuk neden burada” sorusuyla başlamak gerekir. Bazı çocuklar kendisine sorulan sorulara cevap verebilir. Görüşmenin başlangıcında çocuđa sorulacak birkaç soru ile çok değerli bilgiler alınabilir. Böyle davranmak çocuđa özgüven de verecektir. Çocuk görüşmenin kendisiyle ilgili olduğunu anlar ve ebeveynlerine göre daha fazla konsantre olur. Böylece daha sonra davranış tedavisi gerekecek olursa çocuđun bunu daha kolay benimsemesi ve uyum sağlanması mümkün olacaktır (1).

Karın şikayetleri

Akut karın ağrısı olan çocukların hemen değerlendirilmesi gerekir. Ağrının karakteri, zamanlaması, başlangıçtaki şiddeti, yayılımı önemlidir. Eğer çocuk kendini ifade edebiliyorsa bu bilgiler bizzat çocuktan alınmalıdır. Çocuklarda karın ağrısı nedenleri çok geniş bir spektrum göstermektedir. Karın ağrısı olan bir çocukta yalnızca ürolojik hastalıkları değil, diğer sebepleri de düşünmek gerekir. İştah azalması, kusma, bulantı, barsak alışkanlıklarında değişimler, gastrointestinal sistemi genitoüriner sistemden ayırt etmekte yardımcıdır. Karın ağrısı

semptomunun nedeni piyelonefrit, renal kolik, sistit, testis torsiyonu olabileceđi gibi, pilor stenozu, volvulus, apandisit gibi batin içi nedenler, hatta pnömoni, orak hücre krizi gibi nedenler de olabilir. Çocuklarda karın içi kitlelerin en sık nedeni (%65) genitoüriner sistemdir (1, 2).

Skrotal semptomlar

Akut skrotal ağrıyla başvuran bir çocukta, yaş ne olursa olsun, aksi ispat edilene kadar testis torsiyonu düşünülmelidir. Akut skrotumun ayırıcı tanısında testis torsiyonu, testis veya apendiks epididimis torsiyonu, epididimit / orşit, herni/hidrozel, travma, cinsel taciz, tümör, idiopatik skrotal ödem, dermatit, sellülit ve vaskülit (Örn: Henoch-Schönlein purpurası) düşünülmelidir. Başlangıçtan itibaren artan ağrı epididimiti düşündürürken, ağrının ani olup olmaması spermatik kord veya apendiks testis torsiyonu hakkında fikir verir. Skrotum cildinde şişme, eritem, testisin süperiora deplase olması ve kremasterik refleks yokluğu spermatik kord torsiyonunu düşündürmelidir. Ağrının ilk başlangıç dönemlerinde ödem ve eritem olmayabilir, kremasterik refleks alınabilir. Testis torsiyonunun klasik kliniđi ani başlayan ağrı, bulantı

ve kusmanın eşlik ettiği tek taraflı ağrıdır. Bu kliniğin aralıklarla olması intermittan torsiyonu düşündürmelidir. Testiste iskemik hasarın 4-8 saat sonra başladığı bilinmektedir. Bu nedenle testis torsiyonu gerçek bir ürolojik acildir (1).

Inguinal hernisi olan çocukta skrotal hacmin artması durumunda, ağrı olmasa bile çocuk acil değerlendirilmelidir. Bu durum inkarasyonun erken belirtisi olabilir. İnfantlarda görülen tek taraflı hidrosel nadiren ilk müracaatta cerrahi gerektiren bir durumdur. İnfantlarda hidrosel genelde ilk bir yıl içinde düzeler. Ancak hidroselin hacmi büyükse veya büyüyorsa 6-12 ay içerisinde opere edilebilir (1).

Erkek çocukları çocuk üroloğuna getiren en sık neden inmemiş testisdir. Prematürelde inmemiş testis %30, term bebeklerde ise %3 oranında görülmektedir (3). İnmemiş testis acil cerrahi müdahale gerektiren bir durum değildir. 6 ay ile 1 yaş arasında ameliyat edilmesi önerilmektedir. Testis palpe edilemiyorsa laparoskopik değerlendirme 6 aylıktan yapılabilir. Ayrıca retraktıl testisle assending testis ayrımı da yapılmalıdır. Retraktıl testis kremasterik refleksle yukarıya çıkar ancak tekrar zaman zaman yerine de iner. Bizim klinik uygulamamızda çocuğun ailesine testis muayenesini öğrettikten sonra evde takip etmesini öneriyoruz. Aile evde günün değişik saatlerinde çocuğun testisini kontrol edip kaydediyor. Takiplerde testis %50 den fazla yukarıda bulunuyorsa orşiopeksi öneriyoruz, genelde skrotumda bulunuyorsa takip ediyoruz.

Varikozel prepubertal erkek çocuklarda nadiren görülür. 15 yaşında %15 civarında görülmektedir (4). Prepubertal çocuklarda testis hacimleri takip edilmektedir. Testis hacimleri USG veya orkidometri ile ölçülebilir. Varikozel %90 sol tarafta görülür. Sadece sağ varikozel olması durumunda retroperitonda kitleden şüphelenilir (1).

Testis kitleleri hızla değerlendirilmelidir. Epididim ve spermatosel olabileceği gibi ağrısız testis kitleleri aksi ispat edilene kadar tümör

olarak kabul edilmelidir. Malignite şüphesi durumunda fizik muayene ve ultrasonografi yapılmalıdır. Dört merkezli yapılan bir çalışmada en sık rastlanan prepubertal testis tümörü teratom olup, sonra sırasıyla rabdomiyosarkom, epidermoid kist, yolk sac tümörü ve germ hücreli tümör gelir (5). Bu tümörlerin %48'inin benign teratom olmak üzere, %74'ünün benign olduğu bildirilmiştir (6). Çocukluk çağı testis tümörleri en sık 2 yaş civarında görülür. Bu yaş grubunda en sık rastlanan tümör yolk sac tümör olmakla birlikte, tümörlerin %75'i malign karakterdedir (7, 8). Lösemi ve lenfoma gibi testis orjinli olmayan testis tümörü sebepleri pediatrik popülasyonda özellikle düşünülmelidir.

Erkek Çocukta Penis ve Üretra Semptomları

Ağrılı priapizmle başvuran erkek çocuklar derhal değerlendirilmelidir. Ağrının kaynağı korporeal cisimden kaynaklanan iskemidir ve tedavi edilmezse korporeal fibrozis gelişir. Orak hücreli anemisi olan çocuklar priapizm için risk grubudur. Hastaların %75'inde ilk priapizm epizodu 20 yaşına kadar yaşanır (9, 10). Bu hastalar penis aspirasyonu ve adrenal inirigasyonu başarıyla bir şekilde ayaktan tedavi edilebilirler (11).

Parafimozis hem acil yaklaşım hem de elle düzeltme gerektirir. Bazı çocuklarda bu işlem için hafif sedasyon gerekebilir. Bunun yanında infantlarda fizyolojiktir. Bu çocuklarda prepusyumu retrakte etmekten kaçınılmalıdır. Fimozis steroidli kremlerle tedavi edilebilir, eğer düzelmezse sünnet gerekebilir (12).

Hipospadias genelde yenidoğan muayenesi sırasında fark edilir.

Kız Çocuklarında Genital Semptomlar

İntroitus kitlesi olan çocuklar genelde ilk çocuk ürologları tarafından görülür. Vajinal kit-

lenin ayırıcı tanısında benign periüretal kist, cilt ekleri, üretral prolapsus, imperfore himen, prolabe üreterosel ya da çok nadir de olsa rabdomiyosarkom düşünülmelidir. Üreterosel prolapsusuna bağlı mesane çıkım darlığı olabilir. Bunların çoğuna sadece fizik muayene ile tanı konulabilir (1).

Üretral prolapsus da bir üretral sonda takıldığında üretranın çepeçevre prolabe olduğu görülür. Prolapsus meadan dışarı doğru çıkmaktadır, hemorajik olup, genelde dokunmayla hatta iç çamaşırına değince bile kanayacak kadar hassastır. Prolapsusun boyutuna göre işeme zorluğuna neden olabilir. Topikal östrojenli krem ile tedavi edilebilir. Tedaviye uzun süre devam edilebilir (1).

Vaginal kanaması olan genç kızlarda vaginanın benign veya malign tümörleri düşünülmelidir. Vaginal kanamanın nedenleri, kapiller hemanjiom, rabdomiyosarkom, karsinom gibi çok geniş bir spektrumda olabilir. Labial kitleler nuck kanalının hernisi veya hidroseli olabilir. Labia minör adezyonu sık görülmektedir. Çoğunda semptomatik değildir. Birikmiş idrara bağlı Vaginal iritasyonla gelebilirler. Bazı hastalarda kısa süreli östrojenli krem kullanımı faydalı olabilir. Bazılarında lokal anestezi krem ile poliklinik ortamında yapışıklıklar açılabilir. Labial yapışıklık konjenital adrenal hiperplazi, gonadal disgenezi, kloaka anomalisi ile de ilişkili olabilir. Üretranın vaginal orifisten ayrılamadığı ve ürogenital sinüs şüphesi olan hastalarda genitogram yapılabilir (1).

Menstürasyonu olmayan, vaginal veya üretral anomali şüphesi olan adölesan kız çocukları 3 gün içerisinde değerlendirilmelidir. Komplet androjen duyarsızlığı olan hastalar primer amenore ile başvurabilirler. İmperfore himen veya uterin anomali olan kızların çoğunda kötü ve rahatsız edici akıntı olabilir. Zamanında tedavi edilmezse uterusun retrograd direnajiyla endometriyosise ve infertiliteye sebep olur. Pelvik ultrasonografi veya magnetik rezonans görün-

tüleme anatomiyi daha detaylı göstererek tedavide kılavuzluk eder (1).

İşeme Semptomları

İdrar kaçırma gündüz, gece veya her ikisi birlikte olabilir. Bir çocuk bebeklikten itibaren hiç kuru dönem yaşamamışsa bu primer inkontinans olarak adlandırılır. Eğer 6 aylık bir kuru dönemin ardından tekrar altını ıslatmaya başlamışsa bu da sekonder inkontinans olarak adlandırılır. Çocukları idrar kaçırma anamnezine göre sınıflandırmak değerlendirme ve tedaviye kılavuzluk eder. İlk görüşmede inkontinansın süresi, zamanı, primer veya sekonder oluşu değerlendirilmelidir. Çocuk kendini ifade edebilecek yaştaysa anamnezin hem ebeveyninden hem de çocuktan alınması daha doğru değerlendirmeye yardımcı olacaktır. Semptomlar ne zaman başladı, idrar kaçırmanın yanında ağrı, ani sıkışma, sık idrara gitme gibi semptomlar var mı? İşeme karakteri nasıl? "Akım başlangıçtan bitene kadar aynı devam ediyor mu", "stakkato tipinde mi", "kesik kesik mi" soruları disfonksiyonel işeme hakkında bilgi verir. Semptomlar günün belirli zamanlarında kötüleşiyor mu? Çocuk gün boyu idrara sık çıkıp gece kuru kalıyor mu? Eğer gündüz semptomu yok, sadece gece yatağı ıslatma varsa bu primer enürezis noktürnayı düşündürür. Davranışsal belirtiler de inkontinansın etiyojisi hakkında fikir verir. Çömelleme, bacakları çaprazlama, oturup topukla bastırma manevraları urgency epizodları olduğuna dair fikir verir. Giggly inkontinans genelde genç kızlarda karşılaşılan ve kaçırılan miktarın büyük çoğunluğunun gülme sırasında olduğu inkontinanstır. Bu durum genelde mesaneyi tam boşaltmama ile ilgilidir ve yetişkinlerdeki stres inkontinansdan ayırt edilebilir; çünkü tedavisi tamamen farklıdır (1).

Tuvaletin Çocuğa Uydurulması

İşeme anamnezinde çocuğun yeme-içme alışkanlıkları ve defekasyon alışkanlığı da mutlaka

sorgulanmalıdır. Gün boyu ne kadar su içiyor, gündüz mü, gece mi daha fazla su içiyor, tuz ve şekerden yoğun, sudan fakir içecekler mi içiyor?

Dışkılama alışkanlığı mutlaka sorgulanmalıdır. Aileler bazen çocuğun kabız olduğunun farkında olmayabilirler. Bu nedenle sadece “kabızlığı var mı?” sorusu yerine, “her gün defekasyon yapıyor mu?” “günde birden fazla defekasyon yaptığı oluyor mu?” şeklinde sorulmalıdır. Poliklinikte sıklıkla “çocuğunuzun kabızlığı var mı” sorusunu sorduğumuzda yok cevabını almamıza rağmen, ayrıntılı sorguladığımızda çocuğun günlük defekasyon yapmadığını veya günde birden fazla defekasyon yaptığını öğreniyoruz. Normal bir kişinin günde bir defa zorlanmadan defekasyon yapması beklenir. Günlük defekasyon yapılmaması kabızlık belirtisi olabileceği gibi, günde birden fazla sayıda defekasyon yapılması da kabızlık belirtisi olabilir. Eliminasyon disfonksiyonu olan çocuklar rektumları dolu olmasına rağmen tuvalete gittiklerinde rektuma sığmayan kısmını boşaltıp, tam boşalmadan çıkarlar. Bunun sonucunda günde birden fazla defekasyon ihtiyacı duyarlar. Ancak aile bu davranışı çocuğun kabızlığının olmadığı, barsakların iyi çalıştığı şeklinde yorumlayabilir.

Ayrıca tuvalet eğitimi sırasında çocuğa uygun boyutta tuvalet veya lazımlık ayarlanması önemlidir. Standart tuvaletler yetişkinlerin vücut ölçülerine göre dizayn edildiklerinden çocuklar bu tuvaletlerde rahat oturamazlar. Zaten oyunu, çizgi filmi veya sevdiği bir aktiviteyi bırakıp tuvalet gibi pis kokulu bir yere gitmek zorunda kalan çocuk, burada rahat edemeyince idrarının veya gaitasının tamamını boşaltmak yerine rahatlayacak kadar kısmını yapar ve hepsini boşaltmadan tekrar dışarı çıkar. Bunun sonucunda sık sık tuvalete gitme, gündüzleri az az idrar kaçırma, günde birden fazla defekasyon yapma gibi semptomlar ortaya çıkar. Davranışsal nedenlerle ortaya çıkan bu semptomların nedeni fark edilip çözülmezse ilaçlarla tedavi edilemez. Öncelikle tuvaletin adaptör

veya oturaklarla çocuğa uygun boyuta getirilmesi, klozete oturduğunda ayağını yere basabileceği bir basamak konulması, tuvalete hoşlanacağı koku sıkılması, oynayabileceği küçük oyuncaklarının olması, kısacası çocuğa tuvaletin sevdirmesi hayatının geri kalan kısmında düzenli barsak alışkanlığı ve işeme alışkanlığı kazanmasını sağlayacaktır.

Komplike olmayan gündüz veya gece idrar kaçırması olan çocuklar rutin olarak değerlendirilmeye alınır. Enürezis noktürnada bazıları 5 yaşından sonra tedavi verilmesini önerirken, bazıları da çocuk için can sıkıcı bir durum olana kadar beklenmesini önermektedirler. Zaten aileler bunun bir problem olduğunu düşünmeye başladığında çocuğunu alıp doktora gelmektedir. Biz polikliniğimizde bu şekilde müracaat eden ailelere çocuğun durumu hakkında bilgi vererek endişelerini gidermeye çalışıyoruz. Enüretik alarm temin edemeyen ailelere çocuklarına çalar saat almalarını ve çocuğun gece saatin sesine uyanıp tuvalete gitme alışkanlığı kazanmaya çalışmasını öneriyoruz. Bu süre içinde çocuğun kendine güven kazanması amacıyla da desmopressin veriyoruz.

Gündüz idrar kaçırma enürezis noktürnadan daha ciddiye alınması gereken bir semptomdur. İdrarını tam boşaltmamaktan veya geciktirmekten kaynaklanabilir. Bunlar idrar yolu enfeksiyonuna neden olabilir ve enfeksiyonda idrar kaçırmayı artırabilir. Gündüz idrar kaçırması olan çocuklarda işeme günlüğü de tanıda yardımcı olacaktır. Fonksiyonel mesane kapasitesi, işeme ve idrar kaçırma sıklığı, sıvı alım alışkanlığı konusunda yararlı bilgiler elde edilmesi mümkündür. Ancak ailenin ve çocuğun buna uyum sağlayacak yaş ve kapasitede olması gerekir. Biz pratik uygulamamızda hastalarımıza 3 günlük işeme günlüğü doldurtuyoruz. Poliklinik pratiğimizde, uygun şekilde işeme günlüğü doldurtmak tetkikler içerisinde en zorlandıklarımızdan birini oluşturmaktadır. Ancak düzenli doldurulduğunda ürodinami ihtiyacını ortadan

kaldırarak kadar net bilgilere ulaşmak mümkün olmaktadır.

İşeme semptomlarının çoğu işeme alışkanlığına bağlı olmakla beraber ciddi problemlerinde idrar kaçırma ile kendini gösterebileceği unutulmamalıdır. Anamnezde idrar kaçırmanın altında organik bir neden yattığı düşünülüyorsa sebebi araştırılmalıdır. İşeme aralarında sürekli idrar kaçıran bir kız çocuğunda ektopik ureter akla gelmelidir. Spina bifida detrüsör sfinkter dissinerjisi işeme semptomları ile ortaya çıkabilir. Üriner retansiyon ve zor idrar yapma erkek çocukta posterior üretral valvi düşündürürken; mesanede polip, ureterosele, rabdomyosarkom gibi kitle etkisi yapan sebepler her iki cinstede görülebilir. Üroflowmetri, işeme sonrası rezidü idrar ölçümü ve üriner ultrasonografi işeme disfonksiyonuyla başvuran tüm çocuklara ilk başvuruda yapılmalıdır. Bunlara ilaveten duruma göre voiding sistoüretrogram (VCUG), retrograd üretrografi, spinal MR ve ürodinamik değerlendirme yapılabilir (1).

Cinsel Taciz

Genital yaralanmaların çoğu kazara olmasına karşın genital travmayla başvuran bütün kız ve erkek çocuklarda fiziksel ve cinsel tacizden şüphelenilmelidir. Cinsel taciz faillerinin çoğu arkadaş veya komşu olup bunları akraba ve bakkıclar izler. Amerika Birleşik Devletlerinde 2007 yılında 56. 460 çocuk cinsel taciz olayı bildirilmiştir. Bunların %18'i 4 yaş altında, %23'ü 4-7 yaş arasında, %24' 8-11 yaş arasında ve %35'i 12-15 yaş arasındadır. Yapılan bir derlemede cinsel yolla bulaşan hastalıkların pik insidans zamanının 10-14 yaş olduğu bildirilmiştir (13). Çocuk istismarı tespit edildiğinde derhal ilgili birimlere bildirilmelidir.

Vaginal, penil, rektal ağrı, akıntı veya kanama kronik dizüri, enürezis, konstipasyon ve enkoprezis olduğunda cinsel taciz ihtimali göz önünde bulundurulmalıdır. Cinsel taciz fizik muayenenin aksine genelde anamnezle saptanır.

Cinsel tacize uğramış 506 genç kız değerlendirildiğinde yalnızca %11'inde fizik muayeneyle tanı konulduğu bildirilmiştir (14).

İdrar Yolu Enfeksiyonu

Ateşli idrar yolu enfeksiyonu infantlarda acilen tedavi edilmelidir. Tedavide gecikmesi böbreklerde hasar gelişmesine neden olabilmektedir. İdrar kültürü alındıktan sonra gecikmeden antibiyotik tedavisine başlanmalıdır. Gecikmeden yapılan uygun antibiyotik tedavisiyle renal skar insidansının azaldığı bilinmektedir (15).

Tüm yaş grubundaki çocuklarda tekrarlayan idrar yolları enfeksiyonu varlığında renal skar oluşumu düşünülmelidir. Kültürde üremesi gösterilmiş idrar yolu enfeksiyonu geçiren çocukların tamamına yakını ultrasonografi ve VCUG ile değerlendirilmelidir, gerekli olanlara sintigrafi de çekilebilir.

İYE geçiren hasta enfeksiyonu tedavi edildikten sonra tekrar değerlendirilmelidir. Birçok hastada etiolojinin araştırılmasında vezikö-reteral reflü varlığını değerlendirmek için VCUG kullanılır. Ancak önemli sayıda hastada VCUG da reflü saptanmamasına rağmen DMSA böbrek sintigrafisinde renal kortikal skar saptanır (%62-82). Sünnetin idrar yolu enfeksiyonu riskini azalttığı düşünülmektedir (1).

Hematüri

Hematüri bir semptomdur ve bu semptomun olduğu hastalarda nedeni bulup tedavi etmek gerekir. (ör: pulmoner veya immünolojik olaylar, glomerüler ve interstisyel hastalıklar, alt üriner sistem hastalıkları, taş, tümör, damarsal hastalıklar veya akut batın). Geçici mikroskobik hematüri sağlıklı çocuklarda yaygın olarak görülebilir (1). Mikroskobik hematüri nedeniyle değerlendirilen çocukların çoğunda herhangi bir sebep saptanmamıştır (16). Özellikle çocuklarda asemptomatik mikroskobik ve makroskobik hematürinin etiolojisinde saptanan en sık

sebeb hiperkalsiüridir (17). Çocuklarda herhangi bir semptomun eşlik etmediği mikroskobik hematüri acil değildir.

Gross hematüri çocuklarda mikroskobik hematüriden daha nadir görülür, acile başvuran çocuklarda tahmini prevalans 1, 3 / 1000'dür. En sık sebep İYE (%26) olup bunu sırasıyla perineal iritasyon (%11), travma (%7), ülsere mea stenozu (%7), koagülasyon anomalileri (%3) ve üriner sistem taşları izler. Çocuklarda gross hematürinin glomerüler en sık nedenleri poststreptokoksik glomerülonefrit ve IgA nefropatisidir. Öncesinde boğaz ağrısı olan çocukta, beraberinde piyoderma, ödem, hematüri saptanması poststreptokoksik glomerülonefriti düşündürür. IgA nefropatisi, beraberinde karın ya da yan ağrısı olan, tekrarlayan gross hematüri ataklarıyla kendini gösterir ve hemen öncesinde üst solunum yolu enfeksiyonu olabilir. Adenovirüs enfeksiyonu, hiperkalsiüri ve hiperürükozüri diğer düşünülmesi gereken etkenlerdir. Hematüriyle gelen çocuklar üriner ultrasonografi ile değerlendirilmelidir. Yetişkinlerin aksine sistoskopinin hematürinin sebebini aydınlatmada çok az rolü vardır ve ancak mesane kaynaklı bir patolojiden şüpheleniliyorsa yapılmalıdır (1).

Yenidoğanda gross hematüri görülmesi acil bir durumdur. Çünkü bu renal arter veya ven trombozunun bir habercisi olabilir. Her iki durumda hayatı tehdit etmektedir. Renal ven trombozu erkek çocuklarda kızlardan 2 kat daha fazla görülmektedir ve daha çok solda görülür. Bu çocuklara antikoagülan tedavi veya cerrahi yapmak gerekir (18). Gross hematüri yenidoğan dönemi dışında, yaşamı tehdit etmese de gecikmeden değerlendirilmelidir. Çocukların çoğunda sebep İYE, üretral prolapsus, travma, ülsere mea stenozu, koagülasyon anomalisi ve üriner sistemde taş gibi tanınması kolay hastalıklardır. Daha az görülen sebepler ise akut nefrit, üreteropelvik bileşke darlığı, sistitis sistika, epididimit ve tümördür (16). Erişkin has-

talar gibi, eksiksiz bir hikaye, idrar renginin tam anlaşılması, pıhtı varlığı, idrarın başlangıcında veya sonunda olduğunun sorgulanması tanıya gitmekte çok yardımcı olacaktır. Kullandığı ilaçlar, egzersiz alışkanlığı, kanama diyatezi ve schistosomiasis veya tüberküloza maruz kalmış olabileceği bir seyahat sorgulanmalıdır.

Renal Travma

Pediatrik travmalar genelde acil serviste karşılanır. Renal travma en sık künt travma ile olur. Çocuklarda daha az yağ dokusu, daha az göğüs duvarı koruması, rölatif büyük böbrek dokusu ve daha fazla böbrek mobilitesi nedeniyle künt travmalarda renal yaralanma daha kolay oluşur (1). Yaralanmayla ilgili yakınlarından veya görgü tanıklarından bilgi alınarak yaralanma şekli tanımlanmalıdır. Epidemiyolojik veriler renal yaralanmanın daha çok motorlu taşıt kazaları, düşme, kızak ve kayak gibi yüksek yerlerde yapılan sporlar, bütün ulaşım araçları kazası ve kay kay sebebiyle olduğunu göstermektedir (19). Bu şekilde bir yaralanma olması klinisyeni böbrek yaralanması olabileceği konusunda kuşkulandırmalıdır. Anamnezde üreteropelvik bileşke darlıkları, soliter böbrek, renal ektopi gibi konjenital anomaliler sorgulanmalıdır.

Künt renal travma acilen değerlendirilmeli fakat hepsine cerrahi müdahale gerekmeceği unutulmamalıdır. Düşük evreli künt böbrek travması konservatif takip edilebilir. Hatta yüksek evreli künt böbrek travmaları bile çocuklarda takiple düzelebilir. Philadelphia Çocuk Hastanesi acil servisine künt böbrek yaralanmasıyla başvuran 101 çocuğun incelendiği bir çalışmada hastaların %94, 7'si konservatif yaklaşımla tedavi edilmiştir (20). Konservatif yaklaşımla tedavi edilen yüksek evreli, künt renal travmalı çocuklarda majör damar yaralanması ve özellikle üreteropelvik bileşke darlığı olan çocuklarda olan yaygın ekstravazasyon, tedavi başarısızlığı ihtimalini artırmaktadır (1).

Ambigus Genitalya

Ambigus genitalyalı infantlar acilen değerlendirilmelidir. Konjenital adrenal hiperplazisi (KAH) olan infantların tuz kaybı yaşadıkları için hayatları tehdit altında olabilir. Ambigus genitalyalı infantlar hızla değerlendirilmeli ve stabilize edilmelidir. KAH şüphesi olan infantlar gerekli tetkikleri tamamlanmadan taburcu edilip eve yollanmamalıdır. KAH olan kız çocukları klitoral hipertrofi nedeniyle erkek zannedilirler. Uygun cinsiyette yetiştirilmesi için cinsiyet belirlenmesi hızla yapılmalıdır. Bu çocuklar başka sendromların da bulunabileceği ihtimaline karşın ayrıntılı değerlendirilmelidir. Ambigus genitalyalı bir infantın değerlendirilmesi üroloji, neonatoloji, endokrinoloji, genetik ve radyoloji uzmanlarınca yapılmalıdır (1).

Antenatal Hidronefroz

Prenatal tanı konulmuş, normal mesaneye sahip, hidronerozlu yenidoğanlar yaşamın ilk günlerinde değerlendirilmeye başlanmalıdır. Prenatal hidronefrozu olup mesane çıkım obstrüksiyonu olmayan infantlar doğum sonrası ailenin uygun olduğu bir zamanda değerlendirilebilir. Ancak ultrasonografide bilateral hidronefroz, soliter böbrek, mesane duvar kalınlık artışı, büyüme-gelişme geriliği, elektrolit ve üre-kreatinin değerlerinde anormallik saptanmaların acil değerlendirilmesi gerekir (1).

Postnatal değerlendirmede; cinsiyet, hidronefrozun tarafı, obstrüksiyonun seviyesi, üreteropelvik bileşke (UPB), üreterovezikal bileşke (UVB), üretra, oligohidramnios varlığı ve diğer ilişkili anomaliler belirlenmelidir. Tekrar ultrasonografi, renal sintigrafi, VCUg böbreklerin drenajını, diferansiyel fonksiyonunu ve vezikoüretal reflüyü değerlendirmek için yapılmalıdır. Tüm bu değerlendirmeler tamamlanana kadar profilaktik olarak amoksisilin başlanmalıdır. Antenatal hidronefrozun ayırıcı tanısında UPB var-

lığı, VUR, ektopik üreter, üreterosel, megaüreter (UVB darlığı), multistikistik displastik böbrek, posterior üretral valv, Prune-Belly sendromu ve megasistis mikrokolon sendromu bulunur (1).

Özellikle mesane çıkım obstrüksiyonu varlığında acil müdahale gerekir. Posterior üretral valvden şüpheleniliyorsa ince bir sonda ile mesane direne edilmeli ve uygun zamanda VCUg ile değerlendirilmelidir. Aksine Prune-Belly sendromu şüphesi varsa idrar yolu enfeksiyonu riskini azaltmak için mümkünse sonda takılmasından kaçınılmalıdır. Ayrıca üreterosel mesane çıkımında obstrüksiyona neden olarak bilateral hidronefroza yol açabilir. Bu durum sonda takılarak düzeltilebilir(1).

Prenatal hidronefroz nedeniyle üroloğa müracaat eden gebe sayısı artmaktadır. Bazı özel durumlar olmadıkça bu gebeler haftalık takip edilmelidir. Bu özel durumlar: 22 haftalıktan küçük fetuslar, bilateral hidronefroz veya soliter böbrekte hidronefroz, oligohidramniosis ve kistik böbrek hastalığı olmasıdır. Bu durumlarda gebeliğin sonlandırılması düşünülmelidir. Ancak fetal müdahale de bir seçenektir. Böyle zor bir durumda, oligohidramniosis varlığı, ağır akciğer ve böbrek yetmezliği riskleri göz önüne alınarak karar verilmelidir (1).

Yeni Doğanda Konjenital Anomaliler

Mesane veya kloakal ekstrofi gibi majör abdominal defekti olan yenidoğanlar hemen değerlendirilmeli ve stabilizasyon için yenidoğan bölümüne alınmalı ve cerrahi planlaması yapılmalıdır. Birçok vakada ortopedi, genel cerrahi ve ürolojinin ortak çalışması gerekmektedir. İmperefor anüs veya kloakal anomali gibi herhangi bir anomaliyle doğan bebekler acilen barsak dekompresyonuna ihtiyaç duyarlar. Kolostomi açılması için anestezi alındığında üroloji doktoru da perineyi değerlendirebilir ve üriner sistem endoskopisi yapıp üriner sistemle ilişkili anomalileri değerlendirebilir. Anestezi

ekibi uzun süre anestezi alacak ve kompleks metabolik değişimlere açık olan infantlar konusunda uzman olmalıdır. Neonatologlar cerrahi geçirmiş infantların takibi konusunda uzman olmalıdır (1).

Günümüzde spinal disrafizmle doğan çocukların çoğu in utero tanı almaktadır. Bu çocuklara en yakın zamanda spinal defekti kapatıcı ameliyat yapılmalıdır. Bu arada ilk fırsatta mesane ve böbrek anomalisi hakkında temel veri sağlamak için üriner sistem ultrasonografisi yapılmalıdır. Bu çocukların çoğu başlangıçta üriner retansiyonda değildir. Ancak geçirilen sinir cerrahisine bağlı geçici taşma tarzında idrar kaçırma görülebilir. Ürodinamik inceleme bu spinal şok dönemi atlatıldıktan sonra yapılmalıdır. Çünkü spinal şok döneminde mesane içi basıncı düşük saptanacaktır. Detrüsör kaçırma basıncı 40 cmH₂O'dan yüksek olan veya detrüsör-sfinkter dissinerjisi olan infantlara antikolinerjik başlanmalı ve temiz aralıklı kateterizasyon yapılmalıdır. Ürodinamik inceleme normal olsa bile bu infantlar yakın takip edilmelidir. Çünkü boyu uzadıkça tethered korda bağlı nöro-ürolojik problemler ortaya çıkabilir (1).

KAYNAKLAR

1. Canning DA, Lambert SM. Chapter 115, Evaluation of the Pediatric Urology Patient. Campbell-Walsh Urology, Tenth Edition, Editör: Kavoussi L. R, Novick A. C, Partin A. W, Peters C. A. Philadelphia, USA, Elsevier Saunders, 2012; 3067-76.
2. Chandler JC, Gauderer M. The neonate with an abdominal mass. *Pediatr Clin North Am.* 2004;51:979-97.
3. Ghirri P, Ciulli C, Vuerich M, Cuttano A, et al. Incidence at birth and natural history of cryptorchidism: a study of 10, 730 consecutive male infants. *J Endocrinol Invest.* 2002;25:709-15.
4. Schiff J, Kelly C, Goldstein M, Schlegel P, Poppas D. Managing varicoceles in children: results with microsurgical varicocelectomy. *BJU Int.* 2005;95:399-402.
5. Metcalfe PD, Farivar-Mohseni H, Farhat W, McLorie G, Khoury A, Bağli DJ. Pediatric testicular tumors: contemporary incidence and efficacy of testicular preserving surgery. *J Urol.* 2003;170:2412-6.
6. Pohl HG, Shukla AR, Metcalf PD, et al. Prepubertal testis tumors: actual prevalence rate of histological types. *J Urol.* 2004;172:2370-2.
7. Levy DA, Kay R, Elder JS. Neonatal testis tumors: a review of the prepubertal testis tumor registry. *J Urol.* 1994;36:715-7.
8. Ciftci AO, Bingöl-Koloğlu M, Senocak ME, Tanyel FC, Büyükpamukçu M, Büyükpamukçu N. Testicular tumors in children. *J Pediatr Surg.* 2001;36:1796-1801.
9. Mantadakis E, Cavender JD, Rogers ZR, Ewalt DH, Buchanan GR. Prevalence of priapism in children and adolescents with sickle cell anemia. *J Pediatr Hematol Oncol.* 1999;21:518-22.
10. Adeyoju AB, Olujohungbe AB, Morris J, et al. Priapism in sickle-cell disease; incidence, risk factors and complications - an international multicentre study. *BJU Int.* 2002;90:898-902.
11. Mantadakis E, Ewalt DH, Cavender JD, Rogers ZR, Buchanan GR. Outpatient penile aspiration and epinephrine irrigation for young patients with sickle cell anemia and prolonged priapism. *Blood.* 2000;95:78-82.
12. Ashfield JE, Nickel KR, Siemens DR, MacNeily AE, Nickel JC. Treatment of phimosis with topical steroids in 194 children. *J Urol.* 2003;69:1106-8.
13. Pandhi D, Kumar S, Reddy BS. Sexually transmitted diseases in children. *J Dermatol.* 2003;30:314-20.
14. Anderst J, Kellogg N, Jung I. Is the diagnosis of physical abuse changed when Child Protective Services consults a Child Abuse Pediatrics subspecialty group as a second opinion? *Child Abuse Negl.* 2009;33:481-9.
15. Hiraoka M, Hashimoto G, Tsuchida S, Tsukahara H, Ohshima Y, Mayumi M. Early treatment of urinary infection prevents renal damage on cortical scintigraphy. *Pediatr Nephrol.* 2003;18:115-8.
16. Diven SC, Travis LB. A practical primary care approach to hematuria in children. *Pediatr Nephrol.* 2000;14:65-72.
17. Bergstein J, Leiser J, Andreoli S. The clinical significance of asymptomatic gross and microscopic hematuria in children. *Arch Pediatr Adolesc Med.* 2005;159:353-5.
18. Kuhle S, Massicotte P, Chan A, Mitchell L. A case series of 72 neonates with renal vein thrombosis. Data from the 1-800-NO-CLOTS Registry. *Thromb Haemost.* 2004;92:729-33.
19. Margenthaler JA, Weber TR, Keller MS. Blunt renal trauma in children: experience with conservative management at a pediatric trauma center. *J Trauma.* 2002;52:928-32.
20. Nance ML, Lutz N, Carr MC, Canning DA, Stafford PW. Blunt renal injuries in children can be managed nonoperatively: outcome in a consecutive series of patients. *J Trauma.* 2004;57:474-8.

Çocuk Ürolojisi Hastalarında Fizik Muayene

2

Cihangir Akgün

Laboratuvar yöntemlerinin ve görüntüleme çalışmalarının içinde olduğu tanısal çalışmalarda ki teknolojik ilerlemelere rağmen, detaylı ve iyi alınmış bir öykü ve ardından, ayrıntılı fizik muayene tanıyı koyma yönünden önemli ipuçları verebilir. Çocuklarda ister lokalize bir sisteme ait şikayetler olsun (boğaz ağrısı, karın ağrısı, baş ağrısı vs.) ister jeneralize şikayetler olsun (ateş, döküntü, havale geçirme vs.) fizik muayenenin prensipleri değişmez. Tam ve ayrıntılı bir fizik muayene yapılmalıdır. Aynı zamanda hastanın başvuru sayısından da bağımsız olarak ayrıntılı fizik muayene yapılmalıdır.

Ayrıntılı bir öykü alımından sonra fizik muayeneye hastaya, anne babasına ismi ile hitap edilerek başlanabilir. Böyle bir giriş hasta ve aileye güven verecektir. 6 aydan büyük süt çocukları ve oyun çocuklarının güveni oyuncak veya dikkat çekici bir obje ile kazanılabilir ve bu şekilde güvenli bir iletişim sağlanabilir.

Pediyatrik üroloji hastası eğer acil serviste değerlendiriliyorsa, öncelikle genel durum ile ilgili hızlı bir fizik muayene yapılmalıdır. Hastanın bilinç ve ağrı durumu değerlendirilmeli, solunum yetmezliği, dolaşım yetmezliği ve/veya şok tablosu varsa gerekli müdahaleler ya-

pılmalı, detaylı anamnez alımı veya laboratuvar sonuçlarını beklemekle vakit kaybedilmemelidir.

Poliklinik değerlendirmelerinde asla hasta tek başına muayene edilmemeli, anne veya babanın refakatinde ve mümkünse yardımcı sağlık personeli eşliğinde muayene edilerek, bu durum fizik muayene kaydına yazılmalıdır. Muayeneye başlamadan önce ve muayene bitiminde eller yıkanmalı ya da el ve cilt antiseptiği kullanılarak gerekli temizlik yapılmalıdır. Hastanın anatomik bir bölgeye ait şikâyeti olsa dahi bu bölge değerlendirmesini sona bırakarak ayrıntılı bir fizik muayene yapılmalı, hastanın vücut ağırlığı ve boyu büyüme eğrileri kullanılarak değerlendirilmeli, vücut ısısı ve kan basıncı ölçülerek kaydedilmelidir. Vücut sıcaklığı ölçümü her zaman gerekli değildir. İhtiyaç halinde ölçüm tekniği yaşa bağlı olarak değişir. Süt çocukları ve küçük çocuklarda rektal ölçüm tercih edilirken, aksiller ölçümler de kabul edilebilir (1). Muayene esnasında çocuğun mahremiyetine saygı gösterilmeli, eğer istiyorsa incelenecek bölgeye sıra gelene kadar giyinik kalmasına müsaade edilmelidir. Fizik muayenede sistemlerin muayene sırası hastanın yaşına

ve klinisyenin tercihine bağlı olarak değişiklik gösterebilir.

Çocuk ve adölesanlarda yüksek kan basıncının tanı, değerlendirme ve tedavisi üzerine yayınlanan dördüncü rapora göre fizik muayene esnasında;

- 3 yaşından büyük her çocuğun kan basıncı ölçülerek kaydedilmelidir.
- Kan basıncı ölçümünde tercih edilen metot oskültasyon yöntemidir.
- Doğru bir ölçüm için çocuğun üst koluna uygun boyutta manşon kullanılmalıdır.
- Hipertansiyon tanısı konmadan önce tekrarlanan ölçümler yapılarak en az 3 veya daha fazla ölçümde yüksek değer olduğu gösterilmelidir.
- Osilometrik cihazlar yardımıyla yapılan ölçümlerde 90. persantilin üzerinde elde edilen ölçümler oskültasyon ile doğrulanmalıdır.
- 3 yaş altı çocuklarda tümör, nefrotik sendrom, glomerülonefrit, piyelonefrit ya da renal arter stenozu gibi altta yatan bir böbrek hastalığı düşünülüyorsa kan basıncı ölçümü yapılmalıdır (2).

CİLT MUAYENESİ

Derinin, müköz membranların, konjunktivaların ve tırnak yataklarının inspeksiyonu anemi olup olmadığı hakkında bilgi verir. Kronik böbrek yetmezliği bulunana çocuklarda üre kristallerinin deride birikimine bağlı toprak rengi cilt görünümü tespit edilebilir. Hipo ya da hiperpigmente deri lezyonları renal patolojileri içeren Tuberoskleroz, Chediak-Higashi Sendromu ya da renal arter stenozu ve hipertansiyonun eşlik ettiği nörofibromatozis gibi hastalıklara işaret edebilir (3).

KARDİYOVASKÜLER SİSTEM VE SOLUNUM SİSTEMİ MUAYENESİ

Renal yetmezlikle ve/veya hipertansiyon ile birlikte aort koarktasyonu olabileceğinden nabız-

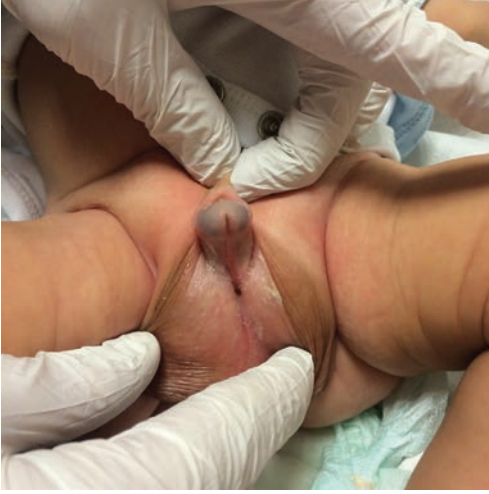lar, özellikle de femoral nabız palpe edilmelidir. Karotis ve renal arterler gibi büyük arterlerde üfürüm duyulması renal arter stenozuna eşlik edebilir. Akciğerlerin oskültasyonunda yaygın krepatasyon alınması akciğer ödemeine işaret edebilir. Her iki alt zonda solunum seslerinin alınamaması hipervolemiye bağlı plevral effüzyonun bir bulgusu olabilir.

KARIN MUAYENESİ

Karın muayenesi, inspeksiyon (kontur, simetri, peristaltizm, pulsasyon, periferel vasküler düzensizlikler), oskültasyon (barsak sesleri), perküsyon ve palpasyondan (organomegali tespiti, kitle tespiti ve lokalize ağrı tespiti) ibarettir. Abdominal distansiyon (karın gerginliği) böbrek hastalıklarının bir sonucu olarak gelişen assit ile, hidronefroz veya tümöre bağlı böbrek boyutlarında artma ile, ya da mesanede idrar retansiyonu ile ilişkili olabilir. Assit durumunda perküsyonla açıklığı yukarıya bakan matite, mesanede idrar retansiyonu (glob vezikal) durumunda ise açıklığı aşağıya bakan matite alınır.

GENİTOÜRİNER SİSTEM

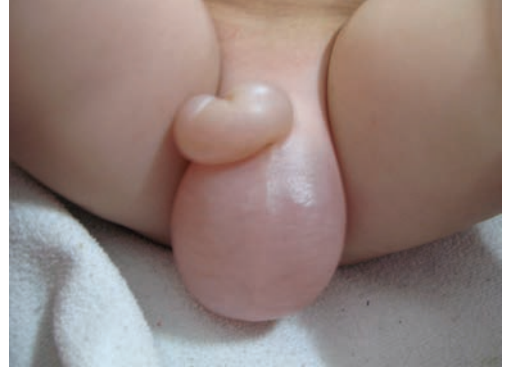Yenidoğan ve süt çocuğu muayenesinde konjenital anomaliler üzerine odaklanmak gerekir. Penil uzunluk, sünnet derisi anatomisi, üretral meatusun yeri, skrotal anatomi (kıvrımlar dahil), testislerin varlığı ve yeri, ve anormal skrotal ya da inguinal kitle varlığına dikkat edilmelidir. Bebek bezinde kiremit kırmızısı renk fark edilmesi (bebeklerde idrarda ürik asid atılımındaki artışa sekonder) kan ile karışmasına yol açabilir. Sıkıca yapışmış sünnet derisi nazikçe normal anatomik pozisyonu olan glans penisin uç kısmına çekilmeli ve üretral meatus açığa çıkarılmalıdır. Özellikle süt çocuklarında, sünnet derisini zorlayarak geriye çekme manevrası uygulanmamalıdır. Üretral açılımın anormal ventral (glans, skrotum ya da perinenin herhangi bir



Şekil 1. Hipospadias.

bölgesi) yerleşimi olan hipospadias veya anormal dorsal yerleşimi olan epispadiasin mevcut olup olmadığına bakılmalıdır (Şekil 1).

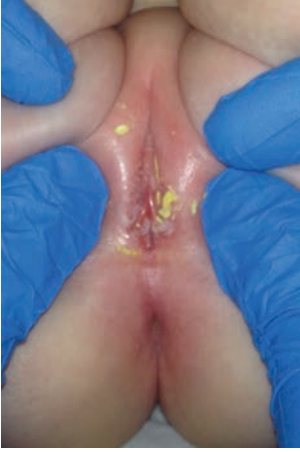Tüm yaş gruplarında skrotal kese boş ise, her bir inguinal kanal testiküler doku varlığı açısından muayene edilmelidir. İşaret ve orta parmak inguinal kanal üzerinde olmalı, klinisyen kanal boyunca palpe ederek testiküler dokuyu nazikçe skrotum içine yönlendirmelidir. Eş zamanlı olarak, diğer elin orta parmak, işaret parmak ve baş parmağı uygun pozisyonda aynı taraftaki skrotumu palpe ederek inguinal kanaldan skrotuma testiküler doku geçişini kontrol etmelidir. Bazen, skrotum palpasyonunda normal palpabl testise ek olarak unilaterale veya bilateral dolgunluk fark edilir. Skrotumun transillüminasyonu ile parlak ışık görünümü sıklıkla ya sıvı (hidrosel) veya indirekt inguinal herni göstergesidir. Hidroseller genellikle hayatın ilk 12-18 ayında spontan olarak geriler. Bazen, fitik eşlik edebilir, bazen ikisini birbirinden ayırmak güçleşebilir. Herniler genellikle inguinal alan ve skrotumun 2/3'lik üst alanını doldururken, hidroseller sadece skrotal alan ile sınırlı kalabilirler. Bazen, glans, travmatize ya da enfekte olabilir, eritem ve şişkinlik oluşabilir (balanit). Aynı şe-



Şekil 2. Penoskrotal ödem.

kilde sünnet derisi de enfekte olabilir (postit). Sünnet derisi zorlanarak geriye çekilmiş ve normal anatomik pozisyonuna dönmüyor ise penis gövdesi etrafında bir bağ oluşur (parafimozis) ve bu durum acil cerrahi müdahale gerektirir. Nefrotik sendrom gibi hastalıklarda ağır hipoalbuminemiye bağlı olarak penoskrotal ödem gelişebilir. (Şekil 2)

Normalde, küçük kız çocuklarında labia major ve minorlar arasında görsel fark yoktur. Labianın nazikçe açılması ile klitoris, vajina girişi ve üretral meatus açığa çıkar. Klitoris büyükse ve posterior labial füzyon belirlenmiş ise konjenital adrenal hiperplaziye sekonder virilizasyon dışlanmalıdır. Klitorisin altında üretral meatus ve onun da altında vajina girişi yer alır. Vajina girişinin açıklığı belirlenmelidir. Birçok infantta vajinal deri artığı (tag) bulunmaktadır, önemi yoktur ve nihayetinde kendiliğinden geriler. Doğumdan sonra ilk birkaç günde, maternal östrojen çekilmesine sekonder olarak şeffaf, kana benzer renkte, mukoid vajinal salgı gelebilir. Bu durum fizyolojik olup, hastalık kabul edilmemelidir. Inguinal ya da labial bölgede tek taraflı yumuşak doku kitleleri inguinal herninin göstergesi olabilir. Labial adezyonun varlığı (labial aglütinasyon olarak da adlandırılmaktadır) özellikle kontrol edilmeli, varlığında, kullanımında puberte prekoksya yol açabilen östrojen



Şekil 3. Labial adhezyon.

içeren kremler yerine cerrahi olarak adezyonun giderilmesi tercih edilmelidir. (Şekil 3) (4)

Erken pubertede normal sulu, kötü kokmayan vajinal salgı olabilir. Vajinal mukozadan östrojen salınımı koyu, donuk-pembe mukoid vajinal yüzey oluşumunu sağlar. İnce, beyaz, kötü kokmayan sıvı salınımı (lökore) asemptomatik hastalarda normal olarak bulunabilir. Kanlı, pürülan salgı veya kötü koku araştırma gerektirir. Travma kanıtı veya kan, cinsel istismar olasılığını artırır. Genital kanama ya da kötü koku olan daha küçük çocuklarda, vajinal yabancı cisim olasılığı göz önünde bulundurulmalıdır. Vulvar lezyonlar arasında paraüretal kist, imperfore himen (hidrokolpos ya da hidrometrokolposun başlangıcı) ve nadiren üzüm salkımı şeklinde kitle (botrioid sarkomadan kaynaklanan) sayılabilir (5).

ANÜS VE REKTUM

Anüs ve rektum muayenesi bütün yaş gruplarında standarttır. Normal durumlarda perianal alan inspeksiyonunda pigmente derinin intact ve simetrik kırışıklıklara sahip olduğu görülür. İmperfore anüs veya anterior yerleşimli anüsün nadir bulguları dışında, pediatrik yaş grubunda anatomik anormallikler olağan değildir.

Eksternal hemoroidler ve prolabe internal hemoroidler primer olarak yaşça büyük çocuklarda bulunmaktadır. Perianal fissürlerin nedeni defekasyon boyunca sert feçesin pasajda süzülmesinden kaynaklanmakta ve bu durum özellikle infantlarda görülmektedir. Cinsel istismardan şüphelenilen hastalarda çürükler ve laserasyonlar dikkatlice incelenmelidir.

Rektal tuşe, çocuklarda fizik muayenenin bir parçası olmadığından rutin olarak yapılmaz. Rektal tuşe, gerekli olduğunda klinisyen, hastanın rahatsızlığına ve olası utanma durumuna karşı hassasiyet göstermelidir. Hasta ve eşlik eden ebeveynler muayenenin neden yapıldığı ve nasıl bir rahatsızlıkla karşı karşıya kalabileceği konusunda kolay, anlaşılabilir bir şekilde bilgilendirilmelidir. Muayene en iyi, hasta sol tarafına yatmış bir şekilde bacaklar kalçadan ve dizden fleksiyon pozisyonunda iken yapılabilir. Çocuklarda rektal muayene alt abdominal kitle ve/veya konstipasyon hikâyesi ya da dışkıının seyrek pasajı açısından tanı koydurabilir. Rektal ampullada yumuşak dışkı ile pürüzsüz duvarlı rektal kubbe olması normal bir bulgudur. Palpabl anormal kitle ya da eldiven parmağında kanlı dışkı görülmesi daha ileri araştırmalar gerektirir.

KAYNAKLAR

1. Anagnostakis D, Matsaniotis N, Grafakos S, Sarafidou E. Rectal-axillary temperature difference in febrile and afebrile infants and children. *Clin Pediatr (Phila)* 1993; 32:268-11.
2. Diagnosis, Evaluation, and Treatment of High Blood Pressure in Children and Adolescents. U. S. Department of Health Services, National Institutes of Health, National Heart, Lung and Blood Institute 4th report, 2015; 1-40.
3. Arslan Ş, Akgün C. Üriner sistemin değerlendirilmesi, Çocuk Hastalıklarında Klinik Tanı, Yakıncı C., Selimoğlu MA. İstanbul, Nobel, 2013;359-65.
4. Aksglaede L, Juul A, Leffers H, Niels E, Skakkebaek E, Andersson AM. The sensitivity of the child to sex steroids: possible impact of exogenous estrogens. *Human Reproduction Update* 2006; 12:341-9.
5. Nussbaum AR, Lebowitz RL. Interlabial masses in little girls: review and imaging recommendations. *AJR Am J Roentgenol* 1983;141:65-7.

Proteinürik Çocuk Hastaya Yaklaşım

3A

Aydın Ece

Proteinüri tanımı, ölçüm yöntemleri, türleri ve nedenleri

Çocuklarda idrarda normalin üzerinde (>100 mg/m²) protein bulunmasına proteinüri denir ve genellikle böbrek hastalığının bir belirtici olarak kabul edilmektedir. Proteinüri karşısında hekimin karşılaştığı zorluk, bu proteinürinin geçici veya selim bir proteinüri mi olduğu, yoksa önemli bir böbrek hastalığından kaynaklanan bir proteinüri mi olduğu ayrımını yapmaktır.

Çocuklarda tek idrar örneğinde proteinüri sıklığı %5-15, farklı zamanlarda alınmış dört idrar örneğinde proteinüri sıklığı %0,1 olarak bildirilmiştir. Normalde glomerüllerden az miktarda süzülen protein tübülüslerden geri emilir. Sağlıklı çocuklarda 24 saatte ortalama 150 mg (15-200 mg) kadar proteinin idrarla atılması normal kabul edilir. Yenidoğanlarda ise, tübüler geri Emilim yetersiz olduğu için, günlük protein atılımı 300 mg/m²'ye kadar normal kabul edilir. Bu miktarda proteinüri idrar daldırma çubuğu ve diğer kantitatif idrar proteini ölçen yöntemlerde "negatif" olarak gösterilir. Normal çocuklarda idrarla atılan bu proteinin yarısını renal tübülüs epitelinden sekrete edilen Tamm-Horsfall proteini (Uromodulin) oluşturmaktadır. Geri kalan

kısım ise albumin, küçük molekül ağırlıklı β_2 -mikroglobulin ve aminoasitlerden oluşur.

Çocuklarda proteinüri daldırma çubuğu ile; negatif, eser, 1+, 2+, 3+ ve 4+ şeklinde kantitatif olarak belirlenir. Biyokimyasal yöntemlerle, kantitatif olarak bu pozitiflikler; eser proteinüri 15-30 mg/dl, 1+ proteinüri 30-100 mg/dl arası, 2+ proteinüri 100-300 mg/dl, 3+ proteinüri 300-1000 mg/dl ve 4+ proteinüri >1000 mg/dl'ye eşdeğer kabul edilmektedir. İdrar daldırma çubuğu esas olarak idrardaki albumini saptar, düşük molekül ağırlıklı proteinleri göstermez. Daldırma çubuğu ile "false" yalancı pozitif proteinüri; aşırı yoğun idrar, alkali idrar ve klorheksidin ya da benzalkonium gibi, antiseptikler ve radyokontrast maddeler ile kontamine idrarda görülür. Bu nedenle kontrast madde verilerek bir radyolojik görüntüleme yapıldıysa 24 saat geçmeden idrarın proteinüri açısından tetkik edilmesi yanıltıcı sonuç verir. Aşırı dilüe idrar ve idrarda askorbik asit bulunması ise yalancı negatiflik sonucunu verir.

Büyük çocuklarda proteinürüyü saptamak için en güvenilir yöntem 24 saatlik idrar proteinini ölçmektir. Bunun için çocukta 24 saatlik idrar biriktirilir ve kantitatif olarak biyokimya laboratuvarında elde edilen mg/dl cinsinden

protein miktarı 24 saatlik idrar miktarı dikkate alınarak formülle

$$24 \text{ saatlik idrar proteini} = \frac{24 \text{ saatlik idrar volumü} \times \text{idrar proteini (mg/dl)}}{2400 \times \text{Vücut yüzeyi}}$$

mg/m²/saat cinsinden hesaplanır. 24 saatlik idrar proteini normal sağlıklı çocuklarda <4 mg/m²/saat'dir. Nefritik proteinürisi olan çocuklarda proteinüri hafif-orta düzeyde olup 4-40 mg/m²/saat arası; nefrotik sendromlu çocuklarda ise 24 saatlik protein miktarı >40 mg/m²/saat'dir. Ancak küçük çocuklarda 24 saatlik idrar biriktirmek zor, bazen de imkansız olduğundan, spot olarak anlık alınan idrarda protein / kreatinin oranı bakılarak proteinüri düzeyi kantitatif olarak değerlendirilebilir. Spot idrar protein / kreatinin oranı (hem idrar proteini hem de idrar kreatinin değeri mg/dl cinsinden verilerek kaydıyla) <0.2 (bebeklerde <0.5'e kadar) normal, 0.2-2.0 arası nefritik proteinüri ve >2.0-3.0 nefrotik (ağır) proteinüri anlamına gelir.

Çocuklarda proteinüri geçici veya devamlı olabilir. Proteinüri selim bir durum olabilir veya glomerülonefrit, sistemik hastalık, yahut kronik böbrek hastalığı gibi bir durumun öncü belirtisi olabilir. İzole proteinüri genellikle selim bir durum olmakla birlikte, artan düzeylerde kalıcı proteinüri olması ilerleyici böbrek hastalığının bir belirteci olarak alınabilir. Geçici proteinüri alta yatan bir böbrek hastalığına sekonder olmayıp, sıklıkla ateş, egzersiz, stres veya dehidratasyon sonucu gelişir ve bu nedenler geçince proteinüri de düzelir. Ortostatik veya postural proteinüri ayakta durma pozisyonunda proteinürinin olduğu, yatay pozisyonunda düzeldiği benin bir durum olup, çocuklarda asemptomatik proteinürilerin %60-80'inden sorumludur. Ortostatik proteinüri büyük çocuk ve adolesanların %2-5'inde görülür. Ayakta durmaya bağlı böbrek içi hemodinamiklerin değişmesinden kaynaklandığı sanılmaktadır ve idrar proteini

nadiren 1 gram/ 24 saati aşar. Gece idrarında (sabah ilk alınan idrarda) proteinüri olmayıp, gün içinde alınan idrar örneklerinde proteinüri bulunması bu tanıyı doğrular. Daha çok adolesanlarda görülür, selim seyirlidir ve yatar pozisyonda düzelir. Sebebi bilinmemektedir, prognozu iyi olup, tedaviye gerek yoktur.

Uzun süreli patolojik proteinüri esas olarak glomerüler ve tübüler proteinüri olmak üzere ikiye ayrılmaktadır. Glomerüler nedenler tübüler nedenlerden daha sık görülür. Glomerüler proteinüri nefritik düzeyde hafif-orta proteinüri şeklinde olabileceği gibi, ağır nefrotik düzeyde proteinüri ile de ortaya çıkabilir. Glomerül kapiller duvarı (GKD) içinde bulunan negatif yüklü glikozaminoglikanlar, özellikle albumin gibi negatif yüklü serum proteinlerinin idrara geçişini önler. Glomerül kapiller duvardaki fenestralar nedeniyle küçük moleküller daha kolay idrara geçer. Glomerül hastalıklarının çoğunda GKD negatif yükü azalması ve porların büyümesi sonucu idrarla değişen derecelerde protein kaybı olur. Glomerüler proteinüri, primer nefrotik sendromlar (Minimal değişim hastalığı-MDH, fokal segmental glomerüloskleroz-FSGS) ve sistemik hastalık (SLE, vaskülit vb.) sonucu gelişebilir.

Çeşitli nedenlere bağlı gelişen glomerülonefritlerde glomerüler proteinüriye yol açar (Tablo 1). Normalde glomerüllerden süzülen düşük molekül ağırlıklı proteinlerin (β2 mikroglobulin, retinol bağlayan protein, alfa-1 mikroglobulin, insülin ve parathormon gibi) proksimal tübülüslerden yetersiz geri emilimi tübüler proteinüriye yol açar. İdrar daldırma çubuğu glomerüler proteinüride idrarda en çok bulunan protein olan albumini saptarken, tübüler proteinüriyi saptamada daha az hassastır. Normalde küçük molekül ağırlıklı proteinlerin çoğu glomerüllerden süzülür, ancak tübülüslerden geri emilir. İlaç nefrotoksitesi, tübülointerstisyel nefrit veya Fanconi sendromu gibi yaygın proksimal tübülüs fonksiyon

TABLO 1. Proteinüri nedenleri

Selim proteinüri nedenleri	Patolojik proteinüri nedenleri
<p>Yalancı pozitif idrar testi sonucu Yoğun idrar, idrarda antiseptik veya radyokontrast madde bulunması</p>	<p>Glomerüler hastalıklar: Glomerüloskleroz, azalmış nefron kitlesi sonucu hiperfiltrasyonla birlikte, Tüm glomerülo nefritler (HSP nefriti, SLE nefriti, IgA nefropati, enfeksiyonlar- Hepatit B ve C, HIV, CMV, Sıtma, sifiliz), Alport sendromu, HÜS, nefrotik sendrom (MDH, FSGS, MPGN, membranöz nefropati), Ailesel selim proteinüri, reflü nefropatisi, hipertansiyon, maligniteler, toksinler</p>
<p>Geçici proteinüri Ağır egzersiz, duygusal stres, aşırı soğuk Ateş, konvülsiyon, hipovolemi, epinefrin verilmesi, abdominal cerrahi, konjestif kalp yetmezliği</p>	<p>Tübüler hastalıklar: İdrarda albümin azdır, tübüler proteinler (β2-mikroglobulin, NAG, retinol bağlayan protein vb.)</p> <p>Tübüler proteinüri nedenleri: Hereditör (Sistinozis, Wilson Hastalığı, Lowe sendromu, PRTA, Galaktozemi, Dent hastalığı) Akkiz-Edinilmiş (Antibiyotikler, interstisyel nefrit, ATN, böbreğin kistik hastalıkları, ağır metal zehirlenmesi- Altın, kurşun, bakır, civa)</p>
<p>Ortostatik proteinüri (Gündüz idrarında proteinürinin baskın olması)</p>	<p>Postrenal proteinüri: Üriner sistemde- traktusta inflamasyon Lökositüri Nefrolitiazis Tümörler</p>

HSP: Henoch-Schönlein purpurası, SLE: Sistemik lupus eritematozus, HIV: İnsan immünyetmezlik virüsü, CMV: Sitomegalovirüs, MDH: Minimal değişim hastalığı, FSGS: Fokal segmental skleroz, MPGN: Membranoproliferatif glomerülo nefrit, HÜS: Hemolitik üremik sendrom, PRTA: Proksimal renal tübüler asidoz, ATN: Akut tübüler nekroz, NAG: N-asetil- β -D glukozaminidaz, ATN: Akut tübüler nekroz

bozukluğu yaparak proteinüri yanında fosfatüri, glikozüri ve bikarbonatüriye de neden olan tübüler hasar durumlarında, küçük moleküller, hasarlı tübülüslerden yeterince geri emilemez ve tübüler proteinüri oluşur. Tübüler proteinüri miktarı genellikle hafif-orta düzeyde olup nefritik proteinüri seviyesindedir. Çocuklarda tübüler proteinüriye neden olan hastalıklar ve glomerüler proteinüriye neden olan hastalıklar Tablo 1'de verilmiştir. Tübüler proteinüri kalıtsal veya akkiz nedenlerle gelişebilir ve glomerüler filtrasyon hızı (GFR) normaldir. 24 saatlik idrar protein miktarı <1 gram/24 saat'dir. Tübüler proteinüri değerlendirmesi için idrarda beta-2 mikroglobulin, alfa-1 mikroglobulin ve retinol bağlayıcı protein miktarları ölçülür. Taşma proteinürisi ise küçük molekül ağırlıklı proteinlerin sağlıklı tübülüslerin geri emme kapasitesini

aşacak şekilde glomerüllerden aşırı miktarda süzülmesi nedeniyle oluşur. Çocuklarda hemoglobüri ve miyoglobüri bu mekanizma ile oluşur. Multipl miyelomadaki hafif zincirler ve lösemideki lizozim'in idrara çıkışı da taşma proteinürisi örnekleridir. Taşma proteinürisi devam ederse tübülüslerin fonksiyonlarını bozar.

Anamnez ve fizik muayenede dikkat edilecek hususlar

Proteinürik çocuk hasta değerlendirilirken şu noktalara dikkat etmek gerekir: Hastanın öyküsü alınırken; ödem, baş ağrısı, hematüri, eklem ağrısı, deri döküntüsü, artmış kan basıncı, idrar yolu enfeksiyonu, yakın zamanda geçirilmiş boğaz veya cilt enfeksiyonu, iştahsızlık, kilo kaybı ve yakında aldığı ilaçlar sorgulanmalıdır. Aile öyküsünde ise, aile bireylerinde kistik böbrek

hastalığı, sağırılık, görme bozuklukları, böbrek hastalığı, böbrek yetmezliği veya diyaliz hastası olup olmadığı sorgulanmalıdır. Proteinürinin süresi ne kadardır ve birlikte sistemik bir hastalık var mı? Makroskopik hematüri var mı? Vücut ağırlığında artış, idrar miktar değişikliği, dizüri, deri lezyonları, artrit, karın ağrısı, büyüme-gelişme geriliği var mı? Kullanılan ilaçlardan antibiyotikler, non-steroid anti-inflamatuvar ilaçlar ve kemoterapötikler interstisyel nefrit açısından sorgulanmalı, tekrarlayan idrar yolu enfeksiyonu (İYE) öyküsü varsa renal skar veya vezikoureteral reflü (VUR) nefropatisine bağlı proteinüri gelişebilir. İdrar analizinde proteinüri ile birlikte piyüri, bakteriüri, nitrit ve lökosit esteraz pozitifliği varsa İYE eradike edildikten sonra proteinüri devam ediyorsa ileri araştırmalar yapılmalıdır.

Fizik muayenede boy, ağırlık, kan basıncı gibi vital bulgulara ilaveten ödem, deri lezyonları ve iskelet anormallikleri araştırılmalıdır. Böğür ağrısı, sıvı yüklenmesi, ödem, organomegali, deri döküntüsü, anemi ve osteodistrofi bulguları fizik muayenede aranmalıdır. Kısa boy + hipertansiyon kronik böbrek yetmezliği bulgusu olabilir; ödem nefrotik sendromu, deri döküntüsü SLE veya sistemik bir hastalığı gösterebilir. Karın palpasyonunda hassasiyet ve organomegali aranmalı, akciğer ve kalp oskültasyonu ile akciğer ödemi ve kalp seslerinde değişiklikler saptanmalıdır. Görme ve işitme muayeneleri herediter nefritler (Alport sendromu) açısından kıymetlidir.

Sürekli proteinürisi bulunan, spot idrarda protein/kreatinin oranı >1 olan çocuk hasta pediatrik nefroloğa yönlendirilmelidir. Bu hastalarda gece ve gündüz idrarlarında protein içeriği ayrı ayrı belirlenerek ortostatik proteinüri tanısı konabilir. Ortostatik proteinüri bulunmayan çocukta serum kompleman 3 ve 4 (C3 ve C4), ANA ve renal ultrasonografi (US) ile akut veya kronik glomerülonefritler veya yapısal bozukluklar tanınabilir veya ekarte edilebilir.

Hasta yönetimi

Geçici proteinürisi bulunan çocuklarda proteinüri düzelince ileri araştırmalara ve takip muayenelerine gerek kalmaz. Ortostatik proteinürinin prognozu iyidir, tedavi gerekmez. Yıllık takipler önerilir. Ortostatik olmayan proteinüride 24 saatlik total idrar proteini <1 gram ise veya idrar protein/kreatinin oranı <1 ise yılda iki kez yapılan takip muayenelerinde idrar proteini ölçümü yeterlidir. Proteinüri ile birlikte hipertansiyon, ödem, makroskopik hematüri, yüksek serum ve üre ve kreatinin değerleri varsa renal biyopsi yapılır.

Tübüler proteinürilerde genel olarak proteinüriyi azaltmaya yönelik spesifik anti-proteinürik bir tedavi uygulanmamakta, şüphelenilen nefrotoksik ilaç kesilmekte ve altta yatan tübüler hastalığın tedavisi yapılmaktadır. Tübüler proteinüride proteinüri miktarı artarsa veya böbrek fonksiyonları bozulursa renal biyopsi yapılır. Glomerüler proteinürilerde ise akut postenfeksiyöz glomerülonefritler gibi kendiliğinden düzelen hastalıklarda hastalığın aktif olduğu dönemde sıvı ve elektrolit dengesinin ve diürezin sağlanması ve yüksek kan basıncı ve onunla ilişkili komplikasyonların tedavisi yapılır. Akut glomerülonefritlerde genellikle hızlı ilerleyen Glomerülonefrit (RPGN) gibi diyaliz gerektiren veya uzun süren böbrek fonksiyon bozukluğu oluşmadıkça böbrek biyopsisi yapılmamakta ve steroidler yahut diğer immunsupresif ilaçlar kullanılmamaktadır. Ancak kronik glomerülonefritlerde böbrek biyopsisi yapılmakta ve biyopsi sonucuna göre kortikosteroidler ve diğer immunsupresifler biyopsi raporunun işaret ettiği spesifik böbrek hastalığına özgü protokoller dikkate alınarak tedaviler uygulanmaktadır.

Çocuklarda ağır proteinüri ile seyreden nefrotik sendrom (NS) primer ve sekonder olarak iki ana başlık altında incelenmektedir. Primer NS'ler tüm çocukluk çağı NS'lerinin %90'ını

oluşturmakta ve minimal değişim hastalığı, mezanjiyel proliferasyon ve fokal segmental glomerüloskleroz (FSGS) olarak 3 hastalıktan oluşmaktadır. Primer nefrotik sendromların %85'ini minimal değişim hastalığı, %10'unu FSGS ve %5'ini mezanjiyel proliferasyon oluşturmaktadır. Minimal değişim hastalığı %90'ın üzerinde steroida cevap verirken mezanjiyel proliferasyonun steroida cevabı yaklaşık %50, FSGS'nin steroid cevabı ise %20 civarındadır. Görüldüğü gibi en ağır seyreden ve steroida en az yanıt veren FSGS en sık kronik böbrek yetmezliğine yol açan primer nefrotik sendrom alt grubudur. Ayrıca son zamanlarda yapılan çalışmalarda gerek erişkinlerde ve gerekse çocuklarda FSGS sıklığının arttığı bildirilmekte olup, transplante böbrekte de FSGS tekrarlama riski %40-50'ye yaklaşmaktadır. Nefrotik sendromlu ağır proteinürisi bulunan çocuklarda hasta 1-8 yaş arasında ise, beraberinde kompleman faktör 3 (C3) düşüklüğü yoksa, makroskopik hematüri veya sürekli mikroskopik hematüri, hipertansiyon yoksa, serum üre ve kreatinin değerleri normal ise böbrek biyopsisi yapılmadan direkt olarak steroid tedavisine başlanmaktadır. Bir yaşından küçük, 10 yaşından büyük, NS ile birlikte sürekli mikroskopik hematüri ve hipertansiyon varsa, C3 düşük ise, NS ile birlikte böbrek fonksiyon bozukluğu (serum üre, kreatinin yüksekliği) varsa veya 1, 5-2 ay süreli günlük

steroid tedavisine cevap alınamazsa böbrek biyopsisi yapılmakta ve biyopsi sonucunda görülen histopatolojiye göre tedavi düzenlenmektedir.

Asemptomatik hafif-orta persistan proteinüride ise renal biyopsinin rolü tartışmalıdır ve bu konuda sınırlı veri mevcuttur. Nefrologların çoğu bu çocuklarda günlük protein atılımı <500 mg/m² ise biyopsiden önce yakın gözlemle, eğer proteinüride artma, hipertansiyon gelişmesi ve böbrek fonksiyonlarında bozulma gözlenirse biyopsi yapılmasını önermektedirler. Bu hastaların çoğunda minimal glomerüler değişiklikler saptanmakla birlikte, idrar protein/kreatinin oranı >0.5 ise renal biyopside FSGS veya IgA nefropatisi görülme riski artmaktadır.

Proteinürük hastada yapılması gereken tetkikler:

- Tam kan sayımı
- İdrar mikroskopisi ve idrar kültürü
- İdrar protein / Kreatinin oranı
- Renal ultrasonografi
- Serum üre, kreatinin, albumin, total kolesterol, trigliserid
- ASO titresi, C3, C4, ANA, Anti-ds DNA, hepatit B ve C
- IgA, B12, İştihme testi
- Akciğer grafisi, PPD testi
- Anne - Baba ve kardeşleri proteinüri ve hematüri açısından araştır
- Böbrek biyopsisi

Hematürik Çocuk Hastaya Yaklaşım

3B

Aydın Ece

Hematüri idrarda eritrositlerin bulunması demektir. Üriner sisteme geçen eritrositlerin kaynağı glomerüller, böbrek tübülüsleri veya kollektör tüplerden distal üretraya kadar idrar yollarının herhangi bir lokalizasyonunda olabilir. Çocuklarda kanamanın kaynağı çoğu zaman glomerüllerdir. İdrar mikroskopisinde eritrositlerin şekli bozulmamış ise normal morfolojide ise ömorfik eritrositler, şekilleri bozulmuş veya büzüşmüş ise dismorfik eritrositler olarak adlandırılır. Dismorfik eritrositler glomerüler kökenli kanamayı (glomerülonefritleri) düşündürür. Dismorfik eritrositlerle birlikte proteinüri, artmış idrar dansitesi ve hipertansiyonun bulunması ve/veya beraberinde serum üre ve kreatinin yüksekliği görülmesi glomerülonefrit tanısına kuvvetle işaret eder.

Hematüri makroskopik (gross) veya mikroskopik hematüri şeklinde olabilir. Makroskopik hematüri gözle görülür şekilde idrarın parlak kırmızı, kahverengi veya kola renginde olması ve mikroskopta bol eritrosit görülmesi anlamına gelir. Mikroskopik hematüri ise gözle normal renkte veya hafif bulanık görülen idrarın, mikroskopta bakıldığında 40'lık büyütme ile her sahada 5'ten fazla eritrosit görülmesi veya

otomatik idrar analizi yapan aletlerde eritrosit saptanması anlamına gelir. Mikroskopik hematüri okul çağı kız çocuklarında %3-4, erkeklerde %1, 4 oranında saptanmış olup, çocuklarda makroskopik hematüri sıklığı %1'in altındadır. Geçici hematüri çocuklarda en sık mikroskopik hematüri nedeni olup, çoğunlukla araya giren bir enfeksiyon nedeniyledir. Bu tür hematüri birkaç günde kendiliğinden düzelir ve ileri araştırma gerektirmez. Devamlı hematüri ise 3 haftalık bir periyotta arka arkaya alınan 3 idrar örneğinde eritrosit saptanmasıdır. Çocuklarda devamlı mikroskopik hematüriye yol açan glomerüler hastalıklar (Alport sendromu, benin ailesel hematüri, IgA nefropati, postenfeksiyöz glomerülonefritler, persistan asemptomatik hematüri), anatomik malformasyonlar [hidronefroz, üreteropelvik (UP) bileşke darlığı, polikistik böbrek hastalığı] ve tümörler (Wilms tümörü, nöroblastoma, rabdomiyosarkom] dikkate alınmalıdır. Makroskopik hematüriye yol açan hastalıkların çoğunun aynı zamanda devamlı mikroskopik hematüri nedenlerini de oluşturduğu unutulmamalıdır. Gross hematüri-li hastalarda idrar kırmızılığının fazla olması hematürinin şiddetli olduğunu göstermez, çünkü

1 litre idrara 1 ml kan bile karışsa gözle görülür şekilde kırmızı renk oluşur.

Hematürik çocuk hastayı değerlendirme

Hematürik çocuk hasta değerlendirilirken yakın zamanda geçirilmiş travma öyküsü, ailede böbrek hastalığı öyküsü (herediter nefrit-Alport hastalığı yönünden, OD veya OR polikistik böbrek hastalığı, VUR, böbrek taşı, son dönem böbrek yetmezliği), diyaliz ve transplantasyon olan akraba varlığı, işitme kaybı olup olmadığı sorgulanmalıdır. Hafif bir travmayı takiben makroskopik hematüri gelişmesi üreteropelvik bileşke darlığı veya kanama-pıhtılaşma bozukluğu nedeniyle olabilir.

Makroskopik hematüride öncelikle idrar renk değişikliğinin sürekli mi, zaman zaman mı olduğu sorulmalıdır. Çay veya kola renkli idrar glomerüler patolojiyi düşündürürken, parlak kırmızı veya pembe idrar alt üriner sistem kanamasına işaret eder. Bulanık görümlü idrar, içindeki protein, eritrosit ve lökositler nedeniyle idrar yolu enfeksiyonu ve glomerülonefriti düşündürür. Ancak, kalsiyum fosfat kristalleri de bulanık idrara yol açar. Hastanın öyküsünde idrar yapma sıklığı, urgency, dizüri, noktüri (alt İYE'yi veya hiperkalsiüriyi düşündürür), idrar miktar değişiklikleri, karın ve bögür ağrısı (özellikle kasıklara yansiyorsa ürolitiazis veya ureterde pıhtı varlığı), yüz ve ekstremitelerde ödem veya kilo kaybı ve romatolojik bir hastalığı düşündüren, halsizlik, ateş, eklem ağrısı ve deri döküntüleri gibi ilave diğer semptomlar da araştırılmalıdır. Tekrarlayan makroskopik hematüri atakları veya devamlı mikroskopik hematüri Alport sendromu veya IgA nefropatiyi düşündürmelidir. Alport sendromu çoğu zaman X'e bağlı, nadiren otozomal genetik geçiş gösteren, glomerül bazal membranının esas bileşeni olan kollajen tip IV'de defekt bulunan herediter bir hastalıktır. Alport sendromu kliniğinde işit-

me kaybı, göz bozuklukları ve hematüri vardır. İlerleyen yıllarda önce nefrotik sendrom daha sonra da böbrek fonksiyonları bozularak kronik böbrek yetersizliği gelişir. Hastalığın genetik tanısı mümkündür. IgA nefropatisi ise genellikle üst solunum yolları enfeksiyonunun takiben gelişen makroskopik hematüri atakları ve atak aralarında devam eden mikroskopik hematüri ile karakterize olup, nefritik proteinüri ile birlikte bulunabilir. Böbreğin anatomik bozuklukları (Kistik böbrek hastalığı vb.) ve böbrek tümörleri mikrohematüri ve daha sık olarak makrohematüri nedeni olabilirler. Persistan asemptomatik hematüri diğer tüm nedenler ekarte edildikten sonra konan bir hematüri tanısıdır.

İdrar yolu enfeksiyonları mikrohematüriye neden olabilirken, çoğu zaman adenovirüsle bazen de *E. coli*'ye bağlı gelişen hemorajik sistit makroskopik hematüriye neden olur. Hiperkalsiüri (idrara kalsiyumu >4 mg/kg/24 saat), çocuklarda üriner sistem taş hastalığına yol açarak hematüri nedeni olabileceği gibi, taş bulunmaksızın da mikrohematüri ve dizüriye neden olabilir.

Hematolojik bozukluklar da üriner sistem semptomlarına yol açmaksızın hematüri nedeni olabilir. Nutcracker sendromu sol renal venin, abdominal aorta ile superior mezenter arter arasında sıkışması sonucu hematüri ve sol bögür ağrısına yol açtığı bir sendromdur. Bu sendromda tanı renkli Doppler ultrasonografi ve anjiyografi ile konur.

Glomerülonefritler çoğu zaman immün kökenli olup hematüri, hipertansiyon, idrarda eritrosit silendirleri, nefritik proteinüri, ödem ve bazen serum üre ve kreatinin yüksekliği ile seyreder. Çocuklarda en sık rastlanan Henoch-Schönlein purpura gibi vaskülitlerin renal tutulumunda da mikroskopik veya makroskopik hematüri görülür.

Çocuklarda nadir ama önemli iki makroskopik hematüri nedeni hızlı ilerleyen glomerülonefrit (Kresentik glomerülonefrit) ve hemolitik

TABLO 1. Üriner sistemdeki lokalizasyonuna göre makroskopik hematüri veya devamlı mikroskopik hematüri nedenleri

Glomerül hastalıkları	İdrar yollarından kanama
Tekrarlayan makroskopik hematüri IgA nefropati Benin ailesel hematüri Alport sendromu	Ürolitiazis ve hiperkalsümi
Akut postenfeksiyöz glomerülofrit (APSGN)	Üriner sistem damarsal anormallikleri (Nutcracker sendromu)
MPGN	Polikistik böbrek hastalığı
RPGN	Renal tümörler
HSP nefriti	Şistozomiazis
Lupus nefriti	Viral (adenovirüs) veya bakteriyel enfeksiyonlar
Tübüler veya interstisyel hastalıklar	Üriner sistem travması
Akut interstisyel nefrit	İlaçlar (Aspirini kumadin, siklofosamid)
Akut piyelonefrit	Perine ve meatus irritasyonu
Tüberküloz	Alt üriner sistemden kanama (üretral travma, polip, hemorajik sistit)
Hematolojik hastalıklar (Trombositopeniler, orak hücre hastalığı, von Willebrand hastalığı)	

APSGN: Akut poststreptokoksik Glomerülofrit, MPGN: Membranoproliferatif Glomerülofrit, RPGN: Hızlı ilerleyen Glomerülofrit, HSP: Henoch-Schönlein purpurası

üremik sendromdur (HÜS). Bunlardan birincisinde böbrek fonksiyonları (glomerül filtrasyon hızı) kısa sürede diyaliz gerektirecek kadar hızla düşerken, ikincisinde periferik yaymada parçalanmış eritrositlerin görüldüğü hemolitik anemi, trombositopeni ve üre-kreatinin yüksekliği mevcuttur. Tübülointerstisyel nefritlerde ise hipertansiyon bulunmaksızın, makroskopik hematüri ile birlikte üre-kreatinin yüksekliği, düşük dansiteli idrar ve poliüri görülür.

Kırmızı renkte idrar görüldüğü zaman önce mikroskopla eritrositlerin bulunup bulunmadığı belirlenmelidir. İdrar kırmızı-kahverengi olduğu halde mikroskopta eritrosit görülmemesine psödo hematüri denir. Psödohematüri (yalancı pozitif hematüri) nedenleri başta hemoglobinüri ve miyoglobinüri olmak üzere; idrarda bazı ilaçlar (Rifampisin, sulfonamidler, salisilatlar, nitrofurantoin, fenitoin, piridinyum, fenotiazin), bakteri (*Serratia*

marcescens) besinler (besin boyaları, pancar, böğürtlen, biber) veya hipoklorit, boya maddeleri (porfiri, bilirubinüri) bulunması olabilir. Menstruasyon kanının idrara karışması da yalancı pozitif hematüriye neden olur. Bebeklerde presipite olmuş üratlar alt bezinde kırmızı ve pembe renk değişimine yol açar, fakat bu durumda idrar çubuğu ile hematüri negatif bulunur. Bazen de idrarda eritrosit bulunduğu halde idrar tetkiki veya idrar mikroskopisinde eritrosit görülmez (yalancı-false negatiflik). Yalancı negatif hematüriye neden olan durumlar: aşırı seyreltik idrar (eritrosit lizisi nedeniyle), idrarda aşırı yüksek vitamin C (askorbik asit) bulunması, yüksek idrar nitriti veya yetersiz alınmış idrar örneğidir.

Makroskopik hematüri; asemptomatik olabilir veya renal kolik (böbrek taşı), dizüri (İYE, sistit), ve böğür ağrısı (UP darlık) ile birlikte bulunabilir.

Öyküde dikkat edilmesi gereken noktalar

İşeme başlangıcında mı yoksa işeme sonrasında mı kanama var? Kanamanın mesane veya üreter kökenli olduğunu düşündürür. İdrar parlak kırmızı mı (alt üriner sistem kanaması)? Yoksa kola rengi mi (Glomerüller kanama)? Semptomlar: İYE, taş, akut nefrit bulguları Ailede böbrek hastalığı veya sağırılık öyküsü (Ailesel hematüriler) veya orak hücre anemisi

Amerikan Pediatri Akademisi normal sağlıklı çocuk popülasyonunda yıllık rutin hematüri taramasını artık gerekli görmemekte ve semptom varsa veya tesadüfen mikroskopik hematüri saptanırsa araştırılmasını önermektedir.

Hematürik bir hastada fizik muayenede dikkat edilecek noktalar

Hematüri ile birlikte hipertansiyon ve proteinüri bulunması önemli bir hastalığa işaret ederken, hastanın kan basıncı normal ve idrar tetkiki hematüri dışında normal ise nedeni ne olursa olsun hematürinin acil tedavisinin gerekli olmadığını gösterir. Ateş ve kostovertebral açığı hassasiyeti idrar yolu enfeksiyonunu düşündürür. Karında kitle tümör, polikistik böbrek hastalığı, multikistik displastik böbrek veya ileri derecede hidronefroz nedeniyle olabilir. Çocuğun dış genital organları görülerek hematüri nedeni olabilecek penil üretral meatal erozyon veya kızlarda introitus patolojisi saptanabilir. Hematüri ile birlikte ödem olması glomerülo-nefrit veya nefrotik sendromu gösterirken, deri döküntüsü ve artrit birlikteliği Henoch-Schönlein purpurası veya lupus nefritine işaret eder.

İzole mikroskopik hematürinin en sık nedenleri selim ailesel hematüri (ince bazal membran hastalığı), idyopatik hiperkalsiüri ve IgA nefropatisi'dir. Çocuğun yaşı hematürinin etyolojisini belirleme açısından önemlidir. Örneğin 5-15 yaş arası okul çağı çocuklarında sıklıkla Akut Post-Streptokokal Glomerülo-nefrit

(APSGN) hematüri nedeni iken, yenidoğan ve küçük bebeklerde renal ven trombozu önem kazanır.

Makroskopik veya devamlı mikroskopik hematüri bulunan çocuk hastalarda incelemeler

Hematüri için araştırmaya başlamadan önce idrar daldırma çubuğu ile pozitif olan hematürinin gerçek olup olmadığını saptamak amacıyla direkt mikroskopik idrar bakışı yapılmalıdır. İzole mikroskopik hematürisi bulunan çocukların çoğunda önemli veya tedavi edilebilir bir hastalık bulunmaz. Asemptomatik intermitan mikroskopik hematüri araştırmayı gerektirmez. Bu hastaların ailelerine kronik böbrek hasarı gelişmeyeceği ve idrarda çok az kan bulunmasının tehlikeli bir hastalığın işareti olmadığı söylenmelidir. Ancak sürekli mikroskopik hematüri bulunan çocuklarda makroskopik hematüri olanlara benzer araştırmalar yapılır. İstenecek testler öykü ve fizik muayenenin işaret ettiği olası tanılara göre seçilir. Glomerülo-nefrit düşünülen hastalarda serum kreatinin, BUN, elektrolitler, kalsiyum ve fosfat ölçülmelidir. APSGN'de C3 düşük, C4 normal iken; aktif SLE nefritinde hem C3 hem de C4 düşük bulunur. MPGN'de ise bazen C3 düşük C4 normal bazen de C3 ve C4 birlikte düşük bulunur. ASO titresi APSGN tanısı için gerekli değildir. Özellikle adolesan kızlarda glomerülo-nefrit bulguları varsa, SLE tanısı için anti-nükleer antikor (ANA) ve anti-dsDNA önem kazanır. Ancak normal çocuk popülasyonunda %10-12 oranında düşük titrede ANA pozitifliği mevcuttur. Orak hücre anemisi açısından hemoglobin elektroforezi yapılarak makroskopik veya mikroskopik hematüri nedeni bulunabilir.

Yapılacak tetkikler

- İdrar mikroskopisi, idrar kültürü ve anti-biyogram: Deforme, dismorfik eritrositler

varsa üst üriner sistem (glomerüler) kökenli hematüri düşünülür. İYE ekarte edilir.

- İdrar kalsiyum/kreatinin oranı (2 yaşın üstündeki çocuklar için >0.21 yüksek kabul edilir. Bebeklerde 7 aya kadar <0.85 değeri normal, 1 yaş civarında (7-18 ay arası) <0.60 normal kabul edilir)
- İdrar protein/kreatinin oranı (Nefritik-nefrotik proteinüri ayırıcı tanısı için; İdrar protein/Cr oranı <0.2 normal, $0.2-2.0$ arası nefritik, >2.0 nefrotik proteinüri kabul edilir)
- Renal USG (Taş şüphesi varsa Direkt Karın Grafisi)
- İdrar elektrolitleri, albumin ve kreatinin
- Tam kan sayımı, periferik kan yayması
- Gerekliyse orak hücre aranması
- Pıhtılaşma testleri (Petesi, purpura, ekimoz öyküsü varsa)
- ASO, C3, C4, ANA, Anti-ds DNA, hepatit B ve C
- Serum IgA
- Anne-Baba ve kardeşlerde idrarda kan ve protein aranması
- Diğer yöntemlerle kesin tanı konamadıysa ve glomerüler kökenli olmayan (alt üriner sistem kanaması) düşünülüyorsa sistoüretoskopi yapılmalıdır.

Görüntüleme

Makroskopik hematürili çocuk hastada direkt karın grafisi, ultrasonografi (US) ve Doppler US ile hematüriye yol açan ürolitiazis, tümörler, kistik böbrek hastalıkları, idrar yolu tıkanıklığı, arteriyel veya venöz tromboz, veya renal parankimal hastalıklar hakkında bilgi edinilebilir. Direkt karın grafisi kalsiyum okzalit taşı gibi radyopak taşları gösterirken, küçük taşları ve radyolusen olan ürik asit taşları, kemik üzerine süperpoze olan taşları ve üriner tıkanıklığı göstermez.

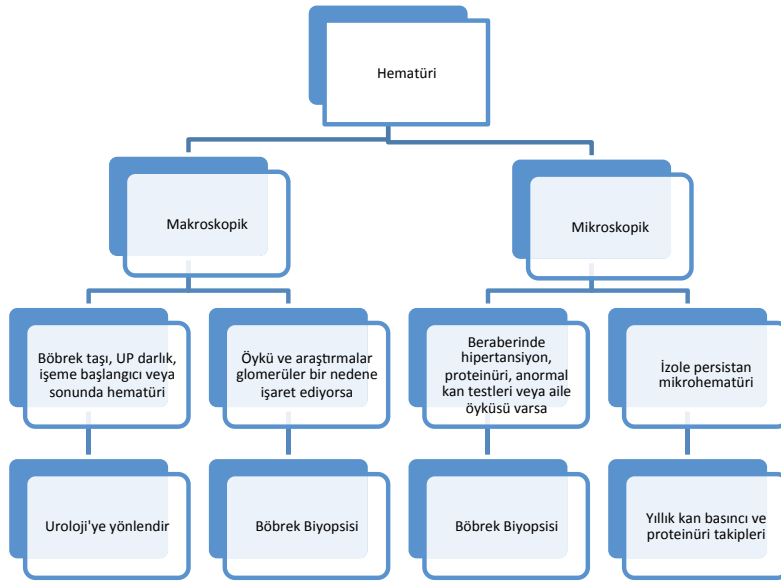
Ürolitiazis bulguları ve alt üriner sistem kanaması olduğu halde US normal ise taşı görün-

tülemek için kontrastsız spiral tomografi (CT) çekilmelidir. Spiral CT en duyarlı görüntüleme yöntemi olmakla birlikte, radyasyon maruziyeti nedeniyle küçük çocuk, adolesan ve erişkinlerde başlangıç görüntüleme yöntemi olarak kullanılmamalıdır. Travma öyküsü olan hastalarda ise kontrastlı abdominal CT çekilerek kanamanın kaynağı bulunabilir. Mikroskopik hematüri nedenini araştırırken intravenöz piyelografi (İVP) çekmenin bir yararı yoktur denebilir. Sol renal venin abdominal aorta ile superior mezenterik arter arasına sıkışmasından kaynaklan Nutcracker sendromu da mikroskopik veya makroskopik hematüri, bazen ortostatik proteinüri ile belirti verebilir. Bu sendromda hastalar genellikle asemptomatik olmakla birlikte bazen sol böğür ağrısı görülebilir. Nutcracker sendromu tanısı Doppler US ile sol renal ven çapı ve pik akım hızı ölçülerek konur.

Hematürük çocuklarda sistoskopi nadiren gerekli olur. Sistoskopi ultrasonda mesanede kitle görülen hastalar ile travma nedeniyle üretral anormallik gelişen hastalara uygulanmalıdır.

Takip

- Belirgin bir nedene bağlanamayan asemptomatik mikroskopik hematüri kendiliğinden kaybolabilir ve biyopsi gerektirmez. Bu hastalar 6 ayda bir – 12 ayda bir poliklinik kontrollerine çağrılarak direkt idrar bakısı, tam idrar tetkiki ve kan basıncı ölçümleri ile takip edilir.
- İzole mikroskopik hematüri için renal biyopsi gerekmez, ancak önemli ve ilerleyici böbrek hastalığı bulguları varsa böbrek biyopsisi yapılmalıdır. Proteinüri veya hipertansiyon hematüriye eklenirse serum kreatinin ve albumin düzeyine bakılır. Hematüri ile birlikte önemli proteinüri, yüksek serum kreatinini veya düşük serum albumin düzeyi saptanırsa böbrek biyopsisi yapılmalıdır. Ayrıca sürekli glomerüler hematüri sap-



Şekil 1. Makroskopik ve sürekli mikroskopik hematüri araştırması için akış şeması

tanan çocuklarda ailenin tanı ve prognoz hakkındaki endişelerini gidermek için renal biyopsi yapılabilir. İlaveten mikroskopik hematürili bir çocuğun birinci derece akrabalarında böbrek yetmezliği aile öyküsü varsa yine biyopsi yapılmalıdır.

KAYNAKLAR

1. Diven SC, Travis LB. A practical primary care approach to hematuria in children. *Pediatr Nephrol.* 2000;14:65-72.
2. Gattineni J. Highlights for the management of a child with proteinuria and hematuria. *Int J Pediatr.* 2012;2012:768142. doi: 10. 1155/2012/768142.
3. Patel HP, Bissler JJ. Hematuria in children. *Pediatr Clin North Am.* 2001; 48:1519-37.
4. Hayde N, Reidy K. Hematuria, *Pediatric Nephrology*, Editors: Silverstein DM, Symons JM, Alon US. New Jersey, World Scientific, 2012; 55-77.
5. Aviles DH. Proteinuria. *Pediatric Nephrology*, Editors: Silverstein DM, Symons JM, Alon US. New Jersey, World Scientific, 2012; 79-94.
6. Friedman AL, Tuni S. Hematuria. *Practical Algorithms in Pediatric Nephrology*, Editors: Zelikovic I, Eisenstein I, Basel, 2008; 1-2
7. Santos M, Makker SP. Acute nephritic syndrome, proteinuria and nephrotic syndrome in the child and adolescent. *Practical Algorithms in Pediatric Nephrology*, Editors: Zelikovic I, Eisenstein I, Basel, 2008; 3-9.
8. Gagnadaux MF. Approach to proteinuria and approach to proteinuria. *Uptodate*, Section Editors: Niaudet P, Baskin LS, updated at Oct 21 2013.
9. Gagnadaux MF. Evaluation of microscopic hematuria in children and evaluation of proteinuria in children. *Uptodate*, Section Editors: Niaudet P, Baskin LS, updated at Oct 21 2013.
10. Meyers KEC. Evaluation of hematuria in children. *Urol Clin N Am.* 2004;31:559-73.
11. Greenfield SP, Williot P, Kaplan D. Gross hematuria in children: a ten-year review. *Urology* 2007; 69:166-9.
12. Youn T, Trachtman H, Gauthier B. Clinical spectrum of gross hematuria in pediatric patients. *Clin Pediatr (Phila).* 2006; 45:135-41.
13. Diven SC, Travis LB. A practical primary care approach to hematuria in children. *Pediatr Nephrol.* 2000; 14:65-72.
14. Fogazzi GB, Edefonti A, Garigali G, et al. Urine erythrocyte morphology in patients with microscopic haematuria caused by a glomerulopathy. *Pediatr Nephrol.* 2008; 23:1093-100.

Çocuklarda İdrar Yolu Enfeksiyonu

4

M. Hakan Poyrazođlu

GİRİŞ

İdrar yolu enfeksiyonu (İYE) üriner sistemde bakteri varlığını ve çođalmasını ifade eder. İdrar yolu enfeksiyonları çocukluk çağının yaygın ve önemli bir sorunu olup, özellikle üst İYE (akut piyelonefrit) böbrekte skar oluşumu, hipertansiyon ve böbrek yetmezliđi gibi hayatı etkileyen istenmeyen sonuçlara yol açabilir. İdrar yolu enfeksiyonları genel olarak üst İYE ve alt İYE olarak sınıflandırılır. Üst İYE'nin en sık görülen şekli akut piyelonefrit, alt İYE'nin en sık görülen şekli ise sistit'dir. Akut piyelonefrit renal parenkimin bakteriyel invazyonu sonucu oluşan enfeksiyonu, akut sistit mesanenin yüzeyel invazyonu ile sınırlı bir enfeksiyonu tanımlar. Asemptomatik bakteriüri terimi klinik belirti olmaksızın idrarda bakteri varlığını yansıtır ve çođunlukla rutin kontroller sırasında veya riskli çocuklarda ciddi enfeksiyonu önlemek için yapılan taramalar sırasında tanı alır (1). Küçük çocuklarda üst ve alt İYE'yi klinik olarak ayırmak zordur. Bu nedenle özellikle iki yaş altı çocuklarda İYE'lerin hepsinin piyelonefrit olarak kabul edilmesi ve yaklaşım stratejisinin buna göre planlanması

önerilir. Bu bölümde daha çok üst İYE üzerinde durulacaktır.

EPİDEMİYOLOJİ

İdrar yolu enfeksiyonunun epidemiyolojik verilerinin bilinmesi hekime olası İYE varlığının belirlenmesi ve izlem planının yapılmasında yol gösterici olabilir. Çocuklarda İYE prevalansı ile ilgili veriler yaş, ırk/etnik köken, cinsiyet, sünnetli olup olmama ve klinik başvuru şekline göre deđişmektedir. Puberte öncesi dönemde İYE sıklığı kızlarda %3-5, erkeklerde %1-2'dir (2, 3). Sünnetli erkek çocuklarda riskin önemli ölçüde azaldığı gösterilmiş, ateşli sünnetli bebeklerde İYE prevalansı %0. 2 olarak bulunmuştur (4, 5). İdrar yolu enfeksiyonu prevalansı kızlarda sünnetli erkek çocuklarına göre 2-4 kat daha fazla olup, 39° C'nin üstünde ateşli olan kız çocuklarında İYE prevalansı %16 olarak bildirilmiştir (3, 6, 7).

Ateşli yenidođanlarda ve küçük bebeklerde İYE oranları %7-15 arasında deđişir (1-3). Matür yenidođan bebeklerde İYE tipik olarak yaşamın 2. veya 3. haftasında ortaya çıkar (1). Prematür

bebeklerde gestasyonel yaş azaldıkça ve doğum ağırlığı düştükçe İYE riski artar.

MİKROBİYOLOJİ

Tüm yaş gruplarında *Escherichia coli* (*E. coli*) İYE'nin en yaygın etkenidir ve çocuklarda İYE'nin yaklaşık %80'inden sorumludur (1, 8, 9). Diğer Gram (-) bakteriyel patojenler *Klebsiella*, *Proteus*, *Enterobacter* ve *Citrobacter*'dir. *Staphylococcus saprophyticus*, *Enterococcus* ve nadiren de *Staphylococcus aureus* İYE sebebi olan Gram (+) bakteriyel patojenlerdir. *Pseudomonas*, Grup B streptococcus, *S. aureus* ve *S. epidermidis* komplike olmayan enfeksiyonlarda seyrek enfeksiyon nedenidir ama genitoüriner anormalliği olan, üriner sistem cerrahisi yapılan ya da standart antibiyotik tedavisi sonrası enfeksiyonu tekrarlayan hastalarda sık görülen mikroorganizmalardır (1). Ayrıca *Haemophilus influenzae* ve *parainfluenzae* da özellikle üriner sistemde ciddi yapısal bozukluğu olan çocuklarda enfeksiyon sebebi olabilir ama bu mikroorganizmalar standart kültür ortamlarında üremedikleri için ve tanı konulmaları zordur (10).

Hastanede yatan prematür bebeklerde *Coagulase-negative Staphylococcus* ve *Klebsiella* daha olası bakterilerdir ve *E. coli* daha az sıklıkta görülür (11-13). *Candida* türleri de prematür bebeklerde, özellikle de çok düşük doğum ağırlıklı bebeklerde sık görülen patojenlerdir (11, 14). Mantarlar (*Candida* spp, *Aspergillus* spp, *Cryptococcus neoformans*, endemic mycoses) bakterilere göre daha seyrek olarak çocuklarda İYE'ye neden olurlar. Mantarlar daha çok immünsüpresyon, uzun süreli geniş spektrumlu antibiyotik kullanımı ve üriner kateterizasyon gibi riskli durumlarda üriner enfeksiyon yaparlar (15, 16). *E. coli* dışı organizmalarla oluşan enfeksiyonlarda renal skar riskinde artış olduğu bildirilmektedir (17).

PATOGENEZ

Çocuklarda İYE çoğunlukla asendan yolla bakteri bulaşması sonucu ortaya çıkar (1). Hematojen yayılım sonucu İYE olasılığı çok düşüktür. Hematojen yayılım İYE'li yenidoğan bebeklerde sepsisle birlikte görülebilir. Yenidoğan yoğun bakım ünitesinden yapılan bir çalışmada kan kültürü pozitif olan bebeklerin %13'ünde üç gün içinde idrar kültürü de aynı mikroorganizma ile pozitif bulunmuştur (18). Yenidoğanlarda, özellikle prematürelere hematojen yayılım diğer yaşlara göre daha sık olmasına rağmen, bu yaş grubunda da esas bulaşma asendan yolla olur. İYE gelişim sürecinde ilk olarak üropatojen enterik mikroorganizma periüretral bölgeye kolonize olur (19). Daha sonra üriner epitel hücreleri yüzeyinde bulunan glikosfingolipid reseptörlerine yapışan patojen mikroorganizma, Toll-like reseptör ailesini aktive ederek sitokin cevabını tetikler ve lokal inflamatuvar olay ortaya çıkar (20). Bakterinin mesane ve böbreğe doğru ilerleyişinde etkin olan en önemli virülans faktörleri hücre yüzeyinde bulunan ve saça benzeyen pililerdir. Piliye sahip olan bakteriler üroepitelyuma etkin bir şekilde yapışabilir ve böbreğe doğru ilerleyebilir. Böbreğin bakteri ile istilası yoğun bir inflamasyon oluşturur ve renal skarla sonuçlanabilir.

Konağa ait bazı faktörler de çocuklarda İYE gelişiminde kolaylaştırıcı rol oynayabilir (21). Bunlar aşağıda sıralanmıştır:

- 1. Yaş:** İYE prevalansı bir yaşın altındaki erkek çocuklarda ve dört yaşın üstündeki kız çocuklarda en yüksektir (7).
- 2. Prematürite:** Prematürelere düşük gestasyonel yaş, immün baskılanma durumu ve invaziv girişimler İYE sıklığını artırır faktörlerdir (12).
- 3. Sünnetsizlik:** Sünnetsiz erkek bebeklerde İYE prevalansı sünnetlilere göre 4-10 kat daha yüksektir (7).

4. **Kız cinsiyet:** Kız çocukları erkek çocuklarına göre 2-4 kat daha fazla İYE prevalansına sahiptirler (7). Ancak İYE'li küçük bebek (3 ay altı) ve yenidoğanların $\frac{3}{4}$ 'ünü erkekler oluşturur (8, 22, 23). Bu durumun nedeni erkeklerde üriner sistem anormalliklerinin daha sık ve sünnetsiz erkek çocuklarda İYE riskinin artmış olmasıdır.
5. **Genetik faktörler:** İYE'li çocukların birinci derece akrabalarında da İYE öyküsü fazla bulunmuştur (24).
6. **Üriner obstrüksiyon:** Obstrüktif ürolojik anormalliği olan çocuklarda İYE daha sık gelişir, çünkü durgun idrar çoğu üropatojen için mükemmel bir kültür ortamıdır (21).
7. **Bağırsak ve mesane disfonksiyonu:** Tuvalet eğitimi tamamlamış ilk İYE'li çocukların %40'ında ve tekrarlayan (iki veya daha fazla) İYE'li çocukların %80'inde bağırsak ve mesane disfonksiyonu bildirmiştir. Bağırsak ve mesane disfonksiyonu ayrıca inatçı veziköretal reflü (VUR) ve renal skarlaşma için de bir risk faktörüdür (21).
8. **Veziköretal reflü:** Veziköretal reflülü çocuklarda artmış tekrarlayan İYE riski artmış konusunda yaygın bir kabul olmasına rağmen, piyelonefrit ile VUR arasındaki ilişki bazı çalışmalarda gösterilememiştir (1, 21).
9. **Cinsel aktivite:** Cinsel aktivite ile İYE arasındaki ilişki kadınlarda iyi tanımlanmıştır (21).
10. **Mesane kateterizasyonu:** Mesane kateterizasyonunun süresinin uzaması İYE riskinde artışa yol açar (21).

RENAL SKARLAŞMA İÇİN RISK FAKTÖRLERİ

Renal skarlaşma kalikslerle renal kapsül arasındaki renal parenkimin iyileşen İYE'yi takiben fibröz doku ile yer değiştirmesi sonucu gelişir ve İYE'nin önemli bir komplikasyonudur. Renal skarlaşmanın uzun süreli sonuçları hipertansi-

yon, renal fonksiyonlarda azalma, proteinüri ve son dönem böbrek hastalığıdır (21).

Renal skar gelişimi için risk faktörleri (21):

- Tekrarlayan ateşli İYE
- Akut enfeksiyon tedavisinde gecikme
- Bağırsak ve mesane disfonksiyonu varlığı
- Obstrüktif malformasyonlar
- Veziköretal reflü, özellikle yüksek dereceli VUR
- Küçük yaş
- *E. coli* dışı mikroorganizma ile enfeksiyon

KLİNİK ÖZELLİKLER VE TANI

İdrar yolu enfeksiyonu özellikle küçük çocuk ve bebeklerde nonspesifik belirti ve bulgularla ortaya çıkar. İki yaşından küçük çocuklarda İYE için en değerli bulguların geçirilmiş İYE öyküsü, 39°C üzerinde ateş, suprapubik hassasiyet, ve sünnetsizlik olduğu bildirilmektedir (2).

Bebekler ve küçük çocuklarda bazen ateş İYE'nin tek bulgusu olabilir (3, 4, 26). Ateş 39°C'nin üzerinde ise İYE olasılığı daha fazladır (4, 26). Ateş şikayeti ile acil servise başvuran küçük çocuklarda İYE prevalansı ateş kaynağı belli olanlarda %2-3, olmayanlarda %6-8 olarak bulunmuştur (2, 4). Bu nedenle tanımlanmış bir ateş kaynağı olmayan ateşli bebek ve küçük çocuklarda idrar kültürü almak çok önemlidir. Kötü kokulu idrar, kusma, ishal ya da kötü beslenme gibi gastrointestinal belirtiler olabilir, ancak bu bulgular İYE tanısı koydurucu özgün belirtiler değildir (25, 27).

Yenidoğan bebekler letarjik, irritable, takipneik, siyanotik ve akut hasta görünümü olabilir. Bu yaş grubunda en yaygın klinik bulgular ateş, yetersiz kilo alımı, sarılık, kusma, yumuşak dışkılama ve kötü beslenme olarak bildirilmiştir (28). Prematüre bebekler beslenme intoleransı, apne, bradikardi ve hipoksi ile başvurabilirler (12).

İYE ile birlikte ortaya çıkan sarılık tipik olarak konjuge hiperbilirubinemi şeklindedir ve kolestaz ile ilişkilidir. Bazı bebeklerde sarılık ilk bulgu olabilir. Özellikle hayatın sekizinci gününden sonra sarılığı ortaya çıkan veya konjuge bilirubini yükselmiş sarılığı olan hastaların İYE olma ihtimali daha yüksektir (29). İleus veya hidronefroz sonucu genişlemiş üriner traktus ve abdominal distansiyon seyrek görülen bir başvuru sebebi olabilir. Böbrek veya üriner sistem anormalliği olan bir yenidoğanın ilk başvuru bulgusu İYE olabilir (28).

Büyük çocuklarda İYE belirtileri ateş, işeme semptomları (dizüri, aciliyet hissi, sık idrar çıkma, inkontinans, makroskopik hematüri) ve karın ağrısı şeklinde olabilir. Ateş, titreme ve böğür ağrısı piyelonefrite işaret eder (1, 30). Bazen büyük çocuklar erken çocukluk çağında geçirdikleri İYE sonucu gelişen renal skarlaşmaya bağlı olarak kısa boy, kilo alamama ve hipertansiyon ile başvurabilirler. Suprapubik hassasiyet ve kostovertebral açı hassasiyeti İYE'li büyük çocuklarda fizik muayenede tespit edilebilir. Büyük çocuklarda karın ağrısı, sırt ağrısı, dizüri, sık idrara çıkma, yeni başlayan idrar inkontinansı İYE'li çocukların tanımlanmasında en faydalı belirtiler olarak bildirilmiştir (1, 28).

KLİNİK DEĞERLENDİRME

İdrar yolu enfeksiyonu belirtisi olan çocuklar kapsamlı olarak değerlendirilmelidir. İYE'nin uygun tanı ve tedavisi renal skarlaşmanın önlenmesi açısından önemlidir.

Hastanın hikayesi alınırken ateşin süresi ve yüksekliği, işeme semptomlarının (dizüri, zayıf idrar akımı, sık idrara çıkma, aciliyet hissi, tutma manevraları inkontinans) varlığı, karın ağrısı, suprapubik rahatsızlık, sırt ağrısı, kusma, son zamanlarda geçirilen hastalık, antibiyotik kullanımı sorgulanmalıdır. Hastanın eski hikayesinde de kronik işeme semptomları, kronik kabızlık, geçirilmiş İYE, VUR, sebebi bulunama-

mış ateşli hastalık, aile hikayesinde sık İYE veya VUR varlığı ve diğer genitoüriner anormallikler, antenatal tanı konulmuş renal anormallik, yüksek kan basıncı ve kötü büyüme varlığı sorgulanmalıdır.

İYE şüphesi olan bir çocukta **fizik muayene** değerlendirmenin en önemli basamaklarında biridir. Fizik muayene genel fizik muayene işlemlerine ilaveten özellikle şunları içermelidir :

- Kan basıncı ve vücut ısısının ölçümü: 39°C ve üzerindeki ateş renal skarlaşmayla ilişkilidir (15).
- Büyüme parametreleri : Kilo alamama ve büyüme geriliği kronik ve tekrarlayan İYE'nin bir göstergesi olabilir.
- Hassasiyet ve kitle açısından karın muayenesi: Palpe edilen bir kitle üriner obstrüksiyona sekonder genişlemiş mesane veya üriner sisteme işaret edebilir (1, 31).
- Suprapubik veya kosto-vertebral açı hassasiyetinin bakılması
- Anatomi anormallikler (fimozis veya labial adezyonlar), vulvovajinit, vajinal yabancı cisim, cinsel geçişli hastalık bulguları açısından eksternal genital muayene
- Gizli miyelodisplazi bulguları açısından sırtın alt kısmının değerlendirilmesi (orta hatta pigmentasyon, kıllanmada artış, lipom, vasküler lezyon, sinüs)
- Diğer ateş kaynaklarının araştırılması

LABORATUVAR DEĞERLENDİRME

İdrar yolu enfeksiyonu şüphesi olan çocuğun laboratuvar değerlendirmesi idrar çubuk testi, mikroskopik değerlendirme ve idrar kültürü işlemlerini içerir. Piyüri ve idrar kültüründe anlamlı bakteriüri İYE tanısı için gereklidir.

Tuvalet eğitimini tamamlamamış bebek ve küçük çocuklarda idrar örneği alımında kateterizasyon veya suprapubik aspirasyon yöntem-

leri tercih edilir. Tuvalet eğitimini tamamlamış çocuklarda tercih edilen idrar örneği alma yöntemi temiz işlemli orta akım idrar örneğidir. Tüm idrar örnekleri mümkünse alınır alınmaz hemen çalışılmalı ve idrar örnekleri soğuk ortamlarda taşınmalıdır. Birkaç saatlik bir gecikme bile yanlış negatiflik veya yanlış pozitiflik ihtimalini artırır. Eğer idrar örneği hemen işlemlemeden geçirilmeyecekse buzdolabında saklanmalıdır (1, 28, 32, 33).

Tuvalet eğitimini tamamlamamış çocuklarda idrar alımı için genellikle ilk tercih edilen yöntem mesane kateterizasyonudur. Bu yöntemin duyarlılık ve özgüllüğü sırasıyla %95 ve %99'dur (33). Perianal bölge veya prepisiyumun uygun bir şekilde temizlenmemesi nedeniyle bakteriyel kontaminasyon oluşabilmesi bu tekniği suprapubik aspirasyona göre daha az güvenilir bir yöntem haline getirmektedir. Bakteriüriyi tanımlamak için en güvenilir yöntem mesaneden suprapubik aspirasyonla idrar örneği alınmasıdır (1, 32). Suprapubik aspirasyon basit, güvenli ama bir miktar can yakıcı bir işlemdir. İşlem yeni idrar yapmış bebeklerde değil de mesanesi palpe edilebilen bebeklerde yapılmalıdır. Suprapubik bölge bir antiseptik solüsyonla temizlendikten sonra 23-25 gauge iğne ile simfiz pubisin yaklaşık 1 cm yukarısından dik olarak girilir. Ultrason rehberliğinde yapıldığında başarı oranının arttığı bildirilmiş, ultrason rehberliği olmadan başarı oranı %60 iken, ultrason rehberliğinde bu oran %98'e çıkmıştır (34). Suprapubik aspirasyon özellikle şu durumlarda tavsiye edilmektedir (28):

- Kateterizasyonun kolay olmadığı durumlar: Erkeklerde ciddi fimozis, penil adezyonlar, kızlarda labial adezyonlar
- Kateterle alınan örneğin sonuçları tartışılır durumda ise (tekrarlayan kontamine örnekler veya tekrarlayan düşük koloni sayısı)

Kültür için perineye yapıştırılan steril torbaların kullanılarak idrar örneği alınması tavsiye edilmemektedir. Torba ile alınan idrar örneklerinin kültürlerinde %85'lere varan yanlış pozitiflik bildirilmiştir (33). Torba ile alınan idrar örneklerinden yapılan kültürlerin sonucu sadece negatif olduğunda değerlidir (35).

İdrar Çubuk Testi basit, ucuz, kullanım için çok az eğitim gerektiren ve her yerde bulunabilen bir testtir. En iyi durumda duyarlılığı %88'dir (36). Duyarlılığı %100 olmadığı için İYE'den şüphelenilen ama çubuk testi negatif olan çocuklarda idrar kültürü alınması önerilmektedir. İdrar çubuk testiyle İYE açısından özellikle iki parametre değerlendirilir (1, 28):

- **Lökosit Esteraz (LE) testi** : Çubuk testinde LE test pozitifliği İYE'ye işaret eder ama daima İYE anlamında değildir. Çünkü enfeksiyon dışı diğer bazı durumlarda da idrarda lökosit ortaya çıkabilir.
- **Nitrit testi**: Nitrit testi pozitif bir çocuğun İYE olma ihtimali vardır. Nitrit testi oldukça spesifik, düşük yanlış pozitiflik oranı olan bir testtir. Ancak yanlış negatiflik sıktır. Çünkü idrarda tespit edilebilir miktarda nitrit birikebilmesi için idrarın en az dört saat mesanede beklemesi gerekir. Bu nedenle negatif nitrit testi İYE'yi dışlamaz.

Mikroskopik değerlendirme çubuk testiyle kıyaslandığında daha çok ekipman ve eğitim gerektirir. Standart mikroskopide, santrifüje edilmiş idrar örneği beyaz küre sayısı ve bakteri açısından değerlendirilir. Bir alanda (40'lık büyütme ile) beş ve daha fazla lökosit (5 lökosit/hpf) bulunması piyüri olarak tanımlanır. Bakteriüri ise bir alanda herhangi bir sayıda bakteri bulunması olarak tarif edilir. Santrifüje edilmiş idrar örneği kullanılarak yapılan standart mikroskopik muayenenin duyarlılığı en iyi şartlarda %81 olduğu için, standart mikroskopik muayenesi negatif İYE şüphesi olan çocuklarda

idrar kültürü alınması önerilmektedir. Bir de "Gelişmiş İdrar Analizi" vardır. Burada santrifüje edilmemiş idrar örneğinde Hemositometer kullanılarak mm^3 'te lökosit sayımı yapılır ve gram boyama ile bakteri taraması yapılır (26). Gelişmiş idrar analizi kullanıldığında piyüri mm^3 'te 10 ve üzeri lökosit varlığı olarak tanımlanır (28).

İdrar kültürü İYE **tanısı** için altın standart **ve İYE olduğu düşünülen her hastaya yapılması gereken bir testtir**. Kültür için alınan idrar alınır alınmaz işleme sokulmalıdır. Birkaç saatlik bir gecikme bile önemli yanlış pozitiflik veya negatifliklere yol açabilir (33).

İYE şüphesi olan çocuklarda inflamatuvar belirteçlerin rutin olarak bakılması genel kabul görmüş bir uygulama değildir. Eritrosit sedimentasyon hızı, C-reaktif protein ve prokalsitonin akut inflamatuvar süreç belirteçleridir. Bazı çalışmalar bu belirteçlerin üst üriner sistem enfeksiyonları ile birlikteliğini göstermesine rağmen, duyarlılık ve/veya özgüllükleri düşük olduğu için piyelonefritli ve sistitli çocukların ayırımında bu belirteçler güvenilir değildir. Bu nedenle bu testlerin rutinde kullanımları tavsiye edilmemektedir. İdrar yolu enfeksiyonundan şüphelenilen çocuklarda rutin olarak serum kreatinini bakılması gereksizdir. Bununla birlikte tekrarlayan İYE hikayesi olan ve böbrek tutulumundan şüphelenilen çocuklarda serum kreatinine bakılması önerilmektedir (28).

İYE'li bebeklerin bir bölümünde bakteriyemi de ortaya çıkar (37, 38). Ürosepsis riski nedeniyle İYE'den şüphelenilen tüm bebeklerden kan kültürü alınmalıdır. İYE'li yenidoğanlarda eşzamanlı sepsis riski matür yenidoğanlarda ve küçük bebeklerde %4-7 arasında değişmektedir (8, 9). Prematüre bebeklerde ürosepsis riski daha fazladır. Kan ve idrarda genellikle aynı organizma izole edildiği için, pozitif kan kültürü hastaların büyük kısmında başlangıç tedavisini değiştirmez ama tedavi süresini değiştirebilir.

İdrar yolu enfeksiyonu olan yenidoğan hastaların yaklaşık %1-3'ünde bakteriyel menenjit

bulduğu için özellikle ateşi olan ve kötü görünen hastalarda lomber ponksiyon yapılması tavsiye edilmektedir (18). Bir aydan büyük İYE'li bebek ve çocuklarda BOS incelemesi genellikle gerekli görülmez.

İYE TANISI

İYE tanımlanırken piyüri ile birlikte anlamlı bakteriyüri olması şeklinde ifade edilmektedir. Bu nedenle İYE tanısı için kantitatif idrar kültürü altın standart bir testtir.

Anlamlı bakteriyüri: Anlamlı bakteriyürinin tanımlanması idrar toplama yöntemi ve izole edilen organizmanın tanımlanmasına bağlıdır. *Lactobacillus*, *Coagulase-negative Staphylococcus* ve *Cornebacterium* klinik olarak önemli patojenler olarak düşünülmezler (32).

Temiz işeme ile alınmış orta akım idrar örneğinden yapılan kültürde anlamlı bakteriyüri üropatojenik bakterinin 100. 000 (10^5) CFU/ml ve üzerinde üremesi olarak tarif edilir. **Suprapubik aspirasyona** alınmış idrar örneğinde herhangi bir sayıda üreyen üropatojenik bakteri anlamlı bakteriyüri olarak tanımlanır. **Kateter ile** alınmış idrar örneğinde anlamlı bakteriyüri üropatojenik bakterinin 50. 000 (5×10^4) CFU/ml ve üzerinde üreme olarak tanımlanır (32). Kateterle alınmış idrar örneğinde 10. 000-50. 000 CFU/ml mikroorganizma üreyen hastalarda idrar kültürünün tekrar edilmesi ve ikinci idrar kültüründe 10. 000 CFU/ml üzerinde üreme olması ve idrarda piyüri eşlik etmesi durumunda çocuğun İYE olarak kabul edilmesi önerilmektedir (28).

Yenidoğanlarda kateterle alınan idrar örneğine dayanılarak İYE'nin tanımlanması tam olarak standardize edilmemiştir (8). En yaygın olarak kullanılan tanımlama şu şekildedir: Tek bir üropatojenik ajan 50000 CFU/ml den fazla koloni sayısında üreme yaparsa veya idrar analizinde piyüri ile birlikte 10000-50000 CFU/ml koloni üreme olursa İYE olarak tanımlanır (2, 8, 32).

Piyüri: İdrarda beyaz küre varlığı İYE için spesifik değildir. Bununla birlikte piyüresiz gerçek bir İYE olağan bir durum değildir. Anlamlı bakteriüri varlığında piyüri olmaması şu durumlarda ortaya çıkabilir (32, 39).

- İYE'nin erken dönemi: Lokal inflamatuvar cevap henüz ortaya çıkmamıştır.
- Üriner kanal kolonizasyonu (Asemptomatik bakteriüri)

İYE olduğundan şüphelenilen (kültüründe üreme olan) ama piyüri tespit edilemeyen çocuklarda idrar analizi ve idrar kültürünün ikinci bir örnekle tekrar edilmesi erken enfeksiyon ile kolonizasyon arasındaki ayırımı yapmasına yardımcı olabilir (2). İkinci örnekte piyüri ve bakteriüri varsa İYE'ye işaret eder. İkinci örnekte piyüri ve bakteriürinin ikisi de yoksa ilk idrar örneğinin kontamine olduğunu gösterir. İkinci idrar örneğinde piyüri olmadan bakteriüri varsa asemptomatik bakteriüri yani kolonizasyon düşünülmelidir.

AYIRICI TANI

Asemptomatik bakteriüri: İnflamasyon olmadan üriner kanalın bakteri ile kolonizasyonu olan asemptomatik bakteriüri bebek ve okul öncesi çocuklarda yaklaşık %1-3, daha büyük çocuklarda %1 oranında ortaya çıkar (28). Bakteri düşük virülanslı olma eğilimindedir ve antibiyotiklerle kolaylıkla elimine edilebilir. Asemptomatik bakteriüri çoğunlukla renal skarlaşma, filtrasyon hızında azalma veya renal büyümeyi etkileme gibi durumlara sebep olmaksızın spontan olarak düzeler. Çocuklarda asemptomatik bakteriürinin antibiyotik ile tedavi edilmesi tavsiye edilmemektedir (28, 40).

İdrar yolu enfeksiyonu şüphesi olan bir çocuğun ayırıcı tanısında şu durumlar göz önünde tutulmalıdır:

- Nonspesifik vulvovajinit, irritan veya kimyasal üretrit, üriner taş, cinsel ge-

çişli hastalığa sekonder üretrit (özellikle *Chlamydia*) veya vajinal yabancı cisim varlığında aciliyet hissi, sık idrara çıkma ya da dizüri gibi üriner semptomlar ve bakteriüri ortaya çıkabilir.

- Grup A streptokokkal enfeksiyon ve apandisit durumlarında hasta ateş, abdominal ağrı ve piyüri ile başvurabilir.
- Bağırsak ve mesane disfonksiyonu olan hastalar üriner semptomlarla başvurabilir ve negatif idrar kültürü olan çocuklarda bu durumlar sorgulanmalıdır.
- Yenidoğanlarda İYE; sepsis ve menenjit dahil diğer enfeksiyöz durumlar ve yenidoğan metabolik hastalıkları ile karışabilir.

TEDAVİ

İYE tedavisinde hedef enfeksiyon ajanının temizlenmesi ve ürosepsisin önlenmesi, ateş, karın ağrısı gibi akut hastalık şikayetlerinin ortadan giderilerek hastanın rahatlatılması, tekrarın, komplikasyonların ve böbrek hasarının engellenmesidir (32). İki aydan büyük İYE'li bebeklerin çoğu yakın takip edilerek rahatlıkla ayaktan tedavi edilebilir. Yatarak tedavi ve/veya parenteral tedavi için genel endikasyonlar şunlardır (31, 32, 39, 41, 42):

- Yaşın 2 ayın altında olması
- Klinik olarak ürosepsis bulgularının (toksik görünüm, hipotansiyon, kapiller geri dolum zamanında uzama) olması
- İmmün sistemi baskılanmış hasta
- Kusma veya ağızdan tedaviyi tolere edememe
- Ayaktan takipte yetersizlik
- Ayaktan tedaviye yeterli cevabın olmaması

Antibiyotik tedavisi: İdrar yolu enfeksiyonu uygun antibiyotiklerle tedavi edildiğinde renal apse ve ölüm gibi akut komplikasyonlar na-

diren görülür. İdrar yolu enfeksiyonu olduğu düşünülen çocuklarda seçilecek antimikrobiyal tedavi; hastanın yaşı, hastalığın ciddiyeti, kusma varlığı, başvuru öncesi ateşin süresi, altta yatan tıbbi ve/veya ürolojik problemler ve toplumdaki antibiyotik direnci gibi birçok faktöre bağlıdır. Böbrek hasarını önlemek için erken (ilk 72 saat içinde) ve agresif tedavi gerekir. Tedavide gecikme enfeksiyon ciddiyetini ve renal hasar riskini artırır (43-46).

İdrar kültür sonuçları hemen elde edilemeyeceği için İYE olduğu düşünülen hastalara ampirik antibiyotik tedavisi başlanması gerekir. Ampirik tedaviye idrar analizi ve kültürü için uygun idrar örneği alındıktan hemen sonra başlanmalıdır. Bu özellikle renal skar gelişme riski yüksek olan klinik olarak ateş (özellikle 39°C üzerinde veya 48 saatten uzun), ağır hasta görünüm ve kostovertebral açığı hassasiyeti bulunduğu için piyelonefrit düşünülen çocuklarda önemlidir.

İdrarın gram boyaması ampirik antibiyotik seçiminde yardımcı olabilir. Bebek ve çocuklarda ampirik tedavinin *E. coli*'yi kapsayacak şekilde olması ve seçilecek antibiyotige bölgesel antibiyotik direncine göre karar verilmesi tavsiye edilmektedir (1). Ampirik antibiyotik seçimi yapılırken hastanın varsa yakın zamanlarda antibiyotik kullanımı da göz önünde tutulması ve en son üreme tespit edilen patojenin antimikrobiyal duyarlılığının yeniden gözden geçirilmesi tekrarlayan İYE'li çocukların ampirik tedavi seçiminde faydalı olabilir (47-50).

Üçüncü kuşak sefalosporinler (sefotaksim, seftriakson, seftazidim, sefiksim, sefdinir, seftibuten) ve aminoglikozidler (gentamisin, amikasin gibi) çocuklardaki İYE'nin ampirik tedavisinde birinci basamak tercih edilecek ajanlardır. Ancak bu ilaçlar *Enterococcus* tedavisinde etkili değildir. Enterokokal İYE'den şüphelenilen çocuklarda monoterapi yapılmamalıdır. Böyle hastalarda amoksisilin veya ampisilin ilave edilmelidir. Aminoglikozidlerle tedavi edilen hasta-

larda hidrasyon durumu ve böbrek fonksiyonları kontrol edilmelidir (1, 51).

Yenidoğan bebeklerde ampirik antibiyotik tedavisinin seçimi ve dozunun düzenlenmesi neonatal sepsis tedavisi ile aynıdır. Çünkü neonatal sepsisle İYE'ye sebep olan mikroorganizmalar benzer olup, başlangıçta bu ikisini ayırmak zordur ve eşzamanlı enfeksiyon riski yüksektir. Sepsis veya İYE için parenteral ampisilin + gentamisin kombinasyonu en yaygın görülen bakteriyel patojenleri kapsar. Bununla birlikte dirençli mikroorganizmalarda artış nedeniyle, bölgesel antibiyotik direnç ve duyarlılık verileri başlangıçtaki uygun antibiyotik tedavisinin belirlenmesinde önemli olabilir. Doz tavsiyeleri değişmektedir. Dozaj hastanın kronolojik ve gestasyonel yaşı ve klinik durumuna bağlıdır (52):

- Yedi günlük ve daha küçük 2 kg'dan büyük doğum ağırlığı olan çocuklarda, Amerikan Pediatri Akademisi ampisilin (50 mg/kg/doz, her 8 saatte bir, intravenöz olarak) ve gentamisin (2 mg/kg/doz, her 12 saatte bir, intravenöz) kombinasyonunu önermektedir. Günlük tek doz gentamisin (4 mg/kg/doz, her 12 saatte bir, intravenöz) kullanımını önerenler de vardır.
- Yedi gün ve daha küçük prematüre bebeklerde, ampisilin dozu 150 mg/kg/doz, her 12 saatte bir şeklindedir.
- Yedi günden büyük toplum kaynaklı İYE'si olan bebeklerde, ampisilin dozu hem matür hem de prematüre bebeklerde 75 mg/kg/doz her 6 saatte bir şeklindedir.
- Hastanede yatarken gelişen İYE'de vankomisin genellikle ampisilin yerine verilir. Çünkü ön planda olan organizmalar *Cogulase-negative Staphylococcus* ve *Enterococcus*'lardır.
- Menenjitin şüpheleniliyorsa antibiyotikler daha yüksek dozlarda kullanılma-

İdrar. Yedi günden büyük bebeklerde kültür sonuçları beklenirken Sefotaksim ilave edilir.

Ağızdan tedavi: Kusması olmayan iki aydan büyük çocukların büyük bir kısmı ağızdan verilen antibiyotiklerle tedavi edilebilir (32). Aile ile yakın ilişki içinde olunmalı, enfeksiyonun ciddiyeti ve tedavi programının tamamlanmasının gereği vurgulanmalıdır. Genitoüriner anormalliği olmayan çocuklarda İYE tedavisinde birinci basamak ağızdan ajan olarak üçüncü kuşak sefalosporinler önerilmektedir (32, 51). Ağızdan antibiyotik tedavisi ile ardışık tedavilerin (önce parenteral ardından ağızdan antibiyotik tedavisi) karşılaştırıldığı çalışmalarda etkinlik açısından iki tedavi yöntemi benzer bulunmuştur. Ağızdan 14 günlük sefiksime tedavisi ile üç gün parenteral sefotaksim tedavisi arasında etkinlik açısından farklılık bulunmamıştır (53). Ağızdan günlük tek doz sefbuten tedavisi ile önce parenteral seftriaksonu takiben seftibuten tedavisi karşılaştırılmış ve etkinlik eşdeğer bulunmuştur (54). Ağızdan amoksisilin-klavulonat (50 mg/kg/gün, üçe bölünmüş şekilde) da çok merkezli randomize bir çalışmada parenteral tedaviye ilaveten ağızdan tedavi kadar etkili bulunmuştur (55). Ancak amoksisilin-klavulonata direnç giderek artmaktadır. Penisilin ve sefalosporin allerjisi olan bir çocukta trimetoprim-sülfometoksazol veya siproflaksosin ile tedaviye başlanması ve antibiyotik duyarlılık sonuçlarının yakın takip edilerek tedaviye karar verilmesi önerilen başka bir yaklaşım tarzıdır (51).

Sefiksime, sefdinir ve sefbutenin dozları aşağıdaki gibidir:

- Sefiksime: Birinci gün ağızdan 16 mg/kg, takiben günde tek doz 8 mg/kg.
- Sefdinir: 14 mg/kg/gün, tek dozda
- Seftibuten: 9 mg/kg/gün, tek dozda

Florokinolonlar (örneğin siprofloksasin) *E. coli* için etkindir ve direnç nadirdir. Bununla birlikte çocuklarda kinolonların güvenilirliği hala tartışılan bir konudur. Ayrıca florokinolonların sık kullanımı diğer bakterilerde de direnç artışına yol açmaktadır. Siproflaksosin birinci basamak ajan olarak kullanılmamalıdır. Amerikan Pediatri Akademisinin Enfeksiyon Hastalıkları Komitesi İYE'li çocuklarda siproflaksosin kullanımının *Pseudomonas aeruginosa* ve diğer çoklu direnç gösteren gram negatif ajanların oluşturduğu İYE'lerle sınırlandırılmasını tavsiye etmiştir (56).

İdrarla atılan ancak yüksek terapötik serum konsantrasyonuna ulaşamayan nalidiksik asit, nitrofurantoin gibi oral antibiyotikler bebek ve çocuklardaki ateşli İYE tedavisinde kullanılmamalıdır. Çünkü bu hastalarda renal tutulum ihtimali yüksektir ve bu ilaçların parankimal ve serum konsantrasyonları piyelonefrit veya ürosepsisin tedavisinde yetersizdir (32).

Parenteral tedavi: Çocuklarda İYE'nin ampirik tedavisi için parenteral ilaç kullanılacaksa üçüncü veya dördüncü kuşak sefalosporinler (sefotaksim, seftriakson, sefepim gibi) ve aminoglikozidler (amikasin, tobramisin, gentamisin gibi) en uygun birinci basamak ilaçlardır. Kesin tedavi idrar kültürü ve duyarlılığının sonucuna göre düzenlenir.

Genellikle tavsiye edilen tedavi rejimleri ampisilin + gentamisin kombinasyonu, tek başına gentamisin veya üçüncü ya da dördüncü kuşak bir sefalosporindir (1, 31, 51). Eğer enterokokkal İYE'den şüpheleniliyorsa ampisilin tedavinin bir parçası olmalıdır. Parenteral tedavide kullanılan bazı ilaçların dozları aşağıdaki gibidir (32, 51):

- Ampisilin: 100 mg/kg/gün, intravenöz, 4 doza bölünerek
- Gentamisin: 7, 5 mg/kg/gün, intravenöz, 3 doza bölünerek

- Sefotaksim: 150 mg/kg/gün, intravenöz, 3 veya 4 doza bölünerek
- Seftriakson: 50-75 mg/kg/gün, intravenöz, 1 veya 2 doza bölünerek
- Sefepim: 40 kg'ın altındaki çocuklarda 100 mg/kg/gün 2 doza bölünerek ve maksimum günlük doz 1 g, 40 kg'ın üzerindeki çocuklarda 500 mg günde 2 kere

Parenteral antibiyotiklere hastanın kliniği düzelene ve oral ilaçları tolere edebilene kadar devam edilmelidir (32). Üç aydan büyük ağızdan tedaviyi tolere edemeyen ama toksik görünümü olmayan hastalarda seftriakson veya amikasin (10 mg/kg) günlük tek doz parenteral verilerek hastaneye yatış gereksinimi olmadan ayaaktan İYE tedavisi yapılabilir (51).

Tedavinin süresi: Alt üriner sistem enfeksiyon olan çocuklarda kısa süreli tedavinin (2-4 gün) standart süre (7-14 gün) kadar etkili olduğu belirtilmektedir. (57). Ancak piyelonefrit düşünülen ateşli çocuklarda uzun süreli (en az 10 gün) tedavi önerilmektedir (1, 51). Komplike olmayan İYE'li yenidoğanlarda tedavi süresi 10-14 gün olması ve tedavinin tümünün parenteral olarak tamamlanması önerilmektedir (58). Fungal enfeksiyonlar için daha uzun süreli tedaviye ihtiyaç duyulmaktadır.

Tedaviye cevap: Uygun antimikrobiyal tedavi başlanırsa hastaların çoğunda klinik durum 24-48 saat içinde düzelir. Ateşin ortalama düzelme süresi 24 saattir ama 48 saate kadar da devam edebilir (53). Klinik durumu gittikçe kötüleşen veya tedavi sonrası 48 saat içinde beklenen düzelme görülmeyen hastalarda eğer kültür ve antibiyogram sonuçları mevcut değilse daha geniş spektrumlu antibiyotiklere geçilmesi, hızlıca böbrek ve mesane ultrasonografisi yapılmalı, hastada renal apse varsa anatomik anormallikler veya obstrüksiyon açısından değerlendirilmelidir (32, 51, 59).

İdrar kültürü tekrarı: Üropatojenin duyarlı olduğu antibiyotiğin başlanmış olduğu ve beklenen cevabın alındığı hastalarda idrarın steril olduğunu göstermek için rutin idrar kültürü almak gerekli değildir (60-62). Bununla birlikte eğer hasta klinik olarak yeterli cevap vermemişse veya üropatojen kullanılan antibiyotik tedavisine duyarlı değilse tedaviden 48 saat sonra yeniden idrar kültürü alınmalıdır.

GÖRÜNTÜLEME

İdrar yolu enfeksiyonu olan çocuklarda görüntülemenin amacı ilave değerlendirme ve tedavi gerektiren genitoüriner sistem anormalliklerinin belirlenmesidir. Eğer bu anormallikler tespit edilirse, sonraki renal hasar riskini azaltmak için bazı düzenlemeler yapılabilir. Ancak uzun süreli sekellerin (renal skar, hipertansiyon, böbrek yetmezliği) önlenmesinde rutin görüntülemenin faydalarını destekleyen kanıtlar kısıtlıdır ve en uygun görüntüleme stratejisi konusunda fikir birliği yoktur (32, 62-65).

Ultrasonografi: Böbrek-mesane ultrasonografisi böbreğin büyüklüğü ve şekli, ureterlerde dilatasyon ve duplikasyon varlığı, büyük anatomik anormallikler, mesane yapısı ve duvar kalınlığı hakkında bilgi veren invaziv olmayan bir testtir. Ultrasonografi antimikrobiyal tedaviye iyi cevap vermeyen akut İYE'li çocuklarda renal veya perirenal apse ya da piyonefrozun belirlenmesinde de yardımcı olabilir. Ultrasonografi ekojenik fungal materyal ve taşı da tespit eder. Renal skar ve VUR'un tanısında çok güvenilir olmamakla birlikte, ilk İYE sonrası yapılan böbrek-mesane ultrasonografisinde belirlenecek anormallikler renal skarlaşma riskinin tahmin edilmesinde faydalı olabilir (15). İdrar yolu enfeksiyonunda böbrek-mesane ultrasonografisi endikasyonları şunlardır:

- İlk kez İYE geçiren 2 yaşından küçük tüm çocuklar

- Tekrarlayan, ateşli İYE geçiren her yaşta-ki çocuklar
- Ailesinde böbrek veya ürolojik hastalık hikayesi, büyüme geriliği ve hipertansiyonu olan her yaştaki çocuk
- Uygun antimikrobiyal tedaviye beklenen cevabı vermeyen çocuklar

Amerikan Pediatri Akademisi 2 ay-24 ay arası tüm bebek ve çocuklara ilk İYE sonrası böbrek-mesane ultrasonografisini tavsiye etmektedir (32). İngiltere NICE rehberi altı ayın altındaki tüm İYE'li çocuklara, altı ayın üstündeki atipik veya tekrarlayan İYE'li çocuklara böbrek-mesane ultrasonografisini önermektedir (62). Bu rehberde atipik İYE ciddi hastalık, kötü idrar akımı, karın veya mesane içinde kitle, yükselmiş serum kreatinini, septisemi, *E. coli* dışı mikroorganizma ile enfeksiyon ve 48 saat içinde antibiyotiklere yetersiz cevap olarak tanımlanmıştır. Rekürrens ise iki veya daha fazla üst İYE veya bir atak üst İYE'ye ilaveten bir veya daha fazla alt İYE atağı ya da üç veya daha fazla alt İYE atağı olarak tanımlanmıştır (62).

Böbrek-mesane ultrasonografisinin ne zaman yapılacağı hastanın klinik durumuna bağlıdır (32). Antimikrobiyal tedaviye başlandıktan sonra beklenen düzelmeyi göstermeyen veya olağan dışı ciddi hastalığı olan bebek ve küçük çocuklarda böbrek-mesane ultrasonografisi komplikasyonları tanımlamak için akut hastalık fazı sırasında mümkün olduğunca çabuk yapılmalıdır. Bununla birlikte, uygun antimikrobiyal tedaviye beklenen cevabı veren bebek ve küçük çocuklarda böbrek-mesane ultrasonografisi akut faz geçtikten sonra yapılmalıdır. Çünkü akut fazda böbrek inflamasyonuna sekonder yanlış pozitif sonuçlar elde etme riski daha fazladır (32, 62).

İşeme sistografisi: İşeme sistografisi VUR varlığını ve derecesini belirlemek için kullanılacak araştırma yöntemidir. Vezikoureteral reflü idra-

rın mesaneden üst üriner sisteme geri geçişidir ve renal skarlaşma için önemli bir risk faktörüdür. İlk İYE atağını geçiren 0-18 yaş arası çocukların yaklaşık %25-30'u VUR'a sahiptir (15).

İşeme sistografisi kateterizasyon gerektirir, pahalı ve invaziv bir yöntemdir. İdrar yolu enfeksiyonunda işeme sistografisi şu çocuklarda önerilmektedir (51):

- İki veya daha fazla ateşli İYE geçiren her yaş çocuk
- Bir kez ateşli İYE geçiren her yaş çocukta aşağıdaki durumlardan birinin eşlik etmesi
 - Renal ultrasonda herhangi bir anormallik tespit edilmesi
 - 39°C'nin üzerinde ateşle birlikte *E. coli* dışında bir mikroorganizma ile enfeksiyon olması
 - Büyüme geriliği veya hipertansiyon olması

Amerikan Pediatri Akademisi'nin 2011 yılı rehberi atipik veya kompleks bir klinik durum yoksa veya böbrek mesane ultrasonografisi hidronefroz, skarlaşma veya yüksek dereceli (IV veya V) VUR ya da obstrüktif üropatiye işaret eden bulguları göstermiyorsa 2 ay-24 ay arası çocuklarda işeme sistografisini ikinci ateşli İYE'nuna kadar ertelemeyi önermektedir (32). Bu öneri RIVUR çalışmasının sonuçları yayınlanmasıyla teyit edilmiştir (66). İngiltere NICE rehberi atipik veya tekrarlayan İYE'li altı ay altı bebeklerde işeme sistografisini önermektedir. NICE rehberi işeme sistografisinin atipik ve tekrarlayan İYE ve ultrasonda dilatasyonu olan, kötü idrar akımı, *E. coli* dışı organizma ile enfeksiyon veya ailesinde VUR hikayesi olan 6 ay-üç yaş arası çocuklar için de onaylanabileceğini öne sürmüştür (62).

İşeme sistografisi çoğunlukla İYE'den birkaç hafta sonra planlanmakla birlikte, hasta asemptomatik olmaz yapılabilir. Erken görüntüleme yapılması VUR tespitinde yanlış pozitiflik

artışına yol açmaz (67, 68). VUR'suz çocuklarda profilaktik antibiyotik kullanımından sakınmak için işeme sistografinin İYE'nin antimikrobiyal tedavisinden bir kaç gün sonra veya antimikrobiyal tedavinin tamamlanmasından hemen sonra yapılması önerilmektedir (51).

Antenatal ultrason muayenesinde anormallik tespit edilmiş yenidoğan bebeklerde daha erken yapılması da endike olabilir. Ultrasonda anormallik tespit edilmeyen İYE'li yenidoğanlarda işeme sistografinin katkısı tartışmalıdır, veriler yetersizdir. Bununla birlikte bu hasta popülasyonunda VUR prevalansı nedeniyle, İYE'li her yenidoğana işeme sistografisi yapan merkezler de vardır (58).

Renal Sintigrafi: Dimerkaptosüksinik asid (DMSA) renal sintigrafi, erken dönemde akut piyelonefrit ve kronik safhada ise renal skarın tespit edilmesinde kullanılabilir (1, 32). Ancak akut piyelonefrit tanısı için DMSA çekilmesi rutin bir uygulama değildir. Dimerkaptosüksinik asid intravenöz olarak verilir ve 2-4 saat sonra böbrekteki tutulum ölçülür. Azalmış tutulum alanları piyelonefrit veya skarı yansıtır. Sintigrafi pahalı, invaziv ve radyasyon maruziyeti olan (pediatrik efektif doz 0. 3-3 mSV arasında tahmin edilmektedir) bir tetkiktir.

Akut İYE'li çocukların izleminde renal sintigrafinin rolü tartışmalıdır. Akut İYE sırasında yapıldığında, sintigrafi renal parenkimal tutulumun yaygınlığı konusunda bilgi verir. Ayrıca DMSA sintigrafi orta-ciddi VUR'lu (Evre III-V) çocukların çoğunluğunun (%70'ten fazla) tanımlanmasına da yardımcı olur (69-71). Yüksek renal skar riski olan çocukları tanımlanması için başlangıç görüntülemesi olarak DMSA kullanılmasını önerenler de vardır (72). Ancak hem Amerikan Pediatri Akademisi hem de İngiltere NICE rehberi ilk kez İYE geçiren çocukların rutin değerlendirmesinde DMSA kullanımını önermemektedir (32, 62). Bazı uzmanlar izlem gerektiren skar oluşumunu tespit etmek için akut

enfeksiyondan 6-12 ay sonra DMSA önermektedir (73-74). NICE rehberi atipik veya rekürren enfeksiyonlu üç yaş altı çocuklarda ve tekrarlayan İYE'li üç yaş üstü çocuklarda akut İYE sonrası 4-6. ayda DMSA önermektedir (62).

İZLEM, PROGNOZ VE KORUNMA

Tekrarlayan İYE skar oluşumu için bir risk faktörüdür. Ateşli İYE nedeniyle tedavi edilen çocukların ebeveynlerinin tekrarlayan İYE'nin erken tanı ve tedavisi için sonraki ateşli atakların değerlendirilmesi konusunda uyarılmaları önerilmektedir (32, 62). Tekrarlama riski beyazlarda, 3-5 yaş arasında ve Evre IV-V VUR'lu hastalarda daha yüksek orandadır (49). Tekrarlayan ateşli İYE'nin tam tanı ve etkin tedavisi renal skarın önlenmesinde anatomik ve fonksiyonel genitouriner anomalilerin tanımlanmasından daha önemlidir (32). Renal skar riski tekrarlayan piyelonefrit atakları ile artar. Renal skar riski ilk piyelonefrit atağından sonra %5, ikinciden sonra %10, üçüncüden sonra %20, dördüncüden sonra %40 ve beşinciden sonra %60 artar (75).

Ateşli İYE öyküsü olan bebek ve küçük çocukların izleminde birincil bakımı boy, ağırlık ve kan basıncının düzenli ölçümü oluşturur. İdrar yolu enfeksiyonu olan bir çocukta şu durumlardan biri varsa mutlaka nefrolog veya ürolog tarafından değerlendirilmelidir:

- Dilate VUR (Evre III-V) veya obstrüktif üropati
- Renal anormallikler
- Bozulmuş böbrek fonksiyonları
- Yüksek kan basıncı
- Primer bakıma dirençli bağırsak ve mesane disfonksiyonu

Yenidoğan bebeklerde İYE'nin prognozunu belirlemek zordur. Çalışmalar bir yaş altındaki bebeklerde renal skar riskinin daha fazla olduğuna işaret etmektedir (76). Ayrıca VUR'lu çocuklar daha fazla akut piyelonefrit ve renal skar gelişim

riskine sahiptirler (77). Yenidoğan dönemindeki İYE renal büyüme de bozabilir (78).

İYE'li çocukların yaklaşık %8-30'unda bir veya daha fazla tekrarlayan enfeksiyon oluşur (49, 53, 77). İdrar yolu enfeksiyonlu çocukların izleminde önemli bir başka konu İYE için önemli bir risk faktörü olan bağırsak ve mesane disfonksiyonunun tanımlanmasıdır. Bağırsak ve mesane disfonksiyonunun tedavisi İYE'nin tekrarlama ihtimalini azaltır ve VUR'un daha çabuk düzelmesine eşlik eder (79, 80). Bağırsak ve mesane disfonksiyonunun tedavisinin ilk adımını zamanlı işeme (her 2-3 saatte bir işeme çizelgesi oluşturma), ikili işeme (çocuktan şedikten sonra tekrar oturup işemesi istenir), karbonhidratlı içecekler, kafein, turunçgiller, çikolata ve gıda boyalarından uzak durulması ve/veya kabızlık için laksatif kullanılması içerir (81). Kronik kabızlığı olan çocuklarda, laksatiflerle tedavi İYE tekrarlarında önemli azalma ile sonuçlanmıştır (82).

Çocuklarda tekrarlayan İYE'nin önlenmesinde profilaktik antibiyotiklerin faydaları birkaç randomize çalışmada değerlendirilmiştir ama çalışmaların çoğu sadece VUR'lu çocukları içermiştir (83). İlk ateşli İYE'yi takiben çocuklarda profilaktik antibiyotik verilmesi kararı vakaya göre verilmelidir. İşeme sistografisi yapılan ve VUR ve/veya diğer ürolojik anormallikler tespit edilmeyen çocuklarda genellikle ilk ateşli İYE sonrasında antibiyotik profilaksisi önerilmemektedir. Amerikan Pediatri Akademisi 2011 rehberi 2-24 ay arası çocuklarda ilk ateşli İYE sonrasında antibiyotik profilaksisini tavsiye etmemektedir (32). İngiltere NICE rehberi bebek ve çocuklarda ilk İYE sonrasında rutin olarak antibiyotik profilaksisini tavsiye etmemektedir ama tekrarlayan İYE sonrasında izin vermektedir (62).

İlk ateşli İYE sonrasında profilaktik antibiyotik verilmesinin İYE'nin tekrarını veya renal skarlaşmayı önleyip önlemediği tartışmalıdır. Bu sorunun cevabını arayan randomize çalışmalar birbiri ile çelişkili sonuçlar göstermiştir

(51). Evre I-IV VUR'lu ve VUR'suz bebek ve küçük çocukların (2 ay-2 yaş) verilerinin bir meta analizi tekrarın önlenmesinde profilaksinin faydasını tespit etmemiştir (32). Biri meta analiz olan (85) iki büyük iyi tasarlanmış çalışma (RIVUR 86) VUR'lu çocuklarda antimikrobiyal profilaksinin İYE rekürrensini önlediğini göstermiştir. Evre IV VUR'lu çocukların dahil edildiği RIVUR çalışmasında profilaksinin ateşli veya semptomatik İYE riskini azalttığı, buna karşılık renal skarlaşma, ciddi renal skar veya yeni renal skar insidansını azaltmadığı, antibiyotik profilaksisinin en çok bağırsak ve mesane disfonksiyonlu çocuklarda etkin olduğu bulunmuştur (86).

Sık tekrarlayan İYE'li (Altı ayda üç veya daha fazla veya bir yılda dört atak) VUR'suz çocuklarda antibiyotik profilaksisi önerilmektedir (84). Antibiyotik profilaksisi planlandığında, genellikle TMP-SMX 2 mg/kg TMP günlük tek doz veya nitrofurantoin 1-2 mg/kg günlük tek doz altı ay verilmektedir. Eğer profilaksi döneminde enfeksiyon oluşmazsa, antimikrobiyal profilaksi kesilir. Enfeksiyon tekrarlarsa profilaksiye yeniden başlanabilir.

Yenidoğan bebeklerde üriner kanal anormalliğini belirlemek için radyolojik değerlendirme tamamlanana kadar düşük doz (15-20 mg/kg/gün) oral amoksisilin profilaksisi verilmektedir. Profilaksinin devamı görüntüleme çalışmalarının sonuçlarına bağlıdır (58).

KAYNAKLAR

1. Bensman A, Dunand O, Ulinski T. Urinary tract infections. Pediatric Nephrology, Sixth Edition. Editors: Awner ED, Harmon WE, Niaudet P, Yoshikawa N (eds). Berlin Heidelberg, Springer, 2009; 1299-1310.
2. Hoberman A, Wald ER. Urinary tract infections in young febrile children. *Pediatr Infect Dis J* 1997; 16: 11-7.
3. Hoberman A, Chao HP, Keller DM, Hickey R, Davis HW, Ellis D. Prevalence of urinary tract infection in febrile infants. *J Pediatr* 1993; 123: 17-23.
4. Wiswell TE, Smith FR, Bass JW. Decreased incidence of urinary tract infections in circumcised male infants. *Pediatrics* 1985; 75: 901-3.

5. Wiswell TE, Roscelli JD. Corroborative evidence for the decreased incidence of urinary tract infections in circumcised male infants. *Pediatrics* 1986; 78: 96-9.
6. Shaw KN, Gorelick M, McGowan, Yakscoe NM, Schwartz JS. Prevalence of urinary tract infection in febrile young children in the emergency department. *Pediatrics*. 1998; 102:e16.
7. Shaikh N, Morone NE, Bost JE, Farrel MH. Prevalence of urinary tract infection in childhood: a metaanalysis. *Pediatr Infect Dis J* 2008; 27: 302-8.
8. Bonadio W, Maida G. Urinary tract infection in out-patient febrile infants younger than 30 days of age: a 19 year evaluation. *Pediatr Infect Dis J* 2014; 33: 342-4.
9. Ismaili K, Lolin K, Damry N, Alexander M, Lepage P, Hall M. Febrile urinary tract infections in 0-to3-month-old infants: a prospective follow-up study. *J Pediatr* 2011; 158: 91-4.
10. Hansson S, Svedhem A, Wennerstrom M, Jodal U. Urinary tract infection caused by *Haemophilus influenzae* and *Haemophilus parainfluenzae* in children. *Pediatr Nephrol* 2007; 22: 1321-5.
11. Eliakim D, Dolfin T, Korzest Z, Wolach B, Pomeranz A. Urinary tract infection in premature infants: the role of imaging studies and prophylactic therapy. *J Perinatol* 1997; 17: 305-8.
12. Levy I, Comarsca J, Davidovits M, Klinger G, Sirota L, Linder N. Urinary tract infection in preterm infants: the protective role of breastfeeding. *Pediatr Nephrol* 2009; 24: 527-31.
13. Nowell L, Moran C, Smith PB, Seed P, Alexander BD, Cotten CM et al. Prevalence of renal anomalies after urinary tract infections in hospitalized infants less than 2 months of age. *J Perinatol* 2010; 30: 281-5.
14. Phillips JR, Karlowicz MG. Prevalence of *Candida* species in hospital-acquired urinary tract infections in a neonatal intensive care unit. *Pediatr Infect Dis J* 1997; 16: 190-4.
15. Sobel JD, Vazquez JA. Fungal infections of the urinary tract. *World J Urol* 1999; 17: 410-4.
16. Kauffman CA, Vazquez JA, Sobel JD, Gallis HA, McKinsey DS, Karchmer AW et al. Prospective multicenter surveillance study of funguria in hospitalized patients. The National Institute for Allergy and Infectious Diseases (NIAID) Mycoses Study Group. *Clin Infect Dis* 2000; 30: 14-8.
17. Shaikh N, Craig JC, Rovers MM, Da Dalt L, Gardikis S, Hoberman A et al. Identification of children and adolescents at risk for renal scarring after a first urinary tract infection: a meta-analysis with individual patient data. *JAMA Pediatr* 2014; 168: 893-900.
18. Downey LC, Benjamin DK Jr, Clark RH, Watt KM, Hornick CP, Laughon MM et al. Urinary tract infection concordance with positive blood and cerebrospinal fluid cultures in the neonatal intensive care unit. *J Perinatol* 2013; 33: 302-6.
19. Schlager TA, Whittam TS, Hendley JO, Hollis RJ, Pfalter MA, Wilson RA et al. Comparison of expression of virulence factors by *Escherichia coli* causing cystitis and *E. coli* colonizing the periurethra of healthy girls. *J Infect Dis* 1995; 172: 772-7.
20. Svanborg C, Frendeus B, Godaly G, Hang L, Hedlund M, Wachtler C. Toll-like receptor signaling and chemokine receptor expression influence the severity of urinary tract infection. *J Infect Dis*. 2001; 183 Suppl 1: S61-65.
21. <http://www.uptodate.com/contents/urinary-tract-infections-in-children-epidemiology-and-risk-factors>.
22. Wiswell TE, Geschke DW. Risk from circumcision during the first month of life compared with those for uncircumcised boys. *Pediatrics* 1989; 83: 1011-15.
23. Goldman M, Lahat E, Strauss S, Reisler G, Livne A, Gordin L. Imaging after urinary tract infection in male neonates. *Pediatrics*. 2000; 105: 1232-5.
24. Lundstedt AC, Leijonhufvud I, Ragnarsdottir B, Karpman D, Andersson B, Svanborg C. Inherited susceptibility to acute pyelonephritis: a family study of urinary tract infection. *J Infect Dis* 2007; 195: 1227-34.
25. Shaikh N, Morone NE, Lopez J, Chianese J, Sangvai S, D'Amico F et al. Does this child have a urinary tract infection. *JAMA*. 2007; 298: 2895-904.
26. Zorc JJ, Levine DA, Platt SL, Dayan PS, Macias CG, Krief W et al. Clinical and demographic factors associated with urinary tract infection in young febrile infants. *Pediatrics*. 2005; 116 :644-8.
27. Gauthier M, Gouin S, Phan V, Gravel J. Association of malodorous urine with urinary tract infection in children aged 1 to 36 months. *Pediatrics* 2012; 129: 885-90.
28. <http://www.uptodate.com/contents/urinary-tract-infections-in-infants-and-children-older-than-one-month-clinical-features-and-diagnosis>.
29. Garcia FJ, Nager AL. Jaundice as an early diagnostic sign of urinary tract infection in infancy. *Pediatrics* 2002; 109: 846-51.
30. Zorc JJ, Kiddoo DA, Shaw KN. Diagnosis and management of pediatric urinary tract infections. *Clin Microbiol Rev* 2005; 18: 417-22.
31. Chang SL, Shortliffe LD. Pediatric urinary tract infections. *Pediatr Clin North Am* 2006; 53: 379-400.
32. Subcommittee on Urinary Tract Infection, Steering Committee on Quality Improvement and Management, Roberts KB. Urinary tract infection: clinical practice guideline for the diagnosis and management of the initial UTI in febrile infant-and children 2 to 24 months. *Pediatrics* 2011; 128: 595-610.

33. Finnell SM, Carroll AE, Downs SM, Subcommittee on Urinary Tract Infection. Technical report-Diagnosis and management of an initial UTI in febrile infants and young children. *Pediatrics* 2011; 128: 749-770.
34. Kiernan SC, Pinckert TL, Keszler M. Ultrasound guidance of suprapubic bladder aspiration in neonates. *J Pediatr* 1993; 123: 789-91.
35. Al-Orifi F, McGillivray D, Tange S, Kramer MS. Urine culture from bag specimens in young children: are the risk too high? *J Pediatr* 2000; 137: 221-6.
36. Gorelick MH, Shaw KN. Screening tests for urinary tract infection in children: A meta-analysis. *Pediatrics* 1999; 104: e54.
37. Hernandez-Bou S, Trenchs V, Alarcon M, Luaces C. Afebrile very young infants with urinary tract infection and the risk for bacteremia. *Pediatr Infect Dis J* 2014; 33: 244-47.
38. Honkinen O, Jahnukainen T, Metsola J, Eskola J, Ruuskaren O. Bacteremic urinary tract infection in children. *Pediatr Infect Dis J* 2000; 19: 630-4.
39. Hoberman A, Wald ER. Treatment of urinary tract infections. *Pediatr Ann* 1999; 28: 688-92.
40. Fitzgerald A, Mori R, Lakhnapaul M. Interventions for covert bacteriuria in children. *Cochrane Database Syst Rev* 2012; 2: CD006943.
41. Schnadower D, Kuppermann N, Macias CG, Freedman SB, Agrawal D, Mao J et al. Outpatient management of young febrile infants with urinary tract infections. *Pediatr Emerg Care* 2014; 30: 591-7.
42. Stein R, Dogan HS, Hoebeke P, Kocvara R, Nijman RJ, Radmayr C et al. Urinary tract infections in children: EAU/ESPU Guidelines. *Eur Urol* 2015; 67: 546-58.
43. Hiraoka M, Hashimoto G, Tsuchida S, Tsukahara H, Ohshima Y, Mayumi M. Early treatment of urinary infection prevents renal damage on cortical scintigraphy. *Pediatr Nephrol* 2003; 18: 115-8.
44. Doganis D, Siafas K, Mavrikou M, Issaris G, Martirosova A, Perperidis G et al. Does early treatment of urinary tract infection prevent renal damage? *Pediatrics*. 2007; 120: 922-8.
45. Oh MM, Kim JW, Park MG, Kim JJ, Yoo KH, Moon du G. The impact of therapeutic delay time on acute scintigraphic lesion and ultimate scar formation in children with first febrile UTI. *Eur J Pediatr* 2012; 171: 565-70.
46. Coulthard MG, Lambert HJ, Vernon SJ, Hunter EW, Keir MJ, Maythews JN. Does prompt treatment of urinary tract infection in preschool children prevent renal scarring: mixed retrospective and prospective audits. *Arch Dis Child* 2014; 99: 342-7.
47. Cheng CH, Tsai MH, Huang YC, Su LH, Tsau YK, Lin CJ et al. Antibiotic resistance patterns of community-acquired urinary tract infections in children with vesicoureteral reflux receiving prophylactic antibiotic therapy. *Pediatrics*. 2008; 122: 1212-7.
48. Dayan N, Dabbah H, Weissman I, Aga I, Even L, Glikman D. Urinary tract infections caused by community-acquired extended-spectrum beta -lactamase-producing and nonproducing bacteria: a comparative study. *J Pediatr*. 2013; 163: 1417-21.
49. Conway PH, Cnaan A, Zaoutis T, Henry BW, Grundmeier RW, Keren R. Recurrent urinary tract infections in children: risk factors and association with prophylactic antimicrobials. *JAMA* 2007; 298: 179-86.
50. Paschke AA, Zaoutis T, Conway PH, Xie D, Keren R. Previous antimicrobial exposure is associated with drug-resistant urinary tract infections in children. *Pediatrics* 2010; 125: 664-72.
51. <http://www.uptodate.com/contents/urinary-tract-infections-in-infants-and-children-older-than-one-month-acute-management-imaging-and-prognosis>
52. American Academy of Pediatrics. Tables of antibacterial drug doses. In: Red Book: 2012 Report of the Committee on Infectious Diseases, 29th ed, Ed: Pickering LK, American Academy of Pediatrics, Elk Grove Village, IL, 2012, p 808.
53. Hoberman A, Wald ER, Hickey RW, Baskin M, Charon M, Majd M et al. Oral versus initial intravenous therapy for urinary tract infections in young febrile children. *Pediatrics* 1999; 104: 79-86.
54. Neuhaus TJ, Berger C, Buechner K, Parvex P, Bischoff G, Goetschel P et al. Randomised trial of oral versus sequential intravenous/oral cephalosporins in children with pyelonephritis. *Eur J Pediatr* 2008; 167: 1037-47.
55. Montini G, Toffolo A, Zucchetto P, Dall'Amico R, Gobber D, Calderan A et al. Antibiotic treatment for pyelonephritis in children: multicentre randomised controlled non-inferiority trial. *BMJ* 2007; 335: 386.
56. Bradley JS, Jackson MA, Committee on Infectious Disease, American Academy of Pediatrics. The use of systemic and topical fluoroquinolones. *Pediatrics* 2011; 128: 1034-45.
57. Michael M, Hodson EM, Craig JC, Martin S, Moyer VA. Short versus standard duration oral antibiotic therapy for acute urinary tract infection in children. *Cochrane Database Syst Rev* 2003; CD003966.
58. <http://www.uptodate.com/contents/urinary-tract-infections-in-neonates>
59. Cheng CH, Tsai MH, Su LH, Wang CR, Lo WL, Tsau YK et al. Renal abscess in children: a 10-year clinical and radiologic experience in a tertiary medical center. *Pediatr Infect Dis J* 2008; 27: 1025-7.
60. Bachur R. Nonresponders: prolonged fever among infants with urinary tract infections. *Pediatrics* 2000 105: E59.
61. Oreskovic NM, Sembrano EU. Repeat urine cultures in children who are admitted with urinary tract infections. *Pediatrics* 2007; 119: 325-9.

62. National Institute for Health and Care Excellence. Urinary tract infection in children: diagnosis, treatment and long term management. August 2007. <http://www.nice.org.uk/CG54>
63. Wan J, Skoog SJ, Hulbert WC, Casale AJ, Greenfield SP, Cheng EY et al. Section on Urology response to new Guidelines for the diagnosis and management of UTI. *Pediatrics* 2012; 129: 1051-3.
64. Roberts KB, Finnell SM, Downs SM. Response to the AAP Section on Urology concerns about the AAP Urinary Tract Infection Guideline. *Pediatrics* 2012; 129: 1054-6.
65. La Scola C, D Mutiis C, Hewitt IK, Puccio G, Toffolo A, Zucchetto P et al. Different guidelines for imaging after first UTI in febrile infants: yield, cost, and radiation. *Pediatrics* 2013; 131: 665-71.
66. Roberts KB, AAP Subcommittee on Urinary Tract Infection. Antimicrobial prophylaxis for children with vesicoureteral reflux. *N Engl J Med* 2014; 371: 1071.
67. Sathapornwajana P, Dissaneewate P, McNeil E, Vachvanichsanong P. Timing of voiding cystourethrogram after urinary tract infection. *Arch Dis Child* 2008; 93: 229-31.
68. Doganis D, Mavrikou M, Delis D, Stamoyamou L, Siafos K, Sinaniotis K. Timing of voiding cystourethrogram in infants with time urinary infection. *Pediatr Nephrol* 2009; 24: 319-22.
69. Hansson S, Dhamey M, Sigström O, Sixt R, Stokland E, Wennerström M et al. Dimercapto-succinic acid scintigraphy instead of voiding cystourethrogram for infants with urinary tract infection. *J Urol* 2004; 172: 1071-3.
70. Preda I, Jodal U, Sixt R, Stokland E, Hansson S. Normal dimercaptosuccinic acid scintigraphy makes voiding cystourethrogram unnecessary after urinary tract infection. *J Pediatr* 2007; 151: 581-4.
71. Tseng MH, Lin WJ, Lo WT, Wang SR, Chu ML, Wang CC. Does a normal DMSA obviate the performance of voiding cystourethrogram in evaluation of young children after their first urinary tract infection? *J Pediatr* 2007; 150: 96-9.
72. Pohk HG, Belman AB. The "top-down" approach to the evaluation of children with febrile urinary tract infection. *Adv Urol*. 2009; :783409.
73. Montini G, Zucchetto P, Tomasi L, Talenti E, Rigamonti W, Picco G et al. Value of imaging studies after a first febrile urinary tract infection in young children: data from Italian renal infection study 1. *Pediatrics* 2009; 123: 239-46.
74. Marks SD, Gordon I, Tullus K. Imaging in childhood urinary tract infections time to reduce investigations. *Pediatr Nephrol* 2008; 23: 9-17.
75. Jodal U. The natural history of bacteriuria in childhood. *Infect Dis Clin North Am*. 1987; 1: 713-29.
76. Benador D, Benador N, Slosman D, Mermillod B, Girardin E. Are younger children at highest risk for renal sequelae after pyelonephritis? *Lancet* 1997; 349: 17-19.
77. Shaikh N, Ewing AL, Bhatnagar S, Hoberman A. Risk of renal scarring in children with a first urinary tract infection: a systematic review. *Pediatrics* 2010; 126: 1084-91.
78. Hellström M, Jacobsson B, Jodal U, Winberg J, Oden A. Renal growth after neonatal urinary tract infection. *Pediatr Nephrol* 1987; 1: 269-75.
79. Koff SA, Murtagh DS. The uninhibited bladder in children: effect of treatment on recurrence of urinary infection and on vesicoureteral reflux resolution. *J Urol* 1983; 130: 1138-41.
80. Seruca H. Vesicoureteral reflux and voiding dysfunction: a prospective study. *J Urol*. 1989; 142: 494-8.
81. Feldman AS, Bauer SB. Diagnosis and management of dysfunctional voiding. *Curr Opin Pediatr*. 2006; 18: 139-47.
82. Loening-Baucke V. Urinary incontinence and urinary tract infection and their resolution with treatment of chronic constipation of childhood. *Pediatrics* 1997; 100: 228-32.
83. Williams G, Craig JC. Long-term antibiotics for preventing recurrent urinary tract infection in children. *Cochrane Database Syst Rev*. 2011; CD001534.
84. <http://www.uptodate.com/contents/urinary-tract-infections-in-children-long-term-management-and-prevention>.
85. Craig JC, Simpson JM, Williams GJ, Lwe A, Reynolds GJ, Mc Taggart SJ et al. Antibiotic prophylaxis and recurrent urinary tract infection in children. *N Engl J Med* 2009; 361: 1748-59.
86. RIVUR trial Investigators, Hoberman A, Greenfield SP, Mattoo TK, Keren R, Mathews R et al. Antimicrobial prophylaxis for children with vesicoureteral reflux. *N Engl J Med* 2014; 370: 2367-76.

İdrar Yollarının Spesifik Enfeksiyonları

5

İsmail Dursun, Emel Kabakoğlu Ünsür

İdrar yolu enfeksiyonları (İYE) çocuklarda oldukça yaygın görülen bir hastalıktır. Patojen mikroorganizmaların idrar yollarının her hangi bir yerinde kolonize olmaları İYE'ye neden olur. Geleneksel olarak İYE, enfeksiyonun yeri (piyelonefrit, sistit ve üretrit) ve ciddiyetine (komplike veya komplike olmayan) göre sınıflandırılmıştır. Komplike İYE; idrar yollarında yapısal veya fonksiyonel anormallik veya yabancı cisim

(idrar sondası, kateter vb) varlığında meydana gelen bakteriyel kolonizasyondur. İdrar yolu enfeksiyonu eğer üst üriner sistemi (ÜÜS) tutmuş ise özellikle altta yatan ürolojik problemi olan çocuklarda renal skara, hipertansiyona ve son dönem böbrek yetmezliği (SDBY)'ne neden olabilmektedir (1). *E. Coli* en yaygın enfeksiyon ajanı olup olguların %80'inden sorumludur. Böbrek parankim hasarı olan çocukların önem-

TABLO 1. İdrar yolu enfeksiyonuna yol açan patojenler (3)

Bakteriler	Gram-negatif basiller <ul style="list-style-type: none"><i>Escherichia coli</i>, <i>Citrobacter</i>, <i>Enterobacter</i> suşları, <i>Gardnerella vaginalis</i>, <i>Klebsiella</i> suşları, <i>Morganella morganii</i>, <i>Proteus</i> suşları, <i>Providencia</i>, <i>Pseudomonas aeruginosa</i>, <i>Serratia</i> suşları Gram-negatif koklar <ul style="list-style-type: none"><i>Neisseria gonorrhoea</i> Gram-pozitif mikroorganizmalar <ul style="list-style-type: none"><i>Enterococcus</i>, <i>Staphylococcus aureus</i>, <i>Staphylococcus epidermidis</i>, <i>Staphylococcus saprophyticus</i>, <i>Streptococcus</i>, <i>Streptococcus faecalis</i>, <i>Streptococcus bovis</i>, <i>Grup B Streptococcus</i>
Mycobacterium	<i>M. Tuberculosis</i> <i>M. Bovis</i>
Mantarlar	<i>Candida</i> spp, <i>Aspergillus</i> spp, <i>Cryptococcus neoformans</i>
Parazitler	<i>Trichomoniasis</i> , <i>Schistosomiasis</i>
Virüsler	<i>Adenovirüs</i> , <i>Sitomegalovirüs</i>

li bir kısmında İYE *E. Coli* dışındaki patojenlere bağlıdır (2).

Üriner sistem enfeksiyonları sık görülen bakteriyel nedenlerin dışında virüsler, mantarlar ve tüberküloza (TB) bağlı ortaya çıkabilir. Ayrıca yaşın ilerlemesi ile beraber cinsel yolla bulaşan hastalıklarda üriner sistemde enfeksiyon nedeni olabilirler. Çocuklarda İYE'ye neden olan patojenler **Tablo 1'de** verilmiştir (3). Bakteriyel İYE bu kitabın başka bölümünde tartışıldığından bu bölümde yalnızca spesifik enfeksiyonlardan bahsedilecektir.

ÜRİNER SİSTEM TÜBERKÜLOZU

Dünya Sağlık Örgütü (DSÖ) dünya nüfusunun üçte birinin *M. Tuberculosis* ile enfekte olduğunu, her yıl 8-10 milyon yeni vakanın ortaya çıktığını ve iki milyon kişinin tüberküloz (TB) nedeni ile öldüğünü tahmin etmektedir (4). Her yıl yeni TB olgularının üçte birinin maliyeti düşük, hızlı ve güvenilir tanı testlerinin olmaması nedeni ile tanı alamadığı tahmin edilmektedir. Genitoüriner TB (GUTB) ekstrapulmoner formun lenf nodu TB' den sonra en sık görülen formudur (4). Gelişmiş ülkelerde sıklığı az olsa da gelişmekte olan ülkelerde TB hastalarının %15-20'sinde idrarda *M. Tuberculosis* saptanmıştır (5). Doğurganlık döneminde hem kadınlarda hem de erkeklerde infertiliteye neden olabilir. Non-spesifik belirtiler nedeni ile geç tanı ve tedavi morbiditeye sebep olur. Üriner sistem tüberkülozu çocuklarda oldukça nadir görülmektedir (4).

EPİDEMİYOLOJİ

DSÖ Avrupa'da 2011 yılında 484. 000 yeni TB olgusunun olduğunu, en düşük insidansın İsveç'te (100000'de 5), en yüksek insidansın Kazakistan'da (100000'de 180) olduğunu raporlamıştır (4). Tüberküloz enfeksiyonunun fazla görülmesinde düşük sosyoekonomik düzey, sağlık sistemine ulaşmada zorluklar, HIV'nin

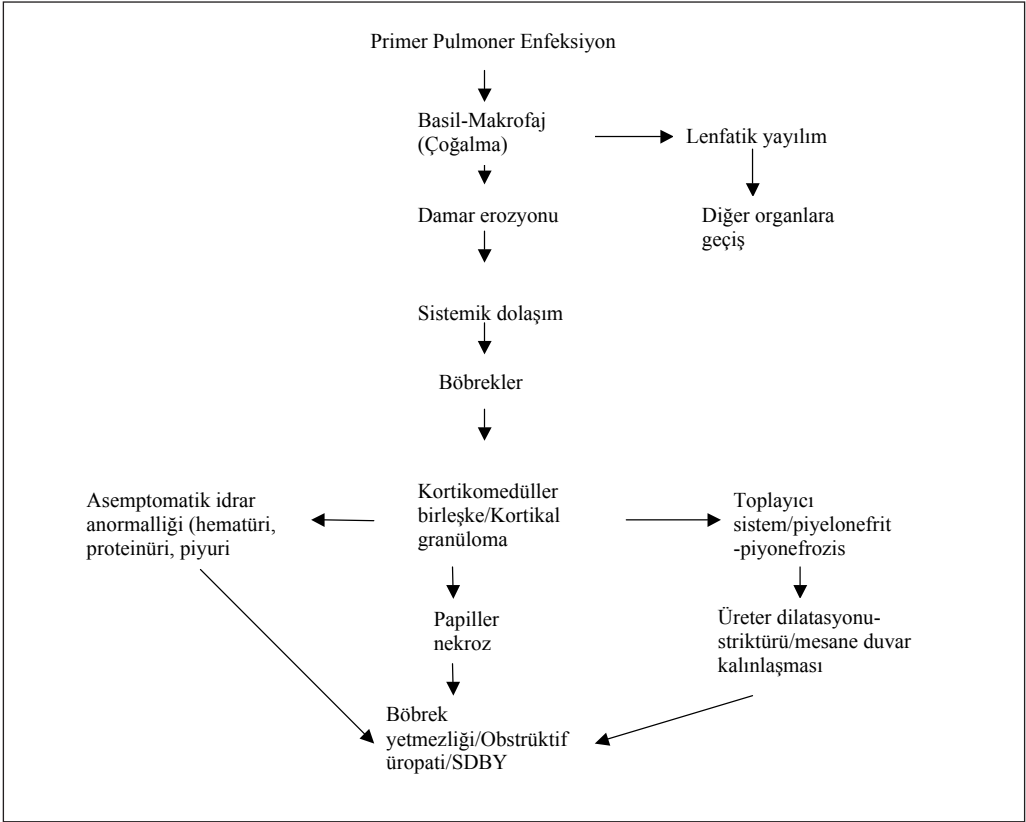
epidemik olması, çoklu ilaç direnci ve duyarlı bireyleri kontrol etmedeki yetersizlik önemli faktörlerdir (4). EPTB'nin insidansı diyalize giren hastalarda genel popülasyona göre daha fazladır (6). GUTB 25 yaş altında oldukça nadirdir ve hastaların çoğunda TB için aile öyküsü mevcuttur (7). *Mycobacterium* enfeksiyonları özellikle renal transplant yapılan hastalarda nakil sonrası ilk yıllarda önemli problemlere neden olabilir (8).

PATOFİZYOLOJİ

Tüberküloz enfeksiyonu, *M. Tuberculosis*'nin damlacık yolu ile alınıp alveoller makrofajlara geçerek tipik GOHN kompleksi oluşumu ile başlar. Kişinin enfekte olması kaynakla temas süresine, inhale edilen basilin boyutuna (1-5 µm), bakteri zincirinin enfekte etme gücüne bağlıdır (9). Bir kişinin *M. Tuberculosis* ile enfekte olması sonrasında tüm yaşamı boyunca aktif TB hastası olma olasılığı %5-10 arasında değişmektedir (5).

Hastalığın gelişmesi patojen ve konağın immun yanıtı arasındaki etkileşime bağlıdır. *M. Tuberculosis* hem hücrel hem de hümmoral sistemi uyarmasına rağmen, hücrel yanıt hastalığın sonucunu belirler.

Primer pulmoner enfeksiyon süresince, basil çoğalır ve inflamatuvar yanıtı artırır. Bu dönemde basilin çoğalmasına karşı konak direnci az olduğundan basil lenfatikler ve kan dolaşımı ile hızlıca yayılır. Dört hafta içinde konak direncinin artmasından dolayı bakterinin çoğalma hızı azalır ve yayılımı durur. Üriner sistem TB'si primer enfeksiyon sırasında basilin hematogen yayılımla üriner sisteme ulaşmasından kaynaklanır (5). Tüberküloz basili yayılım sonrası kendiliğinden iyileşebilen küçük renal kortikal lezyonlara yol açar. Sonrasında renal tübüllere geçer ve kaliksleri tutar. Nekroz ve papiller abse oluşumuna neden olabilir, kavitasyona ilerleyebilir ve bazen de böbrek kapsülüne doğru



Şekil 1. Böbrek TB'de fizyopatoloji (10) (SDBY: Son dönem böbrek yetmezliği)

TABLO 2. Ürogenital tüberkülozda sınıflama (11)

	Tutulan Bölgeler	Klinik Bulgular	Tedavi	Komplikasyonlar
Böbrek TB (nefrotüberkülozis)				
Evre 1: Yıkıcı olmayan form	Böbrek parankimi	-Asemptomatik	İlaç tedavisi	Kronik böbrek yetmezliği Fistül Hipertansiyon
Evre 2: Papillitis		-Piyüri	İlaç tedavisi ±	
Evre 3: Kavernöz		-Yan ağrısı	rekonstrüktif cerrahi	
Evre 4: Polikavernöz		-Ağrılı işeme -Mikroskopik Hematüri	Cerrahi+ ilaç tedavisi Cerrahi (nefrektomi)	
İdrar yolu TB (Her zaman böbrek TB'ye ikincildir)	Pelvis, üreterler, mesane ve üretra	Hidronefroz Hidroüreteronefroz İşeme bozukluğu	İlaç tedavisi ± Cerrahi	Striktür, fistül, infertilite

TABLO 3. Böbrek Tüberkülozunda sınıflama (12, 13)

- Tüberküloz basilüri
- Renal lezyon + sistit
- Bileteral renal lezyon (etkilenmiş böbrekte nefrektomi gerektirir)
- Arta kalan böbrek dokusunda lezyon
- Ciddi bilateral tutulum

genişleyebilir. Enfekte materyalin renal pelvisi geçip üreter epiteline tutunması striktüre yol açarak hidroüreter ve hidronefroz nedeni olabilir. Şekil 1'de böbrek TB'unun patofizyolojisi gösterilmiştir (10). Böbrek TB klinik olarak dört alt grupta incelenmektedir (Tablo 2) (11).

Erişkin hastaların bazılarında böbrekte ve mesanede kalsifikasyon gelişir. Böbrek kalsifikasyonuna göre böbrek TB sınıflandırması yapılmıştır (Tablo 3) (12, 13).

TANI BASAMAKLARI

Genitoüriner TB şüphesi olan olguların değerlendirilmesinde takip edilmesi tavsiye edilen aşamalar Tablo 4'de gösterilmiştir (9).

1-SEMPTOMLAR VE KLİNİK BULGULAR

Semptomlar genelde hastalığa özgül değildir. Renal TB yan ağrısı veya suprapubik ağrı, proteinüri, lökositüri ve hematüri şeklinde ortaya çıkabilir. İdrar sıklığında artış, işeme güçlüğü gibi irritatif üriner semptomları olan hastalarda standart antibiyoterapiye yanıt yok ise TB akla gelmelidir. Ayrıca, steril piyüri, proteinüri ve hematüri TB araştırılmasını gerektiren durumlardır. Renal TB olgularında %50'ye yakın oranda sekonder bakteriyel enfeksiyonlar görülebilir. Erişkin dönemde görülen TB erkeklerde genital kanalı etkileyerek skrotal ve epididimal kitle, penil ülserler şeklinde ortaya çıkabilir. Kadınlarda ise menstruel düzensizlik, karın ağrısı, pelvik inflamatuvar hastalık ve infertilite görülebilir (14).

TABLO 4. Genitoüriner TB'de tanılma algoritma (9)

1. Şüpheli GÜTB
2. Öykü'de geçirilmiş akciğer veya ekstrapulmoner TB varlığı
3. Hastalığa ait belirtilerin değerlendirilmesi
4. Fizik muayene
5. İdrar analizi (piyüri, hematüri vb)
6. PPD ve/veya Quantiferon testi
7. Radyolojik değerlendirme
 - İVP
 - US, Tomografi
8. İdrarın mikroskopik değerlendirilmesi (ARB) ve TB kültürü
9. İdrar TB PCR
10. Histolojik değerlendirme (gerekli durumlarda)

GÜTB: Genito-üriner tüberküloz, PPD: Tüberkülin testi, İVP: İntravenöz piyelografi, PCR: Polimeraz zincir reaksiyonu

Tanıda en önemli basamaklardan bir tanesi öyküde primer pulmoner veya EPTB hastalığı geçirmiş olmaktır. Ancak akciğer enfeksiyonu ile renal TB arasındaki latent dönem çok uzun süreler olabilir (15, 16). Tedaviye dirençli işeme bozuklukları ve acil işeme hissi GÜTB'de en önemli tanıya ulaştırıcı ipuçlarıdır. Renal kolik erişkin hastalarda bile %10'dan daha az görülür. Ateş, kilo kaybı ve gece terlemesi gibi konstitüsyonel semptomlar genelde aralıklı olarak ortaya çıkar (9).

Hastalığın mikrobiyolojik tanısı etkenin idrardan veya doku örneğinden izole edilmesi ile konulur. Kültür pozitifliği, histopatolojik bulguların PCR ile birlikte değerlendirmesi kesin tanı için gerekli olabilir. Mikroskopi ile ARB saptanması muhtemel *M. smegmatis* varlığından dolayı güvenilir değildir.

Hastalarda görülen yaygın laboratuvar anormallikleri; piyüri, hematüri ve albüminüridir. Hastaların önemli bir kısmında akciğer grafisinde anormallik saptanırken PPD pozitifliği yaklaşık %85 civarındadır (9). Genitoüriner TB, primer enfeksiyonu takiben 3–10 yıl sonra ortaya çıktığından çocuklarda yaygın görülen bir hastalık değildir (5, 9). Çocuklar klinik olarak asemptomatik olup sadece piyüri ayırıcı tanısı

sırasında tanı alırlar. İlerlemiş olgularda mesane disfonksiyonu belirtileri görülebilir (9).

2-TÜBERKÜLİN DERİ TESTİ (PPD TESTİ)

Testin değerlendirilmesi sırasında mutlaka alta yatan hastalık, kullanılan ilaçlar göz önünde bulundurulmalıdır. PPD testi değerlendirilmesi Tablo 5'de gösterilmiştir (9). PPD testinin yalancı pozitif olması özellikle non-tüberküloz suşlara, yeni BCG aşılmasına veya testin hatalı uygulamasına bağlı olabilir. Yalancı negatiflik bağışıklık sistemi baskılanmış çocuklarda, yeni geçirilmiş enfeksiyon durumunda ve testin hatalı uygulamasına bağlı olabilir.

3- İNTERFERON GAMA SALINIM TESTLERİ

Test spesifik antijenlerle uyarılmış T lenfositlerinin Mikobakteriyel antijenlerle karşılaştıklarında gama interferon (IFN- γ) üretmesi ilkesine dayanır. Yüksek IFN- γ üretim düzeyi tüberküloz enfeksiyonu için bir gösterge kabul edilmektedir. Sekretuar Antijeni Hedef 6 (ESAT-6), Kültür Filtre Protein 10 (CFP-10) ve Antijen 7, 7 (RV2645) kullanılmaktadır. Bu proteinler tüberküloz dışı mikobakteride (*M. kansasii*, *M. szulgai* ve *M. marinum* hariç) bulunmamaktadır. Bu durum gerçek tüberküloz enfeksiyonunu, BCG aşıları kişilerde aşı etkisinden ve tüberküloz dışı mikobakterium enfeksiyonlarından ayırt edebilmektedir. Test hastadan alınan kan örneğinden çoklu antijen uyarımı yapılarak, immün efektör hücrelerden tüberküloza özgül IFN- γ salınımını ELISA ile ölçen bir testtir. Pozitif test tüberküloz enfeksiyonunu gösterir, ancak aktif ve latent enfeksiyon ayırımı yapamaz. Testin özgüllüğü %95-100 ve duyarlılığı %80-95'dir (14, 17). Immunsuprese hastalarda IF- γ salınımı bozulabileceğinden negatif sonuçların dikkatle yorumlanması ve negatif testin tek başına *M. tuberculosis* enfeksiyonunu dışlamak için yeterli olmadığı akılda tutulmalıdır.

TABLO 5. Risk gruplarına göre PPD pozitifliğini değerlendirmede kullanılan ölçütler (9)

Endürasyon > 5 mm ile PPD pozitif kabul edilenler

- HIV pozitif ise
- Yakın zamanda TB hastası ile temas
- Önceki TB hastalığı ile ilgili akciğer grafiğinde değişiklikler
- İmmünespresif hastalar (transplant veya bir aydan daha uzun süre ≥ 15 mg/gün steroid tedavisi alanlar)

Endürasyon 5-10 mm

- TB'un endemik olduğu ülkeden göç etme
- Parenteral uyuşturucu kullanımı
- Mycobacterium laboratuvarında çalışanlar
- Kronik hastalığı olanlar
 - Kronik Böbrek yetmezliği
 - Diyabetes mellitus
 - Hematolojik malignansiler
 - Malnütrisyon
 - 4 yaşından küçük olma

Endürasyon ≥ 15 mm

- Risk grubu dışındaki tüm hastalar

TB: Tüberküloz

4- İDRAR DEĞERLENDİRMESİ

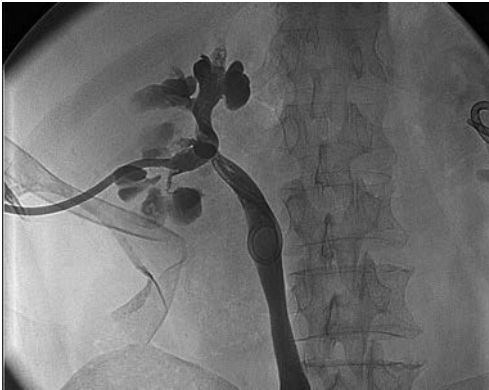Tam idrar analizi; hematuri ve piyürinin tespit edilmesi, %20'ye kadar ulaşan ikincil enfeksiyonların dışlanması için kültür ile birlikte yapılmalıdır. Steril piyüri renal TB'nin en önemli bulgularından biridir. *M. africanum* ve *M. bovis* türlerini de içeren *M. tuberculosis* kompleksinin tanısında altın standart kültürdür. Örnekler şüphelenilen bölgeden alınarak yayma ve kültüre gönderilmelidir. ARB'yi gösteren en iyi boyalar Ziehl-Neelsen ya da auramin boyasıdır. Bu yöntemle 1 saat içinde mikroskopik sonuç alınabilir. Ancak balgam kültürü pozitif vakalarda bile eğer basil sayısı az ise yayma negatif olabilir. Basil yavaş ürediğinden kültür pozitifliği için de 6 haftaya ihtiyaç vardır. Böbrek TB'den şüphelenildiğinde en az üç, tercihen beş gün art arda sabah idrarı alınarak kültür vasatına ekilmelidir. Kültürde yalancı pozitiflik idrarda *M. smegmatis* (nonpatojen) varlığı sebebi ile olabilir. GUTB'de

hastalığın şiddetine ya da kullanılan tanı ölçütüne göre kültür pozitifliği %10, 7 gibi düşük ya da %80 gibi yüksek oranda olabilir (9, 14, 15).

NÜKLEİK ASİT AMPLİFİKASYON TESTİ: Nükleik asit amplifikasyonunu kullanan hızlı moleküler teknikler her türlü materyale uygulanabilir ve 48 saat içinde sonuç verebilir. PCR ile *M. Tuberculosis*. DNA'sı %80, 9 oranında saptanabilir (duyarlılık %87-100, özgüllük %92, 2-98). Ayrıca bu yöntemle ilaca karşı direnç de saptanabilir. Son yıllarda idrar örneğinin PCR ile değerlendirilmesi tanıda gittikçe artan bir uygulama haline gelmiştir (9, 15).

5-HİSTOLOJİK DEĞERLENDİRME

Tüberküloz histolojik olarak TNF ve IL-1 ilişkili nekrotizan epitelioid hücreli granülomlarla karakterizedir. Çocuklarda çok nadir olmasına rağmen, granülomlara ek olarak interstisyel nefrit de görülebilir (14).



Resim 1. Sağ nefrostomiden çekilen antegrad piyelografi görüntüsü. Kaliksiyel yapılar düzensiz. Kaliks boyunları alt polde incelmış. Üreter boyunca dilate görünümde (Erciyes Üniversitesi, Tıp Fakültesi Üroloji AD arşivinden)

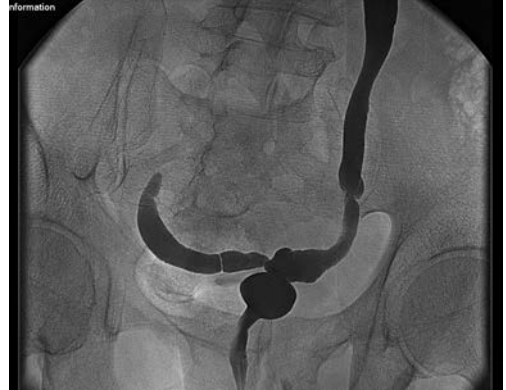6-GÖRÜNTÜLEME YÖNTEMLERİ

a) X-ray: Böbrekte ve alt üriner sistemdeki kalifikasyonu gösterebilir (9). Ancak çocuklarda bu bulguların ortaya çıkması için gerekli zaman olmadığından tanısallık değeri çok sınırlıdır.

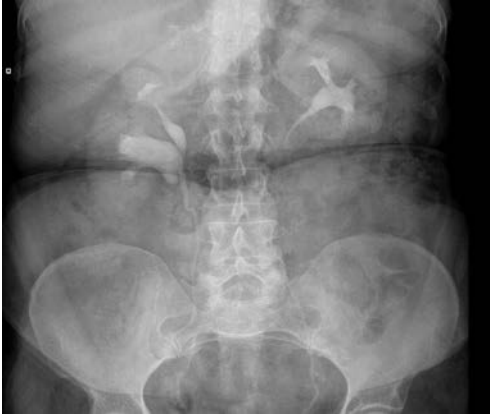b) İntravenöz piyelografi (İVP): Hastalığın erken döneminde parankim nekrozunun göstergesi olarak kaliks yapısı bozulabilir (9, 15).

Resim 1-3'de erişkin TB olgusunda İVP'de saptanan anormalliklerden örnekler sunulmuştur. İVP'de tipik bulgular şunlardır:

1. Tutulmuş ülsere kalikslerde güve yeniği manzarası
2. Bir veya daha fazla kalikte tıkanıklık
3. Fibrozis sonucu oluşan üreteral stenoza bağlı kalikslerde genişlemeler
4. Kaliksiyel apse
5. Üreterde kısılma, gerilme ve genişlemeye neden olan darlıklar
6. Otonefrektomi (18, 19)



Resim 2. Üretral kateterden çekilen retrograd sistografi ve piyelografi. Üreterler boğum boğum ve dilate görünümde. Mesane kapasitesi son derece azalmış ve yaklaşık bir ceviz büyüklüğünde (Erciyes Üniversitesi, Tıp Fakültesi Üroloji AD arşivinden)



Resim 3. Genitoüriner sistem tüberkülozlu hastanın İVP görüntüsü. Sağ böbrek kaliksiyel yapıları silinmiş, UP bileşkeden sonra ise üreter ince iniyor. Yine üst polde kaliksin boynu daralmış gibi görünüyor (Erciyes Üniversitesi, Tıp Fakültesi Üroloji AD arşivinden)

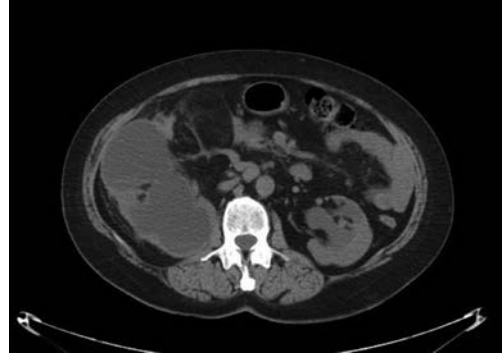
c) Ultrasonografi: Radyasyonsuz yöntem olması nedeni ile tercih sebebidir. Belirgin kaliksiyel anormallikleri ve üriner sistemdeki genişlemeleri gösterebilir (14).

d) Tomografi ve sintigrafi: Özellikle renal parankimal kitle, renal skar ve otonefrectomi ayırıcı tanısında kullanılan yöntemlerdir (15). **Resim 4**'de erişkin TB olgusunda BT'de saptanan anormalliklerden örnekler sunulmuştur.

e) Sistoskopi ve üreteroskopi: Hematüri yakınması ile başvuran hastalara hematürinin kaynağının araştırılmasında kullanılan yöntemlerdir. Özellikle tek taraflı böbrek TB'de o tarafta üreteroskopi ile kanama saptanabilir (15).

TEDAVİ

Medikal tedavi: DSÖ ve Sağlık Bakanlığı TB tedavi rehberinde, ilk iki ay 4'lü ilaç kombinasyonu (İNH+RİF+PZA+EMB) daha sonra ikili ilaç (İNH+RİF) ile 4 ay olmak üzere 6 aylık tedavi



Resim 4. Tomografi görüntüsü. Tamamen doğal yapısını kaybetmiş hidronefrotik sağ böbrek. Kaliksiyel yapılar silinmiş, parenkim ileri derecede incelmış (Erciyes Üniversitesi, Tıp Fakültesi Üroloji AD arşivinden)

önerilmektedir. Tedavide kullanılan birinci basamak ilaçlar, dozları, yan etkileri ve tedavi protokolü Tablo 6 ve 7'de gösterilmiştir (9, 15, 18, 20).

Böbrek yetmezliği olan vakalarda hastaların glomeruler filtrasyon hızına (GFH) göre doz ayarlaması yapmak gerekebilir. GFH'ye göre doz şeması Tablo 8'de gösterilmiştir (21)

Böbrek Transplant Hastalarında GUTB tedavisi: Bağışıklık sistemi normal olan çocuklardaki gibi tedaviye başlayıp (ilk iki ay dördü, daha sonra dört ay ikili ilaç kombinasyonu) tedaviye yavaş veya yetersiz yanıt veren (ikinci ayın sonunda kültür pozitifliği devam eden) olgularda tedavi süresi dokuz aya uzatılmalıdır. Rifampisin (RİF) tacrolimus metabolizmasını artırdığından ilaç kan düzeylerini düşürebilir. Bu yüzden RİF alan olgularda tacrolimus düzeyi dikkatle izlenmelidir.

Cerrahi Tedavi: Özellikle yayılım gösteren formlarda ilaç tedavisine ek olarak cerrahi yapılır. Cerrahi etkilenmiş dokunun çıkarımı (nef-

TABLO 6. Birinci basamak anti tüberküloz ilaçlar (9, 15, 18, 20)

İlaç adı	Günlük uygulama (mg/kg/gün)	Aralıklı tedavi (haftada 3 gün)	Ağırlık	Maksimum doz	Yan etkiler
İzoniazid	5	10	<50 kg	300 mg	Hepatotoksisite, ekfoliyatif dermatit, periferik nöropati
Rifampisin	10	10	>50 kg	450 mg	Hepatotoksisite, ekfoliyatif dermatit, peteşiyal döküntü (trombositopeniye bağlı), grip-benzeri tablo, vücut sıvılarının kırmızıya boyanması, hemolitik anemi, akut böbrek yetmezliği ve şok
Pirazinamid	25	35	<50 kg >50 kg	1.5 gram 2 gram	Artralji, hiperürisemi, hepatotoksisite
Etambutol	15	25		2 gram	Optik nörit, allerjik reaksiyonlar.
Streptomisin (IM)	15	15	<50 kg >50 kg	0.75 g 1 gram	Peroral (ağız çevresi) uyuşukluk, baş dönmesi (vertigo, nistagmus) ve işitme kaybı

TABLO 7. Genito-üriner tüberkülozda tedavi şeması (9, 15, 18, 20)

Başlangıç dönemi	İdame tedavi
INH, RIF, EMB(veya SM) 3 ay boyunca günlük	INH, RIF 3 ay süre ile haftada 2 veya 3 kez
INH, RIF, PRZ, EMB 2 ay boyunca günlük	INH, RIF 4 ay süre ile haftada 2 veya 3 kez

TABLO 8. Kronik böbrek yetersizliği olanlarda doz ayarlama şeması (21)

Yöntem		Glomerüler filtrasyon hızı (ml/dakika)			Diyaliz sonrası ek doz
		>50	10-50	<10	
INH	Doz	%100	%100	%100	HD: Diyaliz sonrası verilmeli
RIF	Doz	%100	%50-100	%50-100	-
PRZ	Doz	%100	%100	%50-100	-
EMB	İnterval	24	24-36	48	HD: Diyaliz sonrası verilmeli

INH: İzoniazid, RIF: Rifampisin, PRZ: Pirazinamid, EMB: Etambutol

rektomi gibi) yada rekonstruktif (enterosistoplasti gibi) cerrahi şeklindedir (9).

ÜRİNER SİSTEM KANDİDA ENFEKSİYONLARI

Kandidüri hastanede yatan hastalarda yaygın olarak bulunmaktadır. Böbreği ve mesaneyi etkileyen invaziv kandida enfeksiyonları ise oldukça nadirdir ve bağıışıklık sistemi baskılanmış çocuklarda daha yaygın görülmektedir. Özellikle *Candida albicans* ve diğer kandida türlerinden oluşmaktadır. Yaygın enfeksiyon sırasında böbreği de etkileyebilen mantar enfeksiyonları *Aspergillus*, *Mukor*, *Kriptokokus neoformans* ve *Histoplasma capsulatum*'dur (22)

Epidemiyoloji: Hastanede yatan hastalarda sık olup, yapılan bir çalışmada hastaneye yatan hastaların idrarından izole edilen en yaygın üçüncü organizmadır. Kandida türleri içerisinde de olguların yarısından fazlasından *C. albicans* sorumludur (23).

Risk faktörleri:

- Antibiyotik kullanımı (%90)
- İdrar sondası (%83)
- Diabetes mellitus
- İdrar yollarında anatomik bozukluklar
- İmmunosupresyon

Patofizyoloji

Mantarın kolay çoğaldığı organlardan biri böbreklerdir (24). Hayvan çalışmalarında fungusun endotele yapışması ve dokuya penetrasyonunun hastalığın ortaya çıkışına neden olduğu öne sürülmüştür. Diğer bir mekanizmada ise vezikoureteral reflüsü olan çocuklarda mesanede bulunan fungusun asendan yolla böbreklere ulaşarak enfeksiyona neden olabileceği öne sürülmektedir. Mesanede sürekli kalan kateterler etrafında biyofilm oluşumu açısından risk oluşturmaktadır ve kandida

türlerinin kronik kolonizasyonuna neden olabilir (25, 26).

Böbrek nakli olan bir hastada kandidüri varsa asendan enfeksiyonlar ve kandidemi için risk faktörü olduğu düşüncesinin doğru olmadığı renal transplant hastalarında yapılan bir çalışmada gösterilmiştir (27). Bu çalışmada kandidüri gelişimi için risk faktörlerinin transplant yapılmayanlar ile aynı olduğu, kandidüri hastaların ancak %5'inde kandidemi olduğu, antifungal tedavinin kandidüriyi azaltmada kateter çekilmesi kadar etkin olmadığı, ancak kandidüri hastalarının renal sağ kalımlarının antifungal tedaviden bağımsız kötü olduğu gösterilmiştir (27). Ancak transplantın erken dönemlerinde üretral kateter var iken asemptomatik kandidürinin fungus topunun ureterleri tıkanmasına veya parankimal tutuluma bağılı olabileceğinin de gösterilmiş olması, transplantın erken dönemlerinde asemptomatik hastaların tedavisi ile ilgili kanıta dayalı tedavi önerisini imkansız kılmaktadır (22).

Klinik Bulgular

Semptom ve klinik bulgular kandida ilişkili böbrek hastalığının primer kandidemi veya mesaneden asendan yolla oluştuğuna göre değişir.

Böbrek sistemik kandida enfeksiyonlarının seyri sırasında en sık tutulan organdır (28). Kandidemiye ikincil renal parankimal tutulum genellikle iki taraflı olup korteks ve medulla da çok sayıda mikro apseler ile karakterizedir (28). Hastalarda klinik olarak yan ve/veya karın ağrısı, kostovertebral açığı hassasiyeti ve batında hassasiyet görülebilir (22). Prematürelde nötrofillerin kandidayı öldürme yetenekleri az olduğundan sepsis tablosu ile ortaya çıkabilir (29). Yeni doğan bebeklerde kandida enfeksiyonu fungus topu oluşumuna, üriner sistemde tıkanıklığa ve ciddi böbrek yetmezliğine neden olabilir (29-31). Ayrıca çok nadirde olsa kandida endokardisine bağılı renal infarkt gelişebilir (22).

Böbreğin asendan yolla kandida ile enfekte olduğu durumlarda klinik tablo subakut veya kronik seyir gösterir. Hastalık daha çok renal pelvis ve medullayı etkiler. Enfeksiyon genelde tek taraflıdır. Fungus topları ve perinefrik abse gelişebilir (32, 33). Asendan enfeksiyonlar özellikle diyabet ve ürolojik anormalliği olan kişilerde görülmektedir. Ateş ve sistemik enfeksiyonun diğer belirtileri görülmez iken uzun süren kostovertebral açığı hassasiyeti olabilir (22).

Tanı

Sadece kandidüri varlığında, kontaminasyon, mesanede kandida kolonizasyonu, lokal mesane enfeksiyonu ve renal parankim etkilenmesini birbirinden ayırmak oldukça güçtür (34, 35). Maya sayısı veya piyüri varlığı kolonizasyonu enfeksiyondan ayıramaz. Nadir görülmekle birlikte PAS veya gümüş boyası ile idrarda fungus silendirlerinin görülmesi parankimal hastalığı göstermede tanı değeri oldukça yüksek bir bulgudur (36). Böbrek asendan yolla etkilendiğinden kan kültürü genelde mantar açısından negatiftir (22). Sebat eden kandidüri varlığında eğer diyabet ve/veya üriner sistemde anatomik anormallik varsa veya hasta yenidoğan ise renal ultrason veya tomografi ile böbrek tutulumu açısından değerlendirme yapılmalıdır (35, 36). Sistemik bulguları olan kandidüri hastalar yaygın kandida enfeksiyonu açısından kan kültür ve ileri radyolojik yöntemler ile değerlendirilmelidir (22).

Tedavi

Asemptomatik kandidüri: Sadece nötropenik çocuklar, düşük doğum ağırlıklı yenidoğanlar ve idrar yolu cerrahisi gerektiren hastalara antifungal tedavi başlanır (39). Renal transplantasyon tek başına tedavi endikasyonu değildir. Ürolojik manüplasyon yapılacak asemptomatik kandidürisi olan hastalara işleminden birkaç gün önce ve takiben flukonazol (3-6 mg/kg/gün)

veya amfoterisin B (0.3-0.6 mg/kg/gün) verilebilir (22, 39). Risk grubunda olmayan asemptomatik hastaların tedavi edilmesi antifungal ilaç direncine ve rekürrenslere neden olabileceğinden önerilmemektedir. Asemptomatik hastalarda kandidüriye neden olan faktörlere (mesane kateteri, ürolojik stentler ve antibiyotik) odaklanılmalıdır (22).

Semptomatik kandidüri: Kültürde üreyen kandida türlerine göre antibiyotik seçimi yapılmalıdır (35). Yaygın kandida enfeksiyonu varlığında anti-fungal tedavi başlanmalıdır. Tedavide kullanılan ilaçlar ve dozları Tablo 9'de gösterilmiştir (22). Vorikanazol idrarda yeterli yoğunluğa ulaşmadığından mesane ve böbrek enfeksiyonlarında kullanımı uygun değildir (22).

Komplikasyonlar

- Perinefrik abse
- Fungus topu oluşumu
- Renal arteritis ve anevrizma

ÜRİNER SİSTEMDE SİTOMEGALOVİRÜS ENFEKSİYONLARI

Sitomegalovirüs (CMV) enfeksiyonuna bağlı hemorajik sistit genelde siklofosamid tedavisi sonrası immun yetmezliği olan hastalarda görülür. Bağışıklık sistemi normal olanlarda nadir olarak bildirilmesine rağmen gastrointestinal, karaciğer, solunum sistemi, hematolojik ve üriner sistemde enfeksiyona yol açabilir (40). Tanı özellikle makroskopik hematürisi devam eden olgularda sistoskopi sırasında alınan biyopsi örneğinde lenfositik infiltrasyon ve immun flöresan incelemede dokuda *CMV* antijeninin pozitif olarak boyanması ile konur. Gansiklovir tedavisinin bağışıklık sistemi normal olan çocuklara verilmesi önerilmemektedir. İmmün yetmezliği olanlarda *CMV* ilişkili hemorajik sistit varlığında gansiklovir tedavisi önerilmektedir (41)

TABLO 9. Üriner sistemi tutan kandida enfeksiyonlarında tedavi yaklaşımları (22)

Hastalıklar	Tedavi		
	Birincil	İkincil	Yorumlar
Asemptomatik sistit	Hasta yüksek risk grubunda* olmadıkça veya üriner sisteme cerrahi işlem yapılmayacak ise tedavi edilmez *Yenidoğanlar *Nötropenik hastalar		<ul style="list-style-type: none"> · Predispozan faktörler elimine edilmeli · Yüksek riskli hastalar sistemik kandidiazis gibi tedavi edilmeli · Ürolojik manüplasyon yapılacak asemptomatik kandidürisi olan hastalara işlemden birkaç gün önce ve takiben flukonazol (3-6 mg/kg/gün) veya amfoterisin B (0. 3-0. 7 mg/kg/gün) verilebilir
Semptomatik sistit	Flukonazol 200 mg(3 mg/kg) oral tek doz 2 hafta	Amfoterisin B (0. 3-0. 7 mg/kg/gün) 7 gün veya fluzitosin 25 mg/kg/doz günde 4 defa 7-10 gün	<ul style="list-style-type: none"> · İkincil tedavi flukonazol direnci olan hastalara verilmeli · Flukonazol dirençli hastalara Amfoterisin B ile mesane irrigasyonu yapılabilir
Piyelonefrit	200–400 mg [3 -6 mg/kg) oral tek doz 2 hafta	Amfoterisin B (0. 3-0. 7 mg/kg/gün) 7 gün +/- fluzitosin 25 mg/kg/doz günde 4 defa 7-10 gün Fluzitosin tek başına 2 hafta	<ul style="list-style-type: none"> · Hastalar sistemik kandida enfeksiyonu gibi değerlendirilmelidir
Fungus topu	Cerrahi olarak fungus topunun çıkarılması 200–400 mg [3 -6 mg/kg) oral tek doz 2 hafta Amfoterisin B (0. 3-0. 7 mg/kg/gün) 7 gün +/- fluzitosin 25 mg/kg/doz günde 4 defa 7-10 gün		<ul style="list-style-type: none"> · Sistemik tedaviye ek olarak bölgenin lokal olarak Amfoterisin B ile yıkanması

NEİSSERIA VE KLAMİDYA ENFEKSİYONLARI

Puberte başlamadan önce veya yeni doğan dışında görülen ürogenital gonore enfeksiyonlarında cinsel istismar mutlaka düşünülmelidir. Bu hastalarda cinsel yolla bulaşan hastalıklar istismarın tek bulgusu olabilir (42, 43). Cinsel istismara uğramış çocukların %3-20'sinde gonore saptanmıştır (44, 45). Klinik olarak vulvovaginit semptomları ve bulguları saptanabilir. Pelvik inflamatuvar hastalık tablosuna neden olabilir (43). İstismar kararı vermeden önce

N. gonore'nin kültür ile laboratuvarında doğrulanması gereklidir. Kültür için kullanılacak besiyerleri Thayer–Martin veya çikolatalı kanlı agardır. Pozitif kültür sonuçları direk floresan antikor veya enzim substrat testlerinden biri ile doğrulanmalıdır. Doğrulaması yapılan ve pozitif olan sonuçlar mutlaka adli kurumlarla paylaşılmalıdır ve diğer cinsel yolla bulaşan hastalıklar (sifiliz, hepatit B, klamidyaya ve HIV) açısından değerlendirilmelidir (43).

Ürogenital *Chlamidya Trochomatis* enfeksiyonu da gonore gibi cinsel yol ile bulaşan hastalıklardandır. Dizüri, mesane disfonksiyonu

semptomları en sık yakınmalardır. Pre-pubertal kız çocuklarında vajinal akıntı veya kanama ile de ortaya çıkabilir (46-48). Yapılan bir çalışmada 5–12 yaşlarında izole non-glomerüler mikroskobik hematüri ile izlenen kız çocuklarının %22'sinde klamidya ilişkili ürogenital sistem enfeksiyonu saptanmıştır (48). Klamidya enfeksiyonunda mikrohematürinin nedeni tam olarak bilinmemektedir.

Komplikasyonsuz gonorede oral tedavide siprofloksasin, ofloksasin, sefiksim, levofloksasin parenteral tedavide seftriakson seçkin antibiyotiklerdir. Beta laktam allerjisi olanlarda siprofloksasin kullanılabilir. Gonore olgularının en az yarısına non-gonokoksik üretrit etkenleri de eşlik edebileceğinden tedaviye doksisisiklin (7 gün) veya azitromisin (tek doz) eklenmelidir. Klamidya enfeksiyonunda tedavi olarak doksisisiklin veya eritromisin (21 gün) kullanılabilir (49).

Sonuç olarak üriner sistem enfeksiyonları sık görülen bakteriyel nedenlerin dışında virüsler, mantarlar ve tüberküloza bağlı ortaya çıkabilir. Ayrıca yaşın ilerlemesi ile beraber cinsel yolla bulaşan hastalıklar da üriner sistem enfeksiyonuna yol açabilir. Bu yüzden hastaların öykülerinin iyi alınması, fizik muayenede spesifik bulgulara dikkat edilmesi ve uygun laboratuvar testleri ile spesifik enfeksiyonun erken belirlenmesi uzun dönem sekellerin önlenmesi açısından önemlidir.

KAYNAKLAR

1. UptoDate 2014. Urinary tract infections in children: Epidemiology and risk factors
2. Shaikh N, Craig JC, Rovers MM, et al. Identification of children and adolescents at risk for renal scarring after a first urinary tract infection: a meta-analysis with individual patient data. *JAMA Pediatr.* 2014; 168: 893-900.
3. Chon C, Lai F, Shortliffe LM. Pediatric urinary tract infections. *Pediatr Clin N Am.* 2001;48:1441-59.
4. Treatment of Tuberculosis: Guidelines for National Programs, 3rded. WHO, Geneva, 2003 (<http://www.who.int/docstore/gtb/publications/ttgnp/pdf/2003.313.pdf>).
5. Warren D, Johnson JR, Johnson CW, Franklin C. Lowe: *Genitourinary Tuberculosis* Campbell's Urology. 8th ed. Saunders; 2002.
6. Chuang FR, Lee CH, Wang IK, Chen JB, Wu MS. Extrapulmonary tuberculosis in chronic hemodialysis patients. *Ren Fail.* 2003; 25: 739-46.
7. Ferrie BG, Rundle JS. Genitourinary tuberculosis in patients under twenty-five years of age. *Urology* 1985; 25:576-8.
8. Queipo JA, Broseta E, Santos M, Sanchez-Plumed J, Budia A, Jimenez-Cruz F. Mycobacterial infection in a series of 1261 renal transplant recipients. *Clin Microbiol Infect.* 2003; 9: 518-25.
9. Cek M, Lenk S, Naber KG, Bishop MC, et al. Members of the Urinary Tract Infection (UTI) Working Group of the European Association of Urology (EAU) Guidelines Office EAU guidelines for the management of genitourinary tuberculosis. *Eur Urol.* 2005; 48: 353-62.
10. Daher EDF, da Silva GDB, Barros EJG. Review: Renal Tuberculosis in the Modern Era. *Am J Trop Med Hyg.* 2013; 88: 54-64.
11. Kulchavenya E. Urogenital tuberculosis: definition and classification. *Ther Adv Infect Dis.* 2014; 2: 117-22.
12. Borthwick WM. Genito-urinary tuberculosis. *Tubercle.* 1956; 37:120-36.
13. Gow JG, Barbosa S. Genitourinary tuberculosis. A study of 1117 cases over a period of 34 years. *Br J Urol.* 1984; 56: 449-55.
14. Abbara A, Davidson R. N. Etiology and management of genitourinary tuberculosis. *Nat Rev Urol.* 2011; 8: 678-88.
15. Lenk S, Schroeder J. Genitourinary tuberculosis. *Curr Opin Urol.* 2001;11:93-8.
16. Popkova GG, Aksenova VA. Clinical and epidemiological characteristics of renal tuberculosis in children and adolescents. *Probl Tuberk.* 2003; 1: 39-42.
17. <http://www.biruni.com.tr/PDF/tuberkuloz.pdf>
18. Başal Ş, Alp BF. Genitoüriner Sistem Tüberkülozu. In: Çiftçi F, Deniz Ö, Bozkanat E, Saygı A (eds) *Tüberkülozda Özel Durumlar*, TÜSAD Eğitim Kitapları Serisi, İstanbul, 2012, pp 145-59.
19. Wang LJ, Wu CF, Wong YC, Chuang CK, Chu SH, Chen CJ. Imaging findings of urinary tuberculosis on excretory urography and computerized tomography. *J Urol.* 2003;169:524-8.
20. www.toraks.org.tr/halk/pdfs/cocuk-ve-tuberkuloz-verem.pdf
21. [www.tsn.org.tr/. . ./BobrekYetmezligindellacDuzuDuzenlemeRehberi\(1\)](http://www.tsn.org.tr/. . ./BobrekYetmezligindellacDuzuDuzenlemeRehberi(1))
22. Cox GM, Kauffman CA. Candida infections of the bladder and kidneys. Uptodate 2015.
23. Kauffman CA, Vazquez JA, Sobel JD, et al. Prospective multicenter surveillance study of funguria in hospitalized patients. The National Institute for Allergy

- and Infectious Diseases (NIAID) Mycoses Study Group. *Clin Infect Dis*. 2000; 30:14-8.
24. Fisher JF, Sobel JD, Kauffman CA, Newman CA. Candida urinary tract infection: pathogenesis. *Clin Infect Dis*. 2011; 52: 457-66
 25. Achkar JM, Fries BC. Candida infections of the genitourinary tract. *Clin Microbiol Rev*. 2010; 23: 253-73.
 26. Negri M, Silva S, Henriques M, Azeredo J, Svidzinski T, Oliveira R. Candida tropicalis biofilms: artificial urine, urinary catheters and flow model. *Med Mycol* 2011; 49: 739-47.
 27. Safdar N, Slattery WR, Knasinski V, et al. Predictors and outcomes of candiduria in renal transplant recipients. *Clin Infect Dis*. 2005; 40: 1413-21.
 28. Lehner T. Systemic Candidiasis and Renal Involvement. *Lancet*. 1964; 1:1414-6.
 29. Hitchcock RJ, Pallett A, Hall MA, Malone PS. Urinary tract candidiasis in neonates and infants. *Br J Urol*. 1995; 76: 252-6.
 30. Phillips JR, Karłowicz MG. Prevalence of Candida species in hospital-acquired urinary tract infections in a neonatal intensive care unit. *Pediatr Infect Dis J* 1997; 16:190-4.
 31. Vázquez-Tsuji O, Campos-Rivera T, Ahumada-Mendoza H, Rondán-Zárata A, Martínez-Barbabosa I. Renal ultrasonography and detection of pseudomycelium in urine as means of diagnosis of renal fungus balls in neonates. *Mycopathologia*. 2005; 159: 331-7.
 32. Johnson JR, Ireton RC, Lipsky BA. Emphysematous pyelonephritis caused by Candida albicans. *J Urol*. 1986; 136:80-2.
 33. Hildebrand TS, Nibbe L, Frei U, Schindler R. Bilateral emphysematous pyelonephritis caused by Candida infection. *Am J Kidney Dis* 1999; 33:E10.
 34. Kauffman CA, Fisher JF, Sobel JD, Newman CA. Candida urinary tract infections--diagnosis. *Clin Infect Dis*. 2011; 52:S457-66.
 35. Kauffman CA. Diagnosis and management of fungal urinary tract infection. *Infect Dis Clin North Am*. 2014; 28:61-74.
 36. Argyle C, Schumann GB, Genack L, Gregory M. Identification of fungal casts in a patient with renal candidiasis. *Hum Pathol*. 1984; 15:480-81.
 37. Sadegi BJ, Patel BK, Wilbur AC, Khosla A, Shamim E. Primary renal candidiasis: importance of imaging and clinical history in diagnosis and management. *J Ultrasound Med*. 2009; 28: 507-14.
 38. Erden A, Fitoz S, Karagülle T, Tükel S, Akyar S. Radiological findings in the diagnosis of genitourinary candidiasis. *Pediatr Radiol* 2000; 30: 875-7.
 39. Pappas PG, Kauffman CA, Andes D, et al. Infectious Diseases Society of America. Clinical practice guidelines for the management of candidiasis: 2009 update by the Infectious Diseases Society of America. *Clin Infect Dis*. 2009; 48: 503-35.
 40. Riachy E, Krauel L, Rich BS, et al. Risk factors and predictors of severity score and complications in pediatric hemorrhagic cystitis. *J Urol*. 2014; 191: 186-92.
 41. Taktak A, Acar B, Gür G, et al. Cytomegalovirus-related hemorrhagic cystitis in an immunocompetent child. *Ren Fail*. 2014; 36: 1148-50.
 42. Gonore Centers for Disease Control and Prevention. 1993 Sexually transmitted diseases treatment guidelines. *MMWR*. 1993; 42: 99.
 43. Committee on Child Abuse and Neglect Gonorrhea in Prepubertal Children. *Pediatrics*. 1998; 101; 13.
 44. Ingram DL. Neisseria gonorrhea in children. *Pediatr Ann*. 1994; 20: 341-5.
 45. Siegel RM, Schubert CJ, Myers PA, Shapiro RA. The prevalence of sexually transmitted diseases in children and adolescents evaluated for sexual abuse in Cincinnati: rationale for limited STD testing in prepubertal girls. *Pediatrics*. 1995; 96: 1090-4.
 46. Rettig PJ, Nelson JD. Genital tract infection with Chlamydia trachomatis in prepubertal children. *J Pediatr*. 1982; 99:206-10.
 47. Bump RC. Chlamydia trachomatis as a cause of prepubertal vaginitis. *Obstet Gynecol*. 1985; 65:384-8.
 48. Meglic A, Cavic M, Hren-Vencekj H, Trsinar B, Ravnik M, Kenda R. Chlamydial infection of the urinary tract in children and adolescents with hematuria *Pediatr Nephrol*. 2000; 15: 132-3.
 49. Tabak F. Cinsel Yolla Bulaşan Hastalıklar. Akılcı Antibiyotik Kullanımı ve Erişkinde Toplumdan Edinilmiş Enfeksiyonlar Sempozyum Dizisi No: 31 • Kasım 2002; s. 233-242. İ. Ü. Cerrahpaşa Tıp Fakültesi Sürekli Tıp Eğitimi Etkinlikleri.

Çocuk Ürolojisi Ameliyatlarında Antibiyotik Profilaksisi

6

Muhammet Köşker

Cerrahi alan enfeksiyonları (CAE) başarılı geçen zor bir ameliyatın en can sıkıcı noktası olup yapılan cerrahinin başarısızlıkla sonuçlanmasına neden olabilir. Ayrıca cerrahi kliniklerinde en önemli mortalite ve morbidite nedenidir. Hastaların hastanede yatış süresini ve maliyeti artırmakla beraber, tekrarlayan ameliyatlara neden olabilmektedir. Üroloji vakalarında CAE ile ilgili erişkin hastalarda yapılmış birçok çalışma olmasına rağmen çocuklarda yapılmış çalışma çok azdır. Bu nedenle elimizdeki bilgiler daha çok erişkin üroloji ve çocuk cerrahisi olgularından yapılmış çalışmalardan derlendi.

Cerrahi profilakside; ameliyat bölgesinde dokularda bakteri yükünü azaltarak CAE'yi engellemek, mortalite ve morbiditeyi azaltmak, hastanın yatış süresini ve hastane maliyetini azaltmak, ilaca bağlı yan etki oluşturmamak, hasta ve hasta florasını bozmamak amaçlanır (1).

Cerrahi sırasında steril koşullara ne kadar dikkat edilse de derinin insizyonu ile beraber bu dokular kontamine olur. Bu kontaminasyon o bölgede CAE gelişimine neden olur. Cerrahi profilaksi (CP), bu enfeksiyonların gelişmesini engellemek amacıyla operasyondan önce an-

timikrobiyal ilaç uygulanmasıdır. Cerrahi antibiyotik profilaksisinde doğru antibiyotik doğru zamanda verildiğinde, insizyon esnasında kan antibiyotik düzeyi pik yapmış olur ve dokuların kontaminasyonu ile gelişecek olan CAE engellenmiş olur (2, 3).

Cerrahi alan enfeksiyonu gelişimini kolaylaştıran hastaya ve çevreye ait koşullar Tablo 1 de gösterilmektedir (1, 4, 5, 6). Ürolojik operasyonlarda CAE riskini artıran en sık nedenler ise; operasyon öncesi ürogenital enfeksiyon varlığı, kalıcı kateter takılması ve operasyon öncesi uzun hastane yatış öyküsüdür (5). Ayrıca hastanın operasyon sırasında enfeksiyon gelişimini kolaylaştıracak ek hastalıkları ASA (American Society of Anesthesiology) skorlaması ile belirlenir (Tablo 2) (1, 6).

Cerrahi alanı kontamine edebilecek bakterilerin iki ayrı kaynağı olabilir: İlki; hastanın kendisinden (endojen) kaynaklanan bakterilerdir: cilt, safra ve kolon gibi. İkinci kaynak ise eksojen, steril olmayan aletler, hekimin eli, öksürme sonucu damlacık enfeksiyonu gibi etkenlerdir. Ama cerrahi alan enfeksiyonlarının çoğu, endojen mikroflora ile oluşmaktadır (6).

TABLO 1. Cerrahi alan enfeksiyonu risk faktörleri

Hastaya ait risk faktörleri	Yenidoğan- ileri yaş
	Malnütrisyon
	Obezite
	Sigara içmek
	Ameliyat alanı dışında enfeksiyon varlığı
	Bakteri kolonizasyonu (nazal Stafilokok)
	İmmün yetmezlik
	İmmünsüpresif kullanımı (steroid vb.)
	Diyabet
	Anatomik anormallikler
	Üriner taş varlığı
Çevreye ait risk faktörleri	Cerrahi el yıkama
	Yetersiz cilt temizliği- traş
	Uzamış cerrahi süre
	Ameliyathanenin havalandırma yetersizliği
	Aletlerin yetersiz sterilizasyonu
	Eksik veya yanlış profilaksi
	Cerrahi bölgede yabancı cisim unutulması
	Cerrahi dren
	Cerrahi deneyim
	Hemostaz, kötü kapatma, doku travması

Ameliyat alanında enfeksiyon ortaya çıkma riski, cerrahi alanın bakterilerle kontamine olmasının artışıyla doğru orantılıdır. Buna göre de yaralar "temiz", "temiz-kontamine", "kontamine" ve "kirli yaralar" olmak üzere dört gruba ayrılabilir (4, 6, 7).

Temiz yara; Solunum, sindirim ve genitoüriner sisteme girilmemiş, cerrahi komplikasyonu olmayan elektif ameliyatlardır. Enfeksiyon riski %2 civarında olup etkenler *stafilokok* veya *streptokok* olabilir. Özel ameliyatlar (Santral sinir sistemi, ortopedik protez operasyonları ve

TABLO 2. ASA risk skorlaması

ASA skoru	Fiziki durum
1	Normal sağlıklı
2	Hafif seyirli sistemik hastalık varlığı
3	Günlük aktivitelerini kısıtlayan ağır sistemik hastalık
4	Günlük aktivitelerini kısıtlayan hayatı tehdit eden ağır sistemik hastalık
5	Cerrahi yapılsa da yapılmasa da 24 saatten uzun yaşaması beklenmeyen hasta
6	Beyin ölümü olan hasta, organ vericisi

yenidoğanın vücut boşluğu eksplorasyonu) dışında CP verilmez.

Temiz kontamine yara; Solunum, sindirim ve genitoüriner sisteme girilmiş ama önemli kontaminasyon yoktur, cerrahide minör hata olabilir. Enfeksiyon riski %3-15 civarındadır. Genitoüriner sistem, baş, boyun, gastrodüodenal cerrahiler bu sınıfta yer alır.

Kontamine yara; Gastrointestinal ya da enfekte genitoüriner kanaldan kontaminasyon varlığı, sterilizasyon koşullarında aksaklık olduğunda, dört saat içinde müdahale edilmiş açık-taze-travmatik yaralar. Enfeksiyon riski %15-16 civarındadır.

Kirli- Enfekte yara; Belirgin inflamasyonu olan, gaita bulaşı olmuş, içinde yabancı cisim olan, dört saatten sonra müdahale edilen kirli yaralardır. Pürülan akıntı mevcuttur. Enfeksiyon riski %28-40 civarındadır.

Cerrahi alanda enfeksiyon gelişme riski %5 üzerinde ise CP verilmelidir (8). CP süresinin 24 saati geçmemesi önerilir ve cerrahi operasyonların çoğunda tek doz antibiyotik yeterlidir. Bazı temiz yaralar (protez uygulanan, santral sinir sistemi, vb.) ve temiz kontamine yaralar-

TABLO 3. Cerrahi operasyon ve profilaksi kullanımı (6, 7, 10, 11)

Üretral kateterizasyon, dilatasyon	Profilaksi önerilmez	
Ürodinami	Profilaksi önerilmez	
Sistoskopi, Üreteroskopi	Profilaksi önerilmez	İdrar enfekte ise veya üst üriner sisteme girilecekse sefazolin verilir
Sünnet	Profilaksi önerilmez	
Hidrosetel-herni onarımı	Profilaksi önerilmez	
Radikal Nefrektomi	Sefazolin 20-30mg/kg IV	
Hipospadias	Sefazolin 20-30mg/kg IV	
Lithotripsi	Sefazolin 20-30mg/kg IV	
Peruktan nefrolitotomi	Sefazolin 20-30mg/kg IV	
Endoskopik üreter taş çıkarması, kırılması	Sefazolin 20-30mg/kg IV	Kateter varlığında tedavi verilir.
Pyeloplasti	Sefazolin 20-30mg/kg IV	
Veziköüreteral reflü operasyonu	Sefazolin 20-30mg/kg IV	
Üriner sisteme girilen cerrahi	Sefazolin 20-30mg/kg IV	
Prostat rezeksiyonu	İdrar kültürü negatif, düşük riskli işlemlerde profilaksi önerilmez	Yüksek riskli hastalarda Sefazolin 20-30 mg/kg IV. Kateter süresince tedavi verilir.
Transrektal prostat biyopsisi	Operasyondan 12 saat önce ve sonra 2 doz Oral florokinolonlar veya TMP-SMZ	
Barsak segmenti kullanılan operasyonlar	Sefazolin + metranidazol veya klindamisin+gentamisin	

da CP verilirken, kontamine yaralarda duruma göre profilaksi veya tedavi, kirli yaralarda tedavi verilmelidir (1). Uzun süren ürogenital kateterizasyon gereksiniminde profilaksi yerine tedavi verilmesi gerekebilir (9).

Cerrahi profilaksidede dikkat etmemiz gereken 10 temel kural vardır (6, 8, 9)

1. Profilaksi ve tedavi farklı uygulamalardır.
2. Cerrahi öncesi yaralar enfeksiyon riskine göre dörde ayrılır.
3. Temiz yaralarda özel durumlar dışında CP gerek yoktur.
4. Kullanılacak antibiyotik bakterisidal olmalıdır.
5. Kullanılacak antibiyotik; toksik olmamalı, yan etkileri tolere edilebilir olmalıdır.
6. Kullanılacak antibiyotik; tek doz kullanılmadır (uzamış ameliyat veya fazla kan kaybı, vb. ek doz gerekebilir),
7. Kullanılacak antibiyotik; cerrahiye göre beklenen bakteri etkenlerini kapsayan en dar spektrumlu olmalıdır, (distal ileum, kolon, apendiks gibi yerlerde anti-anaerobik antibiyotik eklenmeli)
8. Kullanılacak antibiyotik; insizyon sırasında kanda ve dokularda bakterisidal konsantrasyonuna ulaşmalı (genellikle; oral ilaçlar operasyondan 1 saat önce, intravenöz ilaçlar 30 dk önce)

9. Kullanılacak antibiyotik; yarılanma ömrü operasyon süresine yetmeli, uzamış ameliyatlarda ek doz verilmelidir
10. Geniş spektrumlu antibiyotikler CP kullanılmamalıdır.
11. Kolorektal cerrahide ek olarak operasyondan 16 saat önce oral CP verilmelidir.

Bu koşulları sağlayan CP'de en sık kullanılan antibiyotik sefazolin dir. Beta-laktam allerjisi olanlarda Gr+ için klindamisin önerilir. Gr- bakteriler için aminoglikozid veya kinolonlar, anaerobikler için metranidazol veya klindamisin kullanılabilir.

Cerrahi profilakside en sık yapılan yanlışlar şöylece sıralanabilir (6);

1. Beklenen mikroorganizmalara etkili olmayan (yanlış) antibiyotiğin seçilmesi,
2. Geniş spektrumlu, pahalı antibiyotik seçimi,
3. Antibiyotiğin doğru zamanda verilmemesi (genellikle geç),
4. Antibiyotiğin tek dozdan, ya da 24 saatten daha uzun bir süre verilmesi,
5. Profilaksiye oral antibiyotikle devam edilmesi.

Hiçbir antimikrobiyal cerrahi profilaksi; iyi bir cerrahi tekniğin, asepsi ve antisepsi kurallarına uyumun önüne geçemez ve bu kuralları ihmalinden doğacak sonuçları engellemez.

KAYNAKLAR

1. İstanbul Üniversitesi Cerrahpaşa Tıp Fakültesi Cerrahi Antimikrobik Profilaksi Rehberi, 2012.
2. Del Rio G, Dalet F, Chechile G. Antimicrobial prophylaxis in urologic surgery: Does it give some benefit? *Eur Urol* 1993;24:305-12.
3. Wolf JS Jr, Bennet CJ, Dmochowski RR, Hollenbeck BK, Pearle MS, et al. Best Practice Policy Statement on Urologic Surgery Antimicrobial Prophylaxis. *J Urology* 2008;179:1379-90.
4. Mangram AJ, Horan TC, Pearson ML, Silver LC, Jarvis WR. Guideline for prevention of surgical site infection, Hospital Infection Control Practices Advisory Committee. *Infect Control Hosp Epidemiol*. 1999;20:250-78
5. Koepke M, Cerone J, Bologna R. Application and comparison of the AUA and EAU current recommendations for antibiotic prophylaxis in the urologic patient undergoing office procedures. *Future Medicine, Therapy* 2009;6:145-9.
6. Kalafat H. Perioperatif Antibiyotik profilaksisi, İ. Ü. Cerrahpaşa Tıp Fakültesi Sürekli Eğitim Sempozyum Dizisi No: 60 Ocak 2008 S: 193-206.
7. Köylüoğlu G. Çocuk cerrahisinde cerrahi profilaksi C. Ü. Tıp Fakültesi Dergisi 2002, 24:101-5
8. www. seah. gov. tr/klinikler/images/antibiyotik.htm
9. AUA Guidelines for Urologic Surgery Antimicrobial Prophylaxis 2010.
10. Wein: Campbell-Walsh Urology, 9th ed. 2007, Saunders Section IV, Chapter 8
11. Yalçınkaya S, Eroğlu M, Ürolojik Cerrahide Antibiyotik Profilaksisi Türk Üroloji Seminerleri 2010; 1: 237-42.

KISIM 2

ÜRİNER SİSTEM ANOMALİLERİ

Antenatal Hidronefroz

7

Orhan Ziylan

Gebelik takibinde ultrasonun rutin kullanıma girmesi ve giderek daha yaygın uygulanması fetüse ait anomalilerin doğum öncesi saptanabilmesi olanağını sağlamıştır. Pelvis renalis dilatasyonu için kullanılan hidronefroz tanımı genel anlamda üst üriner sistem dilatasyonunu ifade etmek için kullanılır.

Fetüste hidronefrozun gebeliklerin %1-5'inde saptandığı bildirilmektedir (1, 2). Ülkemizde yılda yaklaşık 1, 5 milyon doğum olduğu düşünülürse her yıl 15 000 ile 75 000 gebelikte hidronefroz görülme olasılığı vardır.

Hidronefroz başlı başına bir patoloji değil uyarıcı bir bulgudur. Çoğu hidronefroz doğum sonrasında gerilemekte ve klinik anlam taşımayan önemsiz veya geçici hidronefroz olarak nitelendirilmektedir. Bununla birlikte üriner sisteme ciddi etkileri olabilecek ve renal fonksiyon kaybına yol açabilecek üreteropelvik bileşke obstrüksiyonu, veziköüreteral reflü, obstrüktif megaüreter, renal fonksiyonların bütünüyle bozulmasına yol açacak posterior üretral valv gibi infravezikal obstrüksiyon tabloları da antenatal dönemde saptanan hidronefroz veya üriner sistem dilatasyonu ile gün yüzüne çıkmaktadır.

Antenatal tanı üriner sistem patolojilerinin üriner enfeksiyon, renal fonksiyon kaybı, taş gibi komplikasyonlarının henüz ortaya çıkmadığı dönemde saptanmasını sağlayarak erken tedavi ve girişim olanağı tanır. Böylece üriner sisteme ait konjenital anomalilerin önemli bölümünde morbiditenin önlenmesine olanak tanımaktadır.

Fetal yaşamda üriner sistem gelişimi anatomi ve fizyolojisi

Üreter tomurcuğu ve metanefrik blastem 5. hafta civarında birleşir ve böbrekler oluşmaya başlar. Böbreğin oluşumu ve lomber bölgeye migrasyonu 6-10 haftalar arasında gerçekleşir. Böbrekler fetal yaşamın 12-13. Haftalarında ultrason ile net olarak görüntülenebilirler. Bu dönemde 10 mm olan böbreğin uzun boyutu 40. haftada 27 mm. ye ulaşır. Yeni nefronların oluşumu 36'ncı haftaya kadar sürer. Bu dönemde nefrojenizasyon sonlanır ve oluşan nefronlar hayat boyu sabit kalır. İdrar yapımı 10 hafta civarında başlar. İdrar çıkışı 20. haftada 5 ml/saat, 40. Haftada ise 50 ml/saattir. Yirminci haftada böbreklerin iç yapısı ayrıntılı olarak değerlendirilebilir (3).

Üreter tomurcuğunun belirmeye başladığı sırada kloaka ürorektal duvarla bölünerek ürogenital sistem ve intestinal sistem birbirinden ayrılır. Anteriyorda oluşan ürogenital sinüs ana olarak mesaneyi oluşturur. Mesane 10-14'üncü haftalarda görüntülenmeye başlar. Son trimestre girildiğinde 10 ml olan mesane hacmi, doğum sırasında 50 ml'ye ulaşır(3).

Prenatal tanıda önemli bulgulardan birisi de amnios sıvısı miktarıdır. Amnios sıvısı 16'nci haftadan itibaren önemli ölçüde fetal idrardan oluşmaktadır. Yirminci haftada 380 ml olan amnios sıvısı gebelik sonunda 800 ml civarındadır. Amniotik sıvı indeksi(ASİ) dört kadranda ölçülen amnios cep derinliklerinin toplamıdır. Amnios ceplerinden hiçbirinin 2 cm'den derin olmaması, 32-36 hafta arasında toplam amnios sıvısının 500 ml'den az olması veya ASİ'nin 5'in altında olması oligohidramnios olarak tanımlanır. Antenatal üriner sistem anomalileri ile birlikte oligohidramnios görülmesi renal fonksiyonlar açısından kötü prognoza işaret eder. Amnios sıvısının fetal pulmoner gelişimdeki rolü de prognoz açısından son derecede önemlidir (3).

Antenatal hidronefrozun tanımlanması

Üst üriner sistem dilatasyonu hidrasyon durumu, mesane doluluğu ve yaşla değişiklik gösterir (4, 5). Bu değişiklikler hem antenatal hem de postnatal dönem için geçerlidir. Antenatal hidronefroz annenin hidrasyon durumundan etkilenir (6).

Dilatasyonun tanımlanması prognoz açısından da önemlidir. Her hidronefrozla birlikte obstrüksiyon yoktur. Hidronefroz obstrüksiyon olasılığı açısından uyarıcı bir bulgudur; dolayısı ile renal fonksiyon kaybı riskinin olabileceğine işaret eder. Hidronefroz derecesinin yüksekliği obstrüksiyon olasılığı ile paraleldir(7).

Obstrüksiyon tek taraflı olduğunda aynı tarafta renal fonksiyon kaybına yol açabileceği

gibi infravezikal obstrüksiyonda veya iki taraflı üst üriner sistem obstrüksiyonunda olduğu gibi toplam renal fonksiyon kaybına yol açma riski de oluşur.

Obstrüksiyon dışında antenatal hidronefroz nedeninin postnatal dönemde vezikoüreteral reflü olarak ortaya çıkması halinde de renal fonksiyonların tehdit altında olma olasılığı bulunmaktadır.

Daha nadir görülen toplayıcı sistem duplikasyonu, üreterosel, ektopik üreter gibi patolojilerde de parankim hasarının gelişmesi söz konusudur.

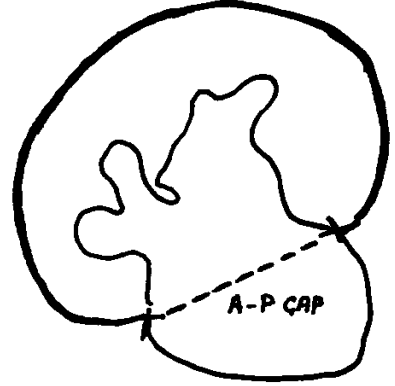
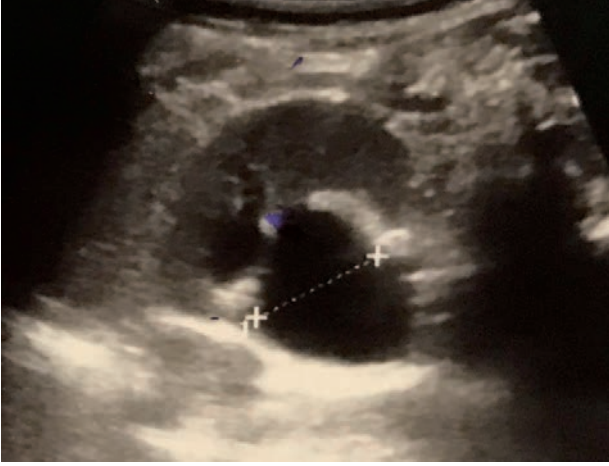
Bununla birlikte antenatal hidronefrozun her zaman renal fonksiyon kaybına yol açacak bir patolojiye ikincil olmadığı, zamanla spontan olarak kaybolabileceği önemsiz veya geçici hidronefroz olarak tanımlanan bir durum olabileceği de bilinmektedir. Böyle bir durumda antenatal dönemde saptanan hangi üriner sistem dilatasyonunun masum hangisinin potansiyel tehlike oluşturduğunun tanımlanmasına ihtiyaç doğmaktadır.

Antenatal dönemde saptanan dilatasyon derecesinin ve gebelik süresince dilatasyonun artıp azalmasının prognoz açısından anlamlı olduğu çalışmalarda ortaya çıkmaktadır. Bu gelişmeyi ölçebilmek için kullanılan dereceleme sistemleri veya ölçüm kriterleri bulunmaktadır.

Günümüzde yaygın olarak kullanılan 3 derecelendirme sistemi bulunmaktadır. Bunlar pelvis renalis ön arka çapının ölçülmesi, Society of Fetal Urology (SFU, fetal üroloji topluluğu) sınıflaması ve son olarak tanımlanan urinary tract dilation (UTD) derecelendirme sistemleridir.

Pelvis renalis ön-arka çapının ölçülmesi

Pelvis renalis ön-arka çapı, ultrason ile böbreğin aksiyel (transvers) planda alınan kesitlerinde hilusda parankimin sonlandığı noktalar



Şekil 1. Pelvis renalis ön arka çapının ölçülmesi.

arasındaki en geniş uzaklığın ölçülmesi ile elde edilir(8) (Şekil 1). Fetüste ise aksiyel planda intrarenal en geniş pelvis çapıdır.

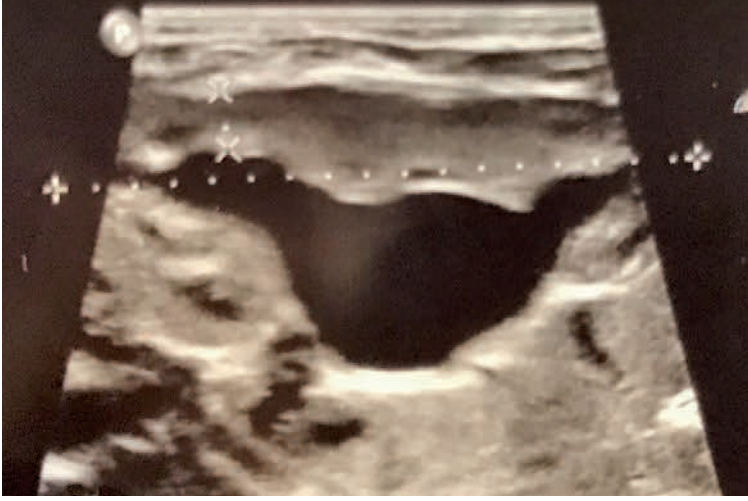Ön arka çap ölçümünün üstünlüğü objektif sayısal değer vermesidir. Bununla birlikte kaliks dilatasyonunu tanımlamıyor olması zayıf taraftır. Ayrıca parankim ekojenitesi ve kalınlığı hakkında bilgi vermemesi de dezavantajdır. Ön arka çap ölçümü çocuğun hidrasyon durumu ve mesane doluluğu ile değişebilir. Yine intrauterin ölçümde annenin hidrasyon durumu ön arka çapı değiştirebilir. Pelvis renalis ön arka çap ölçümü üst üriner sistem dilatasyonunun takip edilmesinde objektif bir ölçüm yapılabilmesine rağmen parankim ve kaliks değerlendirilmesindeki eksiklik nedeniyle hidronefrozun tüm özelliklerini tanımlamada yeterli değildir (9).

Çocuk yaş grubunda pelvis renalis çapının normal değerleri 1 yaşında 3 mm, 18 yaşında 6 mm olarak verilmektedir. MR ile yapılan ölçümlerde beş yaşın altındaki çocukların %99'unda ön arka çap 10mm'nin altında bulunmuştur(9)

SFU derecelendirme sistemi

Beş dereceden oluşan SFU derecelendirmesinde pelvis renalis genişlemesi, kalikslerin dilatasyonu, parankim incelmesinin olup olmadığı değerlendirmeye alınır(10). Grade 0'da renal sinüste genişleme yoktur. Grade 1'de renal sinüste minimal genişleme vardır. Grade 2'de pelvis dilatasyonu belirgindir, major kalikslerde dilatasyon vardır. Grade 3'de grade 2'deki bulguların üzerine minör kaliksler dilatedir, fakat renal parankim korunmuştur. Grade 4'de ise grade 3'deki bulgulara ek olarak parankimde incelmeye vardır (http://www.uab.edu/images/peduro/SFU/sfu_grading_on_web/sfu_grading_on_web.htm).

Objektif ölçüm kriterlerinin olmaması bu sistemin zayıf tarafıdır. Aynı olguda farklı kişilerce yapılan incelemede hesaplanan SFU gradelerinin paralelliği düşüktür(11). Ayrıca segmental kaliektazi varlığı veya bölgesel parankim incelmesinin olması durumunda değerlendirme zorluğu bulunmaktadır.



Şekil 2. Santral kaliks dilatasyonu.

Üriner sistem dilatasyonu (UTD) sınıflaması

UTD sınıflaması 2014 yılında pediatrik üroloji, radyoloji, nefroloji, perinatoloji disiplinlerinden uzmanların bir araya gelerek, prenatal dönemde ve postnatal dönemde aynı kriterleri gözeterek uygulanabilecek, üriner sistem dilatasyonunun değerlendirilebileceği bir sınıflama sistemi üzerinde görüş birliğine varması ile ortaya çıkarılmıştır(9).

UTD sistemi pelvis renalis ön arka çap ölçümü ve SFU sınıflamasını bir araya getirerek bir iki eklemeye kapsamlı bir değerlendirme sunmaktadır. Hem prenatal, hem postnatal risk sınıflamasını da içeren bu sınıflama sistemi, pelvis renalis ön arka çap ölçümü, kaliks dilatasyonu, parankim kalınlığı ile ekojenitesi, üreter dilatasyonu, mesane özellikleri ve prenatal dönem içim amnios sıvısı miktarını bir araya getirmektedir. Santral kaliks dilatasyonu major kalikslerin, periferik kaliks dilatasyonu ise minör kalikslerin dilate olduğu durumlar için kullanılmaktadır. (Şekil 2, Şekil 3) Parankim yapısı ekojenite ve parankim kalınlığının

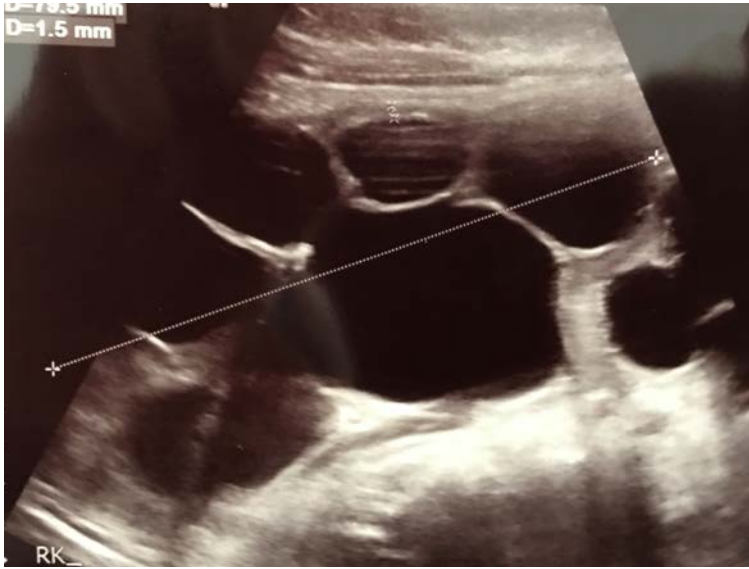sübjektif olarak yorumlanması ile değerlendirilir. UTD sınıflama sistemi ile değerlendirme kriterlerinin sonuçlarına göre risk derecelendirmesi yapılmakta ve takipte izlenecek yol önerileri verilmektedir.

Diğer yöntemlere göre üstünlüğü hakkında henüz yeterli veri elde edilmemiş olan bu sınıflama sistemi İstanbul Tıp Fakültesi Üroloji AD, Çocuk Ürolojisi Bilim Dalı'nda kullanılmaktadır.

Doğum sonrası tanı grupları

Antenatal ürolojik anomalilerin post-natal dönemde incelenmesi sonucunda elde edilen patolojilerden en sık görüleni önemsiz veya minimal hidronefroz olarak adlandırılacak renal fonksiyon kaybına yol açmayan diğer bir deyişle obstrüksiyonla birlikte olmayan hidronefrozdur. Değişik serilerde postnatal incelemede minimal hidronefroz olguların %24-38'ini oluşturmaktadır(2, 12).

Sıklık açısından ikinci sırada üreteropelvik bileşke (ÜPB) obstrüksiyonu bulunmaktadır. ÜPB obstrüksiyonu antenatal dönemde saptanan anomalilerin postnatal incelemesinde



Şekil 3. Periferik kaliks dilatasyonu ve parankim incelməsi.

olguların yaklaşık üçte birinde saptanmaktadır (2, 12, 13, 14).

ÜPB obstrüksiyonunu %15-20 ile veziköüreteral reflü (VUR), megaüreter (%5), çift toplayıcı sistem (%3-5), multikistik displazik böbrek (MKDB) (%5-8), posterior üretral valv (PUV) çoğunluğunu oluşturmak üzere infravezikal obstrüksiyon (%5-6) izlemektedir (2, 12, 13, 14).

Posterior üretral valv veya diğer infravezikal obstrüksiyon nedenleri renal fonksiyonların tümüyle risk altında olması nedeniyle acil durum oluşturur(15). Posterior üretral valv tanısı antenatal ultrason incelemesinde erkek fetusta bilateral hidroüreteronefroz ve dolu mesane saptanması ile ön plana çıkar. Mesanede anahatar deliği görünümü ve oligohidramnios eşlik edebilir. Küçük bir grupta intrauterin fetal girişim söz konusu olmakla birlikte olguların büyük çoğunluğu normal gebelik süresi sonunda dünyaya gelmekte ve yaşamın ilk günlerinde infravezikal obstrüksiyonun ortadan kaldırılmasıyla bebeğin renal fonksiyonları korunmaya çalışılmaktadır. Posterior üretral valv tanısı

konulduğu anda tedavi tartışmasız şekilde cerrahi girişimdir. Metabolik olarak dengeli hale getirilen yeni doğanda primer tedavi endoskopik valv ablasyonudur. Endoskopik girişimin yapılamadığı ender durumlarda vezikokutaneostomi, üreterokutaneostomi gibi geçici diverسیون yöntemlerine başvurulmaktadır.

Diğer tanı gruplarından VUR, MKDB, toplayıcı sistemin duplikasyonu yeni doğan ve infantlarda nadiren cerrahi girişim gerektirmektedir.

Tedavinin planlanmasındaki asıl güçlük non obstrüktif hidronefroz ile üreteropelvik bileşke obstrüksiyonunun ayrılmasında yaşanmaktadır. Aynı durum obstrüktif ve obstrüktif olmayan megaüreter ayrımında da geçerlidir. Obstrüksiyonla birlikte olmayan, diğer bir tanımla kendi haline bırakıldığında renal fonksiyon kaybına yol açmayan hidronefrozda cerrahi tedavi endikasyonu olmayacağı açıktır. Oysa üreteropelvik bileşke obstrüksiyonu, tanımından da anlaşılacağı gibi er veya geç renal fonksiyon kaybına yol açacaktır. Çoğu zaman

doğumu izleyen ilk günlerde ÜPB obstrüksiyonu ile obstrüktif olmayan hidronefrozu birbirinden ayırmak olanak dışıdır. Sözü edilen ayırımı yapılımasını tam doğrulukla sağlayacak tek bir tetkik bulunmamaktadır.

Tanı yöntemleri

Ultrason:

Üriner sistem ultrasonu doğum öncesi ve sonrasında, üriner sistemin yapısı ve yapısal anomalileri ile toplayıcı sistemin dilatasyonu hakkında ayrıntılı bilgi sağlayan, invaziv olmayan bir tanı yöntemidir. Bununla birlikte hidrasyon durumu ve mesane doluluğu toplayıcı sistem dilatasyonunun derecesini etkileyebilmektedir.

Yeni doğanda görülen fizyolojik dehidratasyon nedeniyle doğumu izleyen ilk günlerde yapılan ultrason incelemesinde dilatasyon derecesinin olduğundan düşük görülmesi veya saptanamaması mümkündür (16). Bu nedenle ilk ultrason incelemesinin infravezikal obstrüksiyon düşünülüyorsa doğumdan en az 72 saat sonra yapılması doğru olur. Ultrason incelemesinin olanak varsa çocuk yüzükoyun yatarken, hiç olmazsa her defasında aynı pozisyonda yapılması önerilmektedir (9).

Pelvis anteroposterior çapı fetüste aksiyal (transvers) kesitte intrarenal en geniş çapın, doğum sonrasında ise bebeğin böbreğinde aynı şekilde kesit alınarak hilusta renal parankimin bitimindeki çapın ölçülmesi şeklinde belirlenmelidir (9).

Ultrason ile ayrıca böbrek boyutları, renal parankim kalınlığı, parankim ekojenitesi, kortikomeduller ayırım, parankim kistleri, kaliks yapıları, ureter dilatasyonu, toplayıcı sistem duplikasyonu, mesane cidarı kalınlığı ile trabekülasyonu, ureterrosel, divertikül, mesane boşalması değerlendirilebilir.

Ultrason bulguları uygulayıcı ile doğrudan ilişkilidir. Farklı deneyim ve bilgiye sahip uygulayıcılar arasında değerlendirme farkı ortaya

çıkabilmektedir. Değerlendirmelerin farklılık göstermemesi için sınıflandırma sistemlerinin ve hidrasyon, pozisyon, mesane doluluğu gibi faktörlerin standart olarak uygulanması gerekir. Ultrason incelemesi üriner sistem hakkında detaylı bilgi vermekle birlikte antenatal hidronefrozun prognozunu belirlemede tek başına yeterli değildir.

Radyonüklid sintigrafisi:

Antenatal hidronefrozun postnatal değerlendirilmesinde amaç üst üriner sistem dilatasyonuna eşlik eden obstrüksiyonun varlığının araştırılmasıdır. Obstrüksiyon varlığında aynı tarafta renal fonksiyon kaybı riski bulunmaktadır. Dinamik sintigrafi ile her bir böbreğin fonksiyona ne oranda katıldığı belirlenmektedir. Dinamik sintigrafi ile ölçülen ikinci parametre toplayıcı sistemden idrarın boşalma hızıdır.

Dinamik böbrek sintigrafisi için Tc-MAG-3 (merkaptasetiltriglisin) ve Tc-DTPA (dietilentriaminpentaasetat) kullanılmaktadır.

MAG-3 yüksek oranda plazma proteinlerine bağlanır ve ana olarak tubuler sekresyonla toplayıcı sisteme atılır, bu şekilde hem parankimin iyi görüntülenmesine olanak tanıyarak böbrek fonksiyon yüzdesinin saptanmasında üstünlük sağlar hem de idrarın toplayıcı sistemden boşalmasının ölçülmesine olanak tanır. Bu özellikleri ve diğer radyonüklid maddelere oranla dokuya daha az radyoaktivite vermesi nedeniyle tercih edilmektedir.

DTPA glomerular filtrasyonla temizlendiği için hızla atılmakta toplayıcı sistemin iyi görüntülemekle birlikte parankimde çok kısa kaldığı için fonksiyon ölçülmesinde MAG-3 kadar iyi sonuç vermemektedir. Yine, glomerular fonksiyonun azaldığı durumlarda tubuler sekresyonla atılan MAG-3 renal fonksiyon ölçümü için daha güvenilirirdir.

Dinamik böbrek sintigrafisinin renal fonksiyonların olgunlaşmasını beklemek amacıyla

postnatal altıncı haftadan sonra yapılması önerilmektedir. Dinamik böbrek sintigrafisinden alınan bilgi uygulamadan önemli ölçüde etkilenebilir. Teknikte standardizasyonu sağlamak için 1992 yılında SFU ve nükleer tıp birliği (Society for nuclear medicine) "Well tempered Diuresis Renogram"ı isimli teknik uygulama prensiplerini yayınlamıştır(17). Söz konusu kılavuz çalışma sırasında intravenöz hidrasyon, mesanenin kateterizasyonu, radyonüklid madde ile diüretik dozu ve zamanlaması, ilgi alanı seçilmesi, verilerin işlenmesini içeren birçok parametreyi standardize ederek yöntemin güvenilirliğini arttırmayı ve merkezler arasındaki farklılıkları ortadan kaldırmayı amaçlamıştır. Dinamik böbrek sintigrafisinde %40 altında fonksiyon, radyonüklid maddenin diüretik uygulaması sonrası yarısının toplayıcı sistemden uzaklaşması anlamındaki T ½ değerinin 20 dakikadan uzun olması, ardışık sintigrafi ölçümlerinde böbrek fonksiyon yüzdesinin giderek azalması obstrüksiyon varlığının göstergesi olarak kabul edilir.

Tc-DMSA (Dimerkaptosüksinik asit) renal tubulus hücrelerine yapışarak uzun süre renal parankimde kalır ve toplayıcı sisteme az ve geç olarak atılır. Bu özellikleriyle renal parankimin görüntülenmesinde dinamik böbrek sintigrafisi yöntemlerinden çok daha etkilidir.

Statik böbrek sintigrafisi olarak bilinen DMSA ile özellikle vezikoüreteral reflüye eşlik eden renal skarlar, displazik parankim araştırılır. Uzun yarılanma süresi nedeniyle dokuya daha fazla radyasyon etkisi bulunmaktadır.

Voiding sisto üretrografi (VCUG):

İşeme sistoüretrografisi veya VCUG, nörojen mesane, posterior üretral valv, ureterosel gibi mesane ve üretra ile ilgili patolojiler düşünüldüğünde veya vezikoüreteral reflü şüphesinde kullanılmaktadır. VCUG çekimi sırasında balonsuz kateter kullanılması, miksiyon sırasında

üretranın oblik olarak tümüyle görüntülenmesi, görüntünün tüm üriner sistemi kapsamaması, işeme sonrası görüntülerin alınması önemlidir. Anatominin net bir şekilde ortaya konulması ve reflü derecesinin belirlenebilmesi için en azından başlangıç VCUG'nin radyoopak madde kullanılarak klasik şekilde yapılması doğru olur. Reflü takibinde kontrol grafler için derecelendirme gereğine ihtiyaç duyulmuyor ise alınan radyasyon miktarını azaltmak amacıyla nükleer sistografi kullanılabilir.

Antenatal tanıli hidronefrozun değerlendirilmesinde kullanılan bu yöntemlerin dışında anatomik detayın ortaya konulması gerekliyse MR ürografiye başvurulabilir. Hem anatomik detayı vermesi hem de fonksiyon hakkında bilgilerin alınması MR ürografiye hidronefrozun değerlendirmesinde çekici kılmaktadır. Bununla birlikte pediatrik yaş grubunda genel anestezi gerektirebilmesi, maliyetinin yüksekliği gibi özellikler MR kullanımını sınırlı tutmaktadır.

Biyokimyasal belirleyiciler

Antenatal tanıli hidronefrozun prognozu hakkında invaziv olmayan testlerle bilgi edinmek önceki bölümlerde özetlenen yöntemlerin invazivlikleri ve riskleri düşünüldüğünde son derecede çekici görünmektedir. Üriner sistem obstrüksiyonunu invaziv olmayan şekilde araştırmak için birçok biyokimyasal belirleyici üzerinde çalışmalar sürdürülmektedir.

Bu belirleyicilerin araştırılmasında başlıca iki yöntem kullanılmaktadır. Birinci yöntemde biyokimyasal belirleyiciler, obstrüksiyonun incelendiği hayvan deneylerinde elde edilen bilgiler ışığında tanımlanmaktadır. İkinci yöntemde ise üriner sistem kaynaklı tüm proteinler değişik derecedeki obstrüksiyon varlığında incelenmektedir(proteomik çalışmalar)(18, 19, 20)

Deneyel olarak oluşturulan obstrüksiyon çok sayıda modelde çalışılmıştır. Bu modeller-

de oluşturulan tam veya ağır parsiyel obstrüksiyondur. Çalışmalarda obstrüksiyon etkisiyle renal parankimde sırasıyla inflamasyon, rejeneratif proliferasyon - apoptozis dengesinin bozulması, fibroblast infiltrasyonu ile transformasyonu ve interstisyel fibrozis aşamalarının geliştiği ortaya konulmuştur (18, 19). Obstrüksiyonla renal parankim etkilenmesinde tarif edilen bu aşamalar sırasında ise değişik moleküller aracı olarak rol oynamaktadır. Aracı moleküller arasında transforming growth factor beta (TGFβ), monocyte chemoattractant peptide-1 (MCP-1/CCL2), endothelin-1 (ET-1), epidermal growth factor (EGF) sayılabilir (18, 19). İdrarda saptanabilen bu tür molekülleri birçoğu obstrüksiyonu belirlemede oldukça duyarlıdır. Bununla birlikte bu molekülleri konu alan deneysel obstrüksiyon çalışmalarının ağır obstrüksiyon, dolayısıyla ciddi parankim etkilenmesi oluşturulan modellerde çalışılmış olması dikkate alınmalıdır. Bu haliyle sözü edilen biyokimyasal belirleyicilerin henüz parankim etkilenmesinin ortaya çıkmadığı daha hafif obstrüksiyonda prognozu gösterme kapasiteleri bilinmemektedir. Diğer bir ifadeyle biyokimyasal belirleyicilerle obstrüksiyon tanısı konulduğunda kalıcı parankim hasarının yerleşme riski olabilmekte, bu aşamadaki obstrüksiyon günümüzde kullanımda olan konvansiyonel yöntemlerle de saptanacak aşamaya gelinmiş olmaktadır.

İdrarla atılan proteinlerin %70 kadarı glomerul veya tubuler kökenli olmak üzere renal parankimden kaynaklanmaktadır. Obstrüksiyonun ilk etkilediği parankim kısmının tubuluslar olduğu glomeruler filtrasyonun etkilenmesinden önce tubuler fonksiyon bozukluğunun ortaya çıktığı bilinmektedir. Proteomik çalışmalarla değişik klinik tablolarda (kontrol, operasyon gereken ve operasyon gerekmeyen hidronefroz) idrarda saptanan protein moleküllerinin oranlarındaki değişiklik araştırılmaktadır. Tubuler ve glomeruler kaynaklı protein atılma oranlarının obstrüksiyon varlığında değiştiğini gös-

teren çalışmalar vardır (18, 19, 20). Proteomik incelemeyle fonksiyon kaybı gelişmeden önce renal parankim kaynaklı protein sekresyonundaki değişiklikleri izleyerek prognozu önceden belirleyebilme amaçlanmaktadır. Proteomik yöntemlerin karışık ve yüksek maliyetli olması klinik laboratuvar testleri olarak günlük hayatta kullanılmalarını halen mümkün kılmamaktadır.

İstanbul Tıp Fakültesi Üroloji AD, Çocuk Ürolojisi Dalı'nda 2009'da yapılmış olan çalışmada mesane çıkış obstrüksiyonu bulguları olan fetüsler incelenmiş, bu gebelerden elde edilen amnios sıvısı cystatin-c düzeylerinin kontrol grubundan anlamlı olarak yüksek olduğu saptanmıştır(21). Aynı çalışmada kötü prognoz özelliklerine sahip olguların amnios sıvısı cystatin-c düzeyleri de iyi prognoz bulgularına sahip olan olgulardan anlamlı olarak yüksek bulunmuştur. Tek taraflı hidronefrozlu olan çocuklarda yapılan 2 marker çalışmasında ise Ca 19-9, KIM-1, NGAL, IP-10, MCP-1 düzeylerinin pyeloplasti yapılan çocuklarda normale göre anlamlı olarak yüksek olduğu saptanmıştır. (22, 23)

Yapılan çalışmalar biyolojik belirleyicilerin önümüzdeki yıllarda obstrüksiyon tanısının konulmasında önemli rol oynayacağını göstermektedir.

Doğum öncesi tanının prognostik değeri

Prenatal dönemde yapılan ultrasonografi incelemesiyle hidronefrozun prognozu hakkında fikir yürütmek mümkün olabilmektedir. Obstrüksiyon olasılığını dolayısıyla cerrahi tedavinin gerekliliğini gösterebilecek bulguları antenatal ultrason ile elde etmek mümkündür. Hidronefrozun ağırlığı obstrüksiyon ile paralellik göstermektedir.

Gebeliğin değişik dönemlerinde postnatal prognozu belirlemede önemli olduğu kabul edilen pelvis renalis çapı sınır değerleri tanımlan-

lanmıştır. Barker 1995'deki çalışmasında, median 19 haftalık fetuslerde ölçülen pelvis renalis çaplarına göre olguları normal (<4mm), hafif (5-8 mm), orta (10-15 mm), ağır (>15mm) olarak sınıflamış ve postnatal dönemde ölçülen renal fonksiyon yüzdelerinin hidronefroz ağırlığı ile ters orantılı olarak azaldığını saptamıştır (24). Ortalama renal fonksiyon yüzdesi hafif hidronefroz grubunda %47, 2 iken, ağır hidronefroz grubunda %26, 6 bulunmuştur.

Antenatal hidronefrozun postnatal dönemdeki prognozunu araştıran bir metaanalizde 1966-2005 yılları arasındaki yayınlar gözden geçirilerek antenatal hidronefroz derecesi ile postnatal tanılar arasındaki ilişki araştırılmıştır. Postnatal risk oluşturan tanılar ÜPB obstrüksiyonu, vezikoüreteral reflü, posterior üretral valv, üreteral obstrüksiyon ana gruplarından oluşmaktadır. Antenatal hidronefrozun postnatal herhangi bir patoloji ile sonuçlanma riski hafif hidronefroz grubu için %11. 9, orta hidronefroz grubu için %45. 1, ağır hidronefroz grubu için %88. 3 olarak hesaplanmıştır (25).

Coplen'in çalışmasında prenatal dönemde ölçülen pelvis renalis ön arka çapının 15 mm üzerinde olması halinde obstrüksiyon fetusların %80'inde saptanabilmekte, bu sınır değer duyarlılığı %73, özgünlüğü ise %82 olarak verilmektedir (26).

İstanbul Tıp Fakültesi Üroloji Anabilim Dalı Çocuk Ürolojisi ve Perinatoloji Bilim Dallarının ortak çalışmasında antenatal hidronefroz saptanan fetuslar kaliks dilatasyonu varlığına göre incelenmiştir. Prenatal pelvis renalis ön arka çapı 7-20 mm olan 56 olgunun 32'sinde kaliks dilatasyonu bulunmakta 24'ünde ise kaliks dilatasyonu bulunmamaktadır. Ortalama bir yıllık takip süresinde kaliks dilatasyonu olan olguların %37. 5'inde, kaliks dilatasyonu olmayanların ise %12. 5'inde pyeloplasti gerekli olmuştur. Bu çalışmada son trimesterde hidronefrozla birlikte kaliks dilatasyonu saptanan fetüslerin UPJ obstrüksiyonu tanısıyla cerrahi girişim riskinin

kaliks dilatasyonu olmayanlara göre 3 kat fazla olduğu dikkati çekmiştir (27)

Yukarıdaki bulguları destekleyen bir başka çalışmada VIPUR (Virtual Pediatric Urology Registry) kayıt sistemindeki 1128 antenatal hidronefrozlu hasta ele alınmıştır(28). Olgular hidronefroz derecelerine göre gruplara ayrılmış, 33'ncü gebelik haftasından önce 4mm, 33'üncü haftadan sonra 7 mm den düşük pelvis renalis çapı olan fetüsler anlamsız, aynı zaman diliminde verilen sınır değerlerin (4 ve 7 mm) üzerinde pelvis renalis çapı olan fetüsler ise anlamlı dilatasyona sahip olarak nitelendirilmiştir. Anlamlı dilatasyonu olan fetuslarda postnatal takip/girişim gerektiren olgular %79'a ulaşırken, cerrahi girişim olguların %47'sine gerekli olmuştur. Anlamsız hidronefroz grubunda ise hidronefrozun 33 hafta altında saptanması halinde postnatal kayda değer patoloji %35, 33 hafta üzerinde saptanması halinde ise %16 olguda saptanmıştır.

Özet olarak intrauterin dönemde saptanan hidronefrozun derecesi postnatal dönemde karşılaşılabilecek ürolojik patolojinin ciddiyeti hakkında ipuçları vermektedir. Prenatal ve postnatal dönemde pelvis renalis çapı ne kadar yüksekse sistemdeki obstrüksiyon olasılığı da o kadar yüksektir. Yine prenatal ve postnatal dönemde artan pelvis renalis çapı da obstrüksiyon riskinin yüksek olduğunu gösterir. Pelvis renalis çapındaki artış kadar önem taşıyan diğer bir bulgu kaliks dilatasyonudur. Bu nedenle UTD sınıflama sistemine kaliks dilatasyonu detaylandırılarak dâhil edilmiştir.

Intrauterin girişim:

Fetal yaşamda üriner sistem obstrüksiyonu ne kadar erken dönemde ortaya çıkarsa parankim gelişmesi o kadar etkilenecek ve parankim displazisinin ortaya çıkma olasılığı o kadar yüksek olacaktır. Erken gelişen tek taraflı obstrüksiyon aynı tarafta renal displazi ve fonksiyon

olmaması yani fonksiyonel soliter böbrek ile sonuçlanabilir. Fakat bu durum yaşamı tehdit eden bir sonuç ortaya çıkarmaz. Her iki böbreğin erken dönemde obstrüksiyonla karşılaşması halinde total renal fonksiyon kaybı tehlikesi doğmaktadır. Bilindiği gibi ikinci trimestrden başlayarak amnios sıvısının neredeyse tamamı fetal idrarla oluşmaktadır. Amnios sıvısı pulmoner gelişim için yaşamsal önemlidir bu nedenle erken dönemde gelişen oligohidramnios pulmoner gelişimi etkilemektedir. Dolayısıyla erken dönemde renal parankimin bilateral etkilenmesi halinde doğum sonrası bebek renal yetmezliğin yanı sıra pulmoner hipoplazi ile de karşı karşıya kalacaktır. Böyle bir tabloda doğum sonrası bebeğin hayatta kalması mümkün olmaz. Renal fonksiyonların bir bütün olarak etkilendiği bilateral obstrüksiyonun görüldüğü klasik tablo mesane çıkış obstrüksiyonudur. Mesane çıkış obstrüksiyonunu altında yatan patoloji en sık posterior üretral valv olmak üzere, anterior üretral valv, üretral atrezi ve kloakal malformasyonlar olabilir. Fetusun hayatta kalmasını tehdit eden bu tür bir patolojide tedavi seçenekleri: terme kadar beklenip doğumdan hemen sonra infravezikal obstrüksiyonun ortadan kaldırılması, intrauterin girişimle mesanenin boşalabilir hale getirilmesi (veziko-amniyotik şant uygulaması, fetal sistoskopi-valv ablasyonu), erken doğum ile postnatal erken dönemde infravezikal obstrüksiyonun ortadan kaldırılması veya tanı konulduğunda renal fonksiyonun kalıcı olarak kaybının söz konusu olduğu durumlarda gebeliğin sonlandırılması seçeneğinin aileye sunulması olabilir.

Doğumun erkene alınması son derece küçük bir grupta; son trimestre kadar ılımlı gidiş gösterdiği halde oligohidramnios gelişmesi gibi kötü prognostik bulguların saptanması ile birlikte pulmoner olgunlaşmanın yeterli olduğunun düşünüldüğü infravezikal obstrüksiyona sahip fetüslerde gündeme gelebilmektedir. İkinci trimestr gibi erken dönemde oligohid-

ramniosun geliştiği durumlarda gerçekleştirilecek erken doğum prematüreliliğin getirdiği tüm morbiditeleri bebeğe yükleyecek ve mortalite riskini çok yükseltecektir. Bu dönemde yani özellikle 16-24 haftalar arasında belirginleşen oligohidramnios varlığında üriner sistemin dekompresyonunu sağlayacak veziko-amniyotik şant uygulanması ve fetal sistoskopi seçenekleri vardır.

Prenatal hidronefroz saptandığında uygulanacak girişimle olası obstrüksiyonun renal parankim üzerindeki etkisini ortadan kaldırma düşüncesi her zaman çekici gelmiştir. Bununla birlikte intrauterin girişimin yüksek komplikasyon oranı, elde edilecek kazançla olası riskin dikkatle değerlendirilerek endikasyonların belirlenmesini gerektirmiştir.

İnfravezikal obstrüksiyon tanısı konulan bir fetüsün takibi sırasında ikinci trimesterde oligohidramnios geliştiği saptanır ve renal fonksiyonlar açısından iyi prognozu gösteren bulgular varsa komplikasyonların yüksek olmasına rağmen fetal girişim mantıklı olur. Çünkü gelişen oligohidramnios pulmoner gelişimin etkileneceğinin ve renal fonksiyonlara olan tehdidin varlığını işaret etmektedir. Renal fonksiyonların prognozunun iyi olması korunabilecek renal fonksiyon varlığını da gösterir. Renal parankimin ultrason bulguları ve fetal idrar incelemesi renal fonksiyon prognozu hakkında bilgi verir. Böbrek boyutlarının küçük olması, artmış renal parankim ekojenitesi, parankimal kistler renal displaziye dolayısıyla kötü prognozu gösterirler(29). Fetal idrar örneği ultrason eşliğinde fetüsün mesanesine ponksiyon yapılarak elde edilir. Fetal idrar örneğinin 48-72 saat aralıklarla 3 kez değerlendirilmesinin prognoz hakkında daha doğru bilgi verdiği düşünülmektedir. İlk alınan idrar mesanede beklemiş olan idrarı, ikinci ve üçüncü ponksiyonda alınan idrar örnekleri ise böbreklerde yeni yapılan idrarı temsil ederler. Eğer prognostik değerler alınan idrar örneklerinin ikinci ve üçüncüsün-

de giderek iyileşme gösteriyorsa iyi prognozu gösterir. İdrar osmolaritesinin 200 mOsm/L, Na düzeyinin 90 mMol/L, Cl düzeyinin 90 mMol/L, Ca düzeyinin 8 mg/L, beta 2 mikroglobülin düzeyinin 6 mg/L'den düşük olması iyi prognozu gösterir (30).

Özetle prenatal girişim, infravezikal obstrüksiyon saptanan fetüste 16-24 haftalar arasında, oligohidramnios gelişmesi, ultrasonda normal parankim yapısı, erkek fetüs, normal karyotip, iyi prognoz gösteren fetal idrar analizi varlığında endikedir.

Yapılan çalışmalarda infravezikal obstrüksiyon saptanarak vezikoamniotik şant veya fetal sistoskopi ile obstrüksiyonun ortadan kaldırılmasıyla pulmoner fonksiyonların korunarak fetüsün hayatta kalma olasılığı artarken renal fonksiyonların fetal girişim yapılan fetüslerde daha iyi olmadığı görülmüştür (31) Çok merkezli PLUTO çalışmasında antenatal değerlendirmede infravezikal obstrüksiyon saptanan 31 erkek fetüs vezikoamniotik şant ve konservatif izlem gruplarına randomize edilerek tabibe alınmıştır(32). Bu çalışmanın sonuçlarına göre fetüsün hayatta kalması şant uygulanan hastalarda daha yüksek görünmekte, yaşayan fetüslerde ise postnatal renal fonksiyonlar her iki grupta da kötü görünmektedir. Özetle vezikoamniotik şant uygulaması fetüsün hayatta kalma olasılığını arttırmakta fakat renal fonksiyonların korunmasında etkili görünmemektedir.

Vezikoamniotik şantta komplikasyon oranı %21-59 arasında verilmektedir. Mortalite %33-43, renal yetmezlik %50'nin üzerinde, şantın yerinden çıkması ise %44 olarak görülmektedir(33, 34)

Komplikasyon riskinin yüksek olduğu göz önünde bulundurulduğunda unilateral hidronefrozda intrauterin girişim kabul edilebilir değildir. Tek taraflı olgularda söz konusu böbreğin fonksiyonu tamamen kaybedilse de sağlam böbrek kişinin normal renal fonksiyonla haya-

tını sürdürmesi için yeterli olacaktır. Bu nedenle intrauterin girişim bebeğin yaşamını tehdit eden ve her iki böbreği etkileyen infravezikal obstrüksiyon gibi patolojilerde anlam kazanmaktadır.

Doğum sonrası değerlendirme

Tek taraflı hidronefrozla dünyaya gelen bir yeni doğanda prognozu tahmin etmek hidronefrozun doğal gidişini bilmekle mümkün olabilir. Bu şekilde hangi olguda hidronefrozun obstrüksiyonla birlikte olabileceği ve renal fonksiyonların tehdit altında olduğu, hangisinde ise hidronefrozun renal parankime zarar vermeden gerileyebileceği söylenebilir. Böylece cerrahi girişim sadece gerekli olduğu halde gündeme getirilmiş olur.

Antenatal tanı konularak postnatal dönemde izleme alınan tek taraflı hidronefrozun doğal gidişini irdeleyen ve pelvis renalis ön arka çapının hidronefroz derecesinin tanımlanmasında kullanıldığı ilk çalışmalardan biri 1990 tarihli dir. Bu çalışmada konservatif olarak izlenmeye başlayan 100 iyi fonksiyonlu (%40 üzeri) böbreğin %23'ünde renal fonksiyonlarda azalma veya semptomların ortaya çıkması nedeniyle cerrahi girişim gerekli olmuştur. Cerrahi girişim gereği ortaya çıkan 23 olgunun tümünde postnatal birinci haftadaki ilk ultrasonografi incelemesinde pelvis renalis ön arka çapı 12 mm üzerindedir. (35)

İstanbul Tıp Fakültesi Üroloji Anabilim Dalı Çocuk Ürolojisi Bilim Dalı'nda yapılan bir çalışmada prenatal tanıli 56 unilateral hidronefrozlu olan olgu incelenmiştir. Bu olguların 35'ine UPJ obstrüksiyonu tanısıyla pyeloplasti uygulanmış, 21'i ise konservatif olarak izlenmiştir. Pyeloplasti uygulanan hastaların preoperatif ölçülen ortalama pelvis ön arka çapı 38. 91 mm, aynı taraf renal fonksiyon oranı ise %36. 86 bulunurken, konservatif olarak izlenen olgular için bu sayılar sırasıyla 16. 43 mm ve %48. 56'dır. Yapılan

analizde cerrahi riski için ön arka pelvis renalis çapı sınır değeri 22 mm olarak saptanmıştır. Ön arka çap 22 mm alındığında duyarlılık %78.9, özgülük %50 bulunmuştur. Pelvis dilatasyonu sınır değeri 19mm olarak alındığında cerrahi gerekliliği %93.9 duyarlılık ve %71.4 özgülükle belirlenebilmektedir(36). Bulgular prenatal tanılı hidronefrozda postnatal pelvis renalis ön arka çap ölçümü ile pyeloplasti gerekliliğinin paralellik gösterdiğini vurgulamaktadır.

Doğal gidişi konu alan öncü yayınlardan Ulman ve Koff'un çalışmasında 104 antenatal tanılı unilateral ağır hidronefrozlu olgu ele alınmıştır. Bu çalışma olguların tümünün operasyon uygulanmaksızın izlenmesi özelliği ile doğal gidişin incelenmesinde önemlidir(37). Çalışmaya alınan olguların hiçbirinde izlem sırasında fonksiyon kaybı gelişmedikçe ve/veya hidronefrozda artış olmadıkça cerrahi girişim uygulanmamıştır. Böylece en azından 104 ardışık antenatal tanılı unilateral hidronefrozun kaçına obstrüksiyonun eşlik ettiği gösterilebilmiştir. Ortalama 78 aylık izlemde olguların %22'sinde cerrahi girişim gerekli olmuştur. Cerrahi tedavi gereğinin erken dönemde, 14'üncü aydan önce (ortalama 4.5 ay) ortaya çıkması ilk yıl içerisindeki izlemin önemini ortaya koymaktadır. Diğer kaynaklarda iki yıllık period obstrüksiyon gelişmesi riski için kritik görünmekle birlikte iki yılın ötesinde obstrüksiyonun gelişmeyeceğine dair öngöründe bulunmak mümkün değildir. Ransley konservatif olarak izlenen olgularda renal fonksiyon kaybının 6 yaş hatta daha da sonra gelişebileceğini önermektedir(35). Kaldı ki renal fonksiyon kaybı görünür olan GFR'deki düşüşün yanı sıra daha önce gelişen tubuler fonksiyon bozukluğu veya parankimde gelişen fibrozis şeklinde de olabilmektedir(38).

Konservatif olarak izlenmiş antenatal tanılı ortalama izlem süresi 11 yıl olan 343 olgunun incelendiği bir çalışmada. Cerrahi girişim endikasyonu izlemde renal fonksiyonlarda %5

üzerinde kayıp gelişmesidir (39) Bu kritere göre pyeloplasti tüm olguların %52'sine gerekli olmuştur. Cerrahi tedavi uygulananların %50'sinde operasyon 2 yaş altında, kalanların büyük çoğunluğunda ise 2-4 yaş arasında gerekmiştir. Dört yaşın üzerinde operasyon gereken hastalar %5'den azdır. İncelenen parametreler arasında cerrahi gerekliliği ile ilişkili olarak yüksek dereceli hidronefroz (SFU gr3-4) ve başlangıç fonksiyon oranının %40'ın altında olması anlamlı bulunmuştur.

Doğal gidişle ilgili çalışmadaki diğer bir önemli sonuç obstrüksiyon tanısının konulmasındaki temel kriter olan renal fonksiyon yüzdesinin sınır değeri ile ilgilidir(37). Pyeloplasti gereken olguların %61'inin başlangıç fonksiyonu %40'ın altındayken, cerrahi girişime gereksinim duyulmayan olguların %23'ünde başlangıç fonksiyonu %40'ın altındadır. Pyeloplasti gereken böbreklerdeki ortalama başlangıç fonksiyonu %31 iken, konservatif olarak izlenen olgulardaki başlangıç değeri %44 olarak verilmiştir. Bu bulgular başlangıçtaki düşük renal fonksiyon oranının obstrüksiyona işaret edebileceğini ve %40'lık fonksiyonun güvenli sınır değer olarak alınabileceğini vurgulamaktadır.

Çalışmadaki pyeloplasti kararı verilmesine dayanak olan, izlem süresince fonksiyon yüzdesindeki düşüşün, operasyon sonrasında ölçülen ilk değere veya üzerine çıktığı belirtilmektedir(37). Operasyon sonrası fonksiyon kaybının yeniden kazanılması pyeloplasti uygulanan böbreklerin tümünde gerçekleşmiştir. Bu bulgu obstrüksiyonun yol açtığı renal fonksiyon kaybının obstrüksiyonun ortadan kaldırılmasıyla geri kazanılabileceğini göstermesi açısından önemlidir. İzlem sırasında fonksiyon kaybının gelişmesi obstrüksiyon tanısının konulmasında en güvenilir bulgudur. Bununla birlikte kaybedilen fonksiyonun operasyon sonrasında geri kazanılmasıyla ilgili veriler çelişkilidir. Değişik yayınlarda kalıcı fonksiyon kaybının olguların 0 ile %50'sinde gelişebileceği vurgulanmakta-

dır (35, 37, 40, 41). Fonksiyon kaybının yeniden kazanılabilmesi için yakın takibin önemi vurgulanmakta yakın takibin gerçekleştirilememesi durumunda geri döndürülemeyen fonksiyon kaybının %40'lara ulaşabileceği öne sürülmektedir (42)

Bilateral hidronefroz

Hidronefroza eşlik eden obstrüksiyonun değerlendirilmesinin zor olduğu hasta grubu bilateral hidronefroz olgularıdır. Kullanılmakta olan tanısal yöntemlerin bu grup için de geçerli olmasına rağmen relatif renal fonksiyonların kullanılmasındaki güçlük hidronefrotik böbreğe ait fonksiyon yüzdesinin izlenmesini güçleştirmektedir. Bilindiği gibi radyonüklid sintigrafi yöntemleriyle renal fonksiyon yüzdeleri iki böbreğin birbirleriyle karşılaştırılması şeklinde hesaplanmaktadır. Tek böbreğin normal yapıda olduğu tek taraflı hidronefroz olgularında normal fonksiyona sahip bir böbreğin karşısındaki hidronefrotik böbreğin toplam renal fonksiyona katılımı hesaplanmaktadır. Seri olarak yapılan sintigrafik ölçümlerle hidronefrotik böbreğin fonksiyonunda meydana gelen değişiklik, normal böbreğin sabit fonksiyonuna olan oran şeklinde belirlenmektedir. İki tarafta birden hidronefroz varlığında bu kıyaslamaların yapılması mümkün olmamakta iki böbrekte birden fonksiyon kaybı olması olasılığında tek tek böbreklerin fonksiyon kaybı saptanamazken toplam renal fonksiyon kaybının gelişmesi riski bulunmaktadır. Bu nedenle bilateral hidronefroz olması durumunda sintigrafi ile saptanan fonksiyon yüzdeleri dikkatle değerlendirilmeli, diüretik kullanımı ile üst sistem boşalması ve dilatasyondaki artışa tek taraflı hidronefroz olgularında olduğundan daha fazla önem verilmelidir. Bilateral ağır hidronefrozu olan olgularda da konservatif yaklaşımın güvenle sürdürülebileceğini vurgulayan yayınlar olmakla beraber cerrahi tedavi unilateral hidronefroza

göre daha ön planda tutulmaktadır(43-44). Koff'un unilateral ve bilateral hidronefrozu olguları başlangıçta konservatif yaklaşımla izlediği serilerinde bilateral olan grupta cerrahi tedavinin daha yüksek orana sahip olduğu dikkati çekmektedir (37, 44).

Tanı gruplarının özellikleri

Geçici hidronefroz

Geçici hidronefroz veya önemsiz hidronefroz olarak adlandırılan grup obstrüksiyonla birlikte olmayan toplayıcı sistem dilatasyonu için kullanılan terimlerdir. Obstrüksiyonla birlikte olmadığı için dilatasyonun giderek artış göstermesi ve ilerleyici fonksiyon kaybı gelişmez. Doğum sonrası yapılan ilk tetkiklerde üreteropelvik bileşke obstrüksiyonu ve önemsiz hidronefrozu birbirinden ayırmak günümüzde kullanılan tanı yöntemleri ile büyük zorluk taşımaktadır. Bu ayırımın yapılmasının önemi nettir: obstrüktif olguların gözden kaçırılması renal fonksiyon kaybını, tersine önemsiz hidronefrozun tanınmaması ise gereksiz operasyonları gündeme getirecektir.

Çalışmalar antenatal dönemde hidronefroz derecesi ne kadar yüksekse postnatal dönemde obstrüktif patolojilerle karşılaşma olasılığının o kadar yüksek olduğunu, cerrahi olasılığının yüksek olduğunu ve hidronefrozun spontan kaybolma oranının o kadar düşük olduğunu göstermektedir. (45, 46). Postnatal obstrüksiyon olasılığı gebelik boyunca düzelme görülen hidronefroza postnatal anlamlı patoloji olasılığının düşük olduğunu göstermektedir. (45, 46). Aynı şekilde postnatal değerlendirmede pelvis renalis ön arka çapının 15 mm den düşük olması ve kaliks dilatasyonunun bulunmaması halinde obstrüksiyon olasılığının çok düşük olduğu görüşü hakimdir(9, 47). Üreter dilatasyonunun olmadığı durumda vezikoüreteral reflü olasılığı da düşüktür. Postnatal dönemde gerileyen

veya kaybolan hidronefrozun yeniden ortaya çıkması olasılığının %1-5 arasında olduğu ve yeniden görülen bu hidronefrozun renal fonksiyon kaybı yaratacak ciddiyette olabileceği bildirilmektedir. (48, 49). Bu nedenle geçici veya önemsiz hidronefrozun uzun dönem tabibinin süresi hakkında kesinlik bulunmamaktadır.

Üretero-pelvik bileşke obstrüksiyonu

Üreteropelvik bileşke obstrüksiyonu antenatal tanı konulan üst üriner sistem dilatasyonu olgularının %10-30'unu oluşturmaktadır. Obstrüksiyon tanımının fonksiyon kaybına işaret etmesi cerrahi girişimin gerekliliğini ortaya çıkarmaktadır. Bununla birlikte retrospektif çalışmalarda operasyon uygulanan hastaların oranının %38-52 olmasına karşılık prospektif çalışmalarda bu oran %19-25 olarak karşımıza çıkmaktadır. Bu farklılık ameliyat endikasyonlarının standart olmadığına değişik merkezlerde farklı kriterlerle operasyon kararı alındığının göstergesidir(50, 51, 52). Yenidoğan döneminde hidronefroz derecesinin yüksekliği ve aynı böbreğe ait başlangıç fonksiyon yüzdesinin düşüklüğü obstrüksiyon varlığına işaret etmektedir. İzlem sırasında hidronefrozdaki ilerleyici tarzda artış ve/veya fonksiyon yüzdesindeki düşüş operasyon gereğini ortaya çıkarmaktadır. Obstrüksiyon tanısının tartışmasız konulmasını sağlayan fonksiyon yüzdesindeki kayıp operasyon sonrası çoğunlukla geri kazanılmakla birlikte kalıcı fonksiyon kaybı riski bulunmaktadır.

EAU-ESPU kılavuzunda antenatal tek taraflı hidronefroz olgularında cerrahi girişim endikasyonları: ağrı, üriner enfeksiyon gibi semptomların varlığı, aynı tarafta fonksiyonun %40'dan düşük olması veya takipte %10'dan fazla fonksiyon kaybının ortaya çıkması, diüretik kullanımı sonrası drenajın kötü olması, ölçülen ön arka pelvis çapı ölçümlerinde artış olması ve SFU gr3-4 dilatasyon olmasıdır. Oldukça geniş bir

endikasyon seçeneği sunan bu kriterlerden de obstrüksiyon tanısı konulmasında henüz ideal noktaya gelinmediği anlaşılabilir.

Vezikoüreteral reflü

Antenatal ultrasonda reflüyü net olarak gösterecek bir bulgu yoktur. Hidronefroz derecesinin yüksekliği ile postnatal VUR saptanma oranının arttığını gösteren çalışmalar olmakla birlikte postnatal dönemde yapılan ultrasonda hidronefrozun görülmemesi reflü olmadığını göstermez (53, 54, 55, 56). Hidronefroz derecesi ile postnatal saptanan reflünün derecesi arasında bir paralellik bulunmamıştır.

Mesane duvar kalınlığı ve anormal şekli mesane disfonksiyonu ve reflüyü düşündürebilir. Renal parankim anormallikleri reflü ile ilişkili olabilir. EAU-ESPU kılavuzunda bilateral yüksek dereceli hidronefroz, çift toplayıcı sistem ile birlikte olan hidronefroz, üreterosel, üreter dilatasyonu, mesane anormalliği, renal parankim anormalliği varlığında VUCG'nin yapılması gerekli görülmüştür. VUCG endikasyonu olan yani VUR olasılığı yüksek olan bebeklerde araştırma tamamlanincaya kadar profilaktik antibiyotik kullanılması önerilmektedir. Bu dönemde amoksisilin uygun bir profilaktik ajandır.

Megaüreter

Prenatal ultrasonda saptanan hidroüreteronefroz tanının megaüreter olduğunu düşündürür. Doğum sonrası megaüreter tanısı için genel kabul gören ölçülen üreter çapının 7 mm'den fazla olmasıdır(57).

Etiyolojik sınıflamaya göre megaüreter obstrüktif megaüreter, reflüksif megaüreter, obstrüktif—reflüksif megaüreter ve non-obstrüktif nonreflüksif megaüreter şeklinde sınıflanmaktadır. Postnatal incelemede VUCG ile vezikoüreteral reflü araştırılır. Obstrüksiyon varlığında fonksiyon kaybı söz konusu olduğu için obstrüktif megaüreterlerin tespit edilmesi

önem taşır. Dinamik radyonüklid sintigrafi ile fonksiyon kaybı olup olmadığı ortaya konulmaya çalışılır. Obstrüksiyon saptanan, pyelonefrit geçiren veya yan ağrısı şeklinde semptomatik hale gelen megaüreterlerde operasyon gündeme gelir. Bununla birlikte olguların yaklaşık %80-85'inde zaman içerisinde spontan olarak dilatasyon gerilemekte, sadece %15-20 hasta için operasyon gerekli olmaktadır.

Çift toplayıcı sistem, üreteresel, ektopik üreter

Toplayıcı sistemin duplikasyonu bir bulgudur ve tek başına anlamlı klinik tablo oluşturmaz. Komplet üreter duplikasyonuna sık olarak eşlik eden üreteresel, ektopik üreter ve veziköüretel reflü tedavisi ihtiyaç gösterir.

Duplike sisteme eşlik eden söz konusu patolojilerin tanınması ve etkilerinin belirlenmesi için ultrasonografinin yanısıra VCUG ve radyonüklid renal sintigrafiden yararlanılır.

Multikistik displazik böbrek

Prenatal tanıda hidronefroz ile karışabilen patolojilerden birisi de multikistik displazik böbrektir. Mutikistik displazi çoğunlukla üreter anomalileri ile birlikte görülen, fonksiyonu olmayan, çok sayıda ve çeşitli boyutlarda kist ile aralarında hiperektojen bir stroma bulunan bir yapıdır.

Büyük çoğunluğu zaman içerisinde küçülerek kaybolur (58). Kontrilateral böbrekte VUR başta olmak üzere obstrüktif patolojiler bulunabilir. Kontrilateral VUR görülme sıklığı %25 kadardır(59, 60).

Multikistik displazik böbrekle hipertansiyon ve malignite gelişimi arasında bağlantı olabileceğini vurgulayan yayınlar olmasına rağmen geniş serilerin incelenmesinde hipertansiyon veya malinite gelişimi normal popülasyondan farklı bulunmamıştır (61, 62, 63, 64). Komplike olanların anlamlı olmaması ve spontan küçülme

özelliği multikistik displazik böbreklerin rutin nefrektomisine gerek olmadığını ortaya koymuştur.

Sonuç olarak

Gebelik takibinde ultrason kullanımının yaygınlaşması ile antenatal hidronefroz tanısı giderek daha sık konulmaya başlamıştır. Ürogenital sistem anomalilerinin intrauterin dönemde saptanması komplikasyonlar eklenmeden veya renal fonksiyon kaybı ortaya çıkmadan cerrahi girişimin yapılabilmesine olanak sağlamaktadır.

Antenatal tanı aynı zamanda nadir de olsa intrauterin girişim olanağını tanımaktadır. Renal fonksiyonlar iyi prognostik göstergelere sahipken giderek renal yetmezlik bulgularının gelişmeye başladığı mesane çıkış obstrüksiyonunda vezikoamniyotik şant uygulaması veya fetal sistoskopi gibi girişimlerle obstrüksiyon etkilerinin ortadan kaldırılmasına yönelik girişimler yapılabilmektedir. Bu şekilde fetusun hayatta kalma şansı arttırılmaktadır.

Üreteropelvik bileşke obstrüksiyonu, veziköüretel reflü, obstrüktif megaüreter tanılarının doğumu izleyen ilk günlerde konulabilmesi renal parankimin olumsuz etkilerden uzak tutulabilmesi için gereken medikal ve cerrahi tedavinin erken uygulanmasına olanak sağlamaktadır.

Unilateral multikistik displazik böbrek tanısının intrauterin dönemde konulabilmesi olguların yaklaşık üçte birinde kontrilateral böbrekte fonksiyon kaybına yol açabilecek patolojilerin antenatal dönemde tanınmasına olanak sağlayarak önlem alınabilmesi fırsatını yaratmaktadır.

Bununla birlikte olguların en azından yarısını oluşturan önemsiz hidronefroz tanısının konulması bu bireylerin sonu bilinmeyen bir süre takibine, bu süre içerisinde ailenin ve hastanın zihninin meşgul olmasına neden olacaktır.

Diğer bir konu seyrek rastlanan ağır ürolojik konjenital anomalilerin tedavisinde antenatal tanının yol açtığı değişikliklerdir. Vezikal veya kloakal ekstrofi, epispadias, meningomyelocele, ürogenital sinüs anomalisi gibi seyrek görülen ve cerrahi tedavisi özellik gösteren patolojilere sahip fetüslere ait gebelikler giderek daha fazla abortus ile sonlanmaktadır. Bunun sonucunda çok nadir hale gelen kompleks anomalilerin cerrahi çözümü ile ilgili uzmanların yeterli deneyim kazanması çok zorlaşmaktadır. Bu nedenle bazı ülkelerde nadir görülen konjenital ürolojik anomalilerin belli merkezlerde toplanması çözümüne gidilmekte çocuk ürolojisi uygulamalarında değişiklikler ortaya çıkmaktadır.

Referanslar

1. Shamsirsaz AA, Ravangard SF et al. Fetal hydronephrosis as a predictor of neonatal urologic outcomes. *J Ultrasound Med.* 2012;31(6):947-54.
2. Livera LN, Brookfield DS et al. Antenatal ultrasonography to detect fetal renal abnormalities: a prospective screening programme. *BMJ* 1989, 27;298 :1421-3
3. Nguyen HT, Herndon CDA et al. The society for pediatric urology consensus statement on the evaluation and management of antenatal hydronephrosis. *J Ped Urol* 2010, 6: 212-231.
4. Hvarness H, Jacobsen H et al. Effect of a full bladder on urine production in humans. *Scand J Urol Nephrol* 1999; 33;386-91.
5. Dejter Jr SW, Gibbons MD. The fate of infant kidneys with fetal hydronephrosis but initially normal postnatal sonography. *J Urol* 1989; 142:661-2.
6. Babcock CJ, Silvera M et. al. Effect of maternal hydration on mild fetal pyelectasis. *J ultrasound Med*1998;17;539.
7. Coplen DE, Austin PF et al. The magnitude of fetal pelvic dilatation can identify obstructive postnatal hydronephrosis and direct post natal evaluation and management. *J Urol* 2006, 176: 724-7
8. Grignon A, Filion R et al. Urinary tract dilation in utero: classification and clinical applications. *Radiology* 1986;160; 645-7.
9. Nguyen HT, Benson CB, et al. Multidisciplinary consensus on the classification of prenatal and postnatal urinary tract dilation (UTD classification system). *J Ped Urol* 2014; 10; 982-999.
10. Fernbach SK, Maizels M, Conway JJ. Ultrasound grading of hydronephrosis: introduction to the system used by the Society for Fetal Urology. *Pediatr Radiol* 1993;23: 478-80.
11. Keays MA, Guerra LA, Mihill J, et al. Reliability assessment of Society for Fetal Urology ultrasound grading system for hydronephrosis. *J Urol* 2008; 180:1680.
12. Helin I and Persson PH. Prenatal Diagnosis of Urinary Tract Abnormalities by Ultrasound. *Pediatrics* 1986; 78: 879-883.
13. Lee SR, Cendron M, Kinnamon DD, Nguyen HT. Antenatal Hydronephrosis as a Predictor of Postnatal Outcome: A Meta-analysis. *Pediatrics* 2006;118;586-593.
14. Thomas DF. Prenatally detected uropathy: Epidemiological considerations. *Br J Urol*, 1998, Suppl 2 81:8-12.
15. Farrugia MK. Fetal bladder outlet obstruction: Embriopathology, in utero intervention, and outcome. *J Ped Urol* 2016: Oct: 12(5):296-303.
16. Aksu N, Yavaşcan O, et al. Postnatal management of infants with antenatally detected hydronephrosis. *Pediatr Nephrol* 2005; 20:1253-9
17. Conway JJ, Maizels M. The "well tempered" diuretic renogram: a standard method to examine the asymptomatic neonate with hydronephrosis or hydroureteronephrosis. A report from combined meetings of The Society for Fetal Urology and members of The Pediatric Nuclear Medicine Council-The Society of Nuclear Medicine. *J Nucl Med* 1992;33:2047.
18. Chevalier RL. Biomarkers of congenital obstructive nephropathy: past, present and future. *J Urol* 172: 852-857, 2004.
19. Decramer s, Bascands JL, Schanstra JP. Non-invasive markers of ureteropelvic junction obstruction. *World J Urol* 25:457-465, 2007.
20. Beckers HG, Mann, Melzer H, Bemelmans B, Jakse G, Rohrmann D. Urinary Sodium Dodecyl Sulfate Electrophoresis With Silver Staining: A Noninvasive Diagnostic Tool for Obstructive Uropathy in Children. *J Urol* 179:703-707, 2008.
21. Acar Ö, Uluocak N. Is cystatin-C a promising parameter to determine postnatal outcome of prenatally diagnosed infravesical obstruction. *J Urol* 2009; 182: 1542-7.
22. Atar A, Oktar T, et al. The roles of serum and urinary carbohydrate antigen 19-9 in the management of patients with antenatal hydronephrosis. *J Pediatr Urol* 2015; 11 (3); 133.
23. Karakus S, Oktar T, et al. Urinary IP-10, MCP-1, NGAL, Cystatin-C, and KIM-1 levels in prenatally diagnosed unilateral hydronephrosis: The search for an ideal biomarker. *Urology*, 2016: 87; 185-92.

24. Barker AP, Cave MM, Thomas DF, et al. Fetal pelvi-ureteric junction obstruction: predictors of outcome. *Br J Urol*. 1995;76(5):649-52.
25. Lee SR, Cendron M, Kinnamon DD, Nguyen HT. Antenatal Hydronephrosis as a Predictor of Postnatal Outcome: A Meta-analysis. *Pediatrics* 2006;118;586-593.
26. Coplen DE, Austin PF, Yan Y, Blanco VM, Dicke JM. The magnitude of fetal pelvic dilatation can identify obstructive postnatal hydronephrosis, and direct postnatal evaluation and management. *J Urol* 2006. 176:724-727.
27. Oktar T, Acar O, Atar A, et al. How does the presence of antenatally detected caliectasis predict the risk of postnatal surgical intervention? *Urology* 2012, 80:203-6.
28. Chaviano AH, Maizels M, Yerkes RB, Cheng EY, Haggerty J, Meyer T, Kaplan WE. Incidence Based Fetal Urological Counseling Using the Virtual Pediatric Urology Registry: Importance of Insignificant Fetal Pyelectasis (Sonographically Evident Renal Pelvis). *J Urol* 178:1781-1785, 2007.
29. Morris RK, Malin GL, Khan KS, et al. Systematic review of the effectiveness of antenatal intervention for the treatment of congenital lower tract obstruction. *BJOG* 2010, 117:382-390.
30. Morris RK, Quinlan-Jones E, Kilby MD, et al. Systematic review of accuracy of fetal urine analysis to predict poor postnatal renal function in cases of congenital urinary tract obstruction. *Prenat Diagn* 2007. 27: 900-911.
31. Farrugia MK. Fetal bladder outlet obstruction: Embriopathology, in utero intervention and outcome. *J Pediatr Urol* 2016, 12:296-303.
32. Morris RK, Malin GL, Quinlan-Jones E, et al. Percutaneous vesicoamniotic shunting versus conservative management for fetal lower urinary tract obstruction (PLUTO): a randomized trial. *Lancet* 2013, 382: 1496-506.
33. Freedman, A. L., et al. Fetal therapy for obstructive uropathy: past, present, future? *Pediatr Nephrol*, 2000. 14: 167.
34. McLorie, G., et al. Outcome analysis of vesicoamniotic shunting in a comprehensive population. *J Urol*, 2001. 166: 1036.
35. Ransley PG, Dhillon HK, Gordon I, Duffy PG, Dillon MJ, Barratt TM. The postnatal management of hydronephrosis diagnosed by prenatal ultrasound. *J Urol* 144:584-587, 1990.
36. Uluocak N, Ander H, Acar O, et al. Clinical and radiological characteristics of patients operated in the first year of life due to ureteropelvic junction obstruction: significance of renal pelvis diameter. *Urology*. 2009;74:898-902.
37. Ulman I, Jayanthi VR, Koff SA. The long-term followup of newborns with severe unilateral hydronephrosis initially treated nonoperatively. *J Urol* 164:1101-1105, 2000.
38. Decramer S, Bascands JL, Schanstra JP. Non-invasive markers of ureteropelvic junction obstruction. *World J Urol* 25:457-465, 2007.
39. Chertin B, Pollack A, Koulikov D, Rabinowitz R, Hain D, Hadas-Halpren I, Farkas A. Conservative treatment of ureteropelvic junction obstruction in children with antenatal diagnosis of hydronephrosis: lessons learned after 16 years of follow-up. *Eur Urol*. 49 :734-738, 2006.
40. Cartwright P, Duckett W. The case for functional assessment of apparent UPJ obstruction. *Dialog Pediatr* 14:4, 1991.
41. Castagnetti M, Novara G, Beniamin F, Vezzú B, Rigamonti W, Artibani W. Scintigraphic renal function after unilateral pyeloplasty in children: a systematic review. *BJU Int*. 102:862-868, 2008.
42. Eskild-Jensen A, Munch Jorgensen T, Olsen LH, Djurhuus JC, Frokiaer J. Renal function may not be restored when using decreasing differential function as the criterion for surgery in unilateral hydronephrosis. *BJU Int* 92: 779-782, 2003
43. Bajpai M, Chandrasekharam VVSS. Non operative management of neonatal moderate to severe bilateral hydronephrosis. *J Urol* 167: 662- 665, 2002.
44. Onen A, Jayanthi VR, Koff SA. Long-term followup of prenatally detected severe bilateral newborn hydronephrosis Initially managed nonoperatively. *J Urol* 168: 1118-1120, 2002.
45. Coplen DE, Austin PF, Yan Y, et al. The magnitude of fetal renal pelvic dilatation can identify obstructive postnatal hydronephrosis, and direct postnatal evaluation and management. *J Urol* 2006; 176:724-7.
46. Dias CS, Silva JM, Pereira AK, et al. Diagnostic accuracy of renal pelvic dilatation for detecting surgically managed ureteropelvic junction obstruction. *J Urol* 2013;190: 661-6.
47. Thomas DFM. Prenatal diagnosis: What do we know of long-term outcomes? *J Pediatr Urol* 2010; 6: 204-11
48. Gatti JM, Broecker BH, Scherz HC, et al. Antenatal hydronephrosis with postnatal resolution: how long a re postnatal studies warranted? *Urology* 2001; 57:1178.
49. Matsui F, Shimada K, Matsumoto F, et al. Late recurrence of symptomatic hydronephrosis in patients with prenatally detected hydronephrosis and spontaneous improvement. *J Urol* 2008; 180:322.
50. Madden NP, Thomas DF, Gordon AC, et al. Antenatally detected pelviureteric junction obstruction. Is non-operation safe? *Br J Urol* 1991; 68:305.

51. Dhillon HK. Prenatally diagnosed hydronephrosis: the Great Ormond Street experience. *Br J Urol* 1998; 81 (Suppl. 2):39.
52. Palmer LS, Maizels M, Cartwright PC, et al. Surgery versus observation for managing obstructive grade 3 to 4 unilateral hydronephrosis: a report from the Society for Fetal Urology. *J Urol* 1998; 159:222.
53. Herndon CD, McKenna PH, Kolon TF, et al. A multi-center outcome analysis of patients with neonatal reflux presenting with prenatal hydronephrosis. *J Urol* 1999;162:1203.
54. Katzir ZE, Witzling M, Nikolov G, et al. Neonates with extra-renal pelvis: the first 2 years. *Pediatr Nephrol* 2005;20:763.
55. Tibbals JM, De Bruyn R. Primary vesicoureteric reflux-how useful is postnatal ultrasound? *Arch Dis Child* 1996; 75:444
56. Gloor JM, Ramsey PS, Ogburn Jr PL, et al. The association of isolated mild fetal hydronephrosis with postnatal vesicoureteral reflux. *J Matern Fetal Neonatal Med* 2002;12:196.
57. Farrugia MK, Hitchcock R, Radford A, et al. British Association of Paediatric Urologist consensus statement on the management of the primary obstructive megaureter. *J Pediatr Urol*; 2014, 10:26
58. Hayes WN, Watson AR, Trent & Anglia MCDK Study Group. Unilateral multicystic dysplastic kidney: does initial size matter? *Pediatr Nephrol*. 2012; 27:1335-40.
59. Ismaili K, Avni FE, Alexander M, et al. Routine voiding cystourethrography is of no value in neonates with unilateral multicystic dysplastic kidney. *J Pediatr* 2005;146:759.
60. Onal B, Kogan BA. Natural history of patients with multicystic dysplastic kidney-what followup is needed? *J Urol* 2006;176:1607
61. Dimmick JE, Johnson HW, Coleman GU, Carter M. Wilms tumorlet, nodular renal blastema and multicystic renal dysplasia. *J Urol* 1989;142:484.
62. Beckwith JB. Should asymptomatic unilateral multicystic dysplastic kidneys be removed because of the future risk of neoplasia? *Pediatr Nephrol*. 1992;6:511.
63. Snodgrass WT. Hypertension associated with multicystic dysplastic kidney in children. *J Urol*. 2000;164:472.
64. Hains DS, Bates CM, Ingraham S, Schwaderer AL. Management and etiology of the unilateral multicystic dysplastic kidney: a review. *Pediatr Nephrol*. 2009;24:233.

Megaüreter

8

Dođan Ünal

A. GİRİŞ

İlk olarak 1923 yılında Caulk tarafından tanımlanan megaüreter, üreterin tek veya iki taraflı olarak aşırı derecede dilate olduđu herhangi bir durumu tanımlar (1, 2). Patoloji ilk olarak Caulk tarafından megaloüreter olarak isimlendirilmiş, zamanla geniş üreter ve hidroüreter sinonimleri de kullanılmıştır (3). Bir hastalık tanısı olmaktan ziyade farklı birçok hastalığın neden olabileceđi ortak patomorfolojik bir tanımlamadır. Üreter dilatasyonuna şart olmamakla birlikte hidronefroz da eşlik edebilir.

Çocuklarda 16 yaşına kadar üreter çapının üst limiti 0. 50 - 0. 65 mm olarak tanımlanmış ve buradan hareketle altmışlı yılların sonlarından beri üreter çapının genellikle 7 mm üzerinde olması üreter dilatasyonu olarak kabul edilmiştir (3, 4, 5, 6, 7). Benzer şekilde daha yeni olarak British Association of Paediatric Urologists (BAPU), 30 gestasyon haftasından itibaren retrovezikal üreter çapının 7 mm ve üzerinde olmasının patolojik olduđu üzerine konsensus yayınlamıştır (8).

Obstrükte olmayan durumlarla açık bir şekilde ayrımı yapılamadığından obstrüksiyonu tanımlamak fevkalade zordur. En popüler tanımlamaya göre obstrüksiyon, idrar akımında, eđer tedavi edilmezse, ilerleyici renal bozulma ile sonuçlanacak bir kısıtlamadır (9).

Primer obstrüktif megaüreterin gerçek insidansı bilinmemekle birlikte antenatal olarak saptanmış üst üriner sistem dilatasyonlarının %10-23'ü olduđu sanılmaktadır. Bu verilerle primer megaüreter, prenatal ve neonatal hidronefrozların en sık ikinci nedeni olmaktadır (olguların yaklaşık beşte biri). İnsidansı 1000 canlı doğumda 0. 36 olarak bildirilmektedir. Erkek çocuklarda daha sık görülür ve sol üreter daha fazla etkilenir. Olguların dörtte biri bilateral olup %10-15'i karşı taraf displazi veya obstrüksiyonu ile birlikte (3, 4, 5, 9, 10, 11).

B. SINIFLANDIRMA

Megaüreter 2 ayrı sınıflama setiyle değerlendirilebilir. Bunlar patofizyolojik süreç temelli ve üreterovezikal bileşke temelli klasifikasyonlardır.

1. Patofizyoloji Tabanlı Sınıflandırma

Patofizyolojik temelli megaüreter sınıflamasının esasını altta yatan reflü ve/veya obstrüksiyonun olup olmaması oluşturur. Bu çerçevede megaüreter halen yetmişli yılların sonunda "American Academy of Pediatrics", "Society of Pediatric Urological Surgeons" ve "Society for Pediatric Urology" kuruluşlarının konsensusa varmış oldukları şekilde sınıflandırılmaktadır (1). Bu klasifikasyona göre megaüretere neden olan süreçler genel anlamda reflüksif, obstrüktif ve bunların ikisinin de olmadığı durumlar olmak üzere üç başlık altında incelenmektedir (1, 2). Bazı kaynaklarda bu başlıklara obstrüksiyon ve reflünün ikisinin bir arada olduğu dördüncü bir sınıf da eklenmektedir (3). Yenidoğan megaüreterlerinde patolojinin çoğunlukla nonobstrüktif natürde olduğu bildirilmiştir (7).

2. Üreterovezikal Bileşke Tabanlı Sınıflandırma

Hidroüreteronefroza neden olan birçok hastalık bulunması ve bütün bu hastalıkların keşişim kümesinde bulunan megaüreter konusunun müstakil bir başlık altında irdelenip fark edilebilmesi için özellikle üreterovezikal bileşkeye odaklanan bir anlatım tarzının benimsenmesi de mantıklı olacaktır.

Bu bağlamda **üreterovezikal bileşkeyi** direk olarak etkileyen patolojilerle meydana gelen dilatasyonlar primer, bunun dışında kalanlar ise sekonder megaüreter olarak tanımlanmaktadır (3). Buna göre, primer megaüreter, **üreterovezikal bileşkeyi** etkileyen anatomik ve/veya fonksiyonel bir anomali nedeniyle üreter çapının genişlemesidir (4).

Yukarıdaki reflü / obstrüksiyon durumuna ve üreterovezikal bileşkenin etkilenme durumuna göre yapılan iki sınıflama birleştirilecek olursa; reflü temelli bir megaüreterin primer veya sekonder sebeplere bağlı olarak gelişebi-

leceği görülür. Bu durum obstrüksiyon temelli dilatasyonlar için de geçerlidir.

Örnek verilecek olursa reflüksif bir megaüreter ektopik üreter ve Prune-belly sendromu gibi primer sebeplere bağlı olabileceği gibi nöropatik mesane, Hinman sendromu ve posterior üretral valv gibi sekonder sebeplere de bağlı olabilir (2, 3). Aynı şekilde obstrüktif bir megaüreter üreteral valv, ektopik üreter ve ektopik üreterosel gibi primer; nöropatik mesane, Hinman sendromu, posterior üretral valv, üreter taşı, tümörler ve dış basılar gibi sekonder patolojilere de bağlı olabilir (2, 3, 5).

Reflüksif ve obstrüktif durumlar izole değil kombinasyonlar şeklinde de karşımıza çıkabilir. Örneğin bu iki anomalinin birlikte olduğu veya olmadığı primer patolojilerin yanında, göreceli olarak erken yayınlarda da belirtildiği gibi diabetes insipidus ve üriner enfeksiyon gibi reflü ve obstrüksiyonun bulunmadığı megaüreter olguları da görülebilir (12, 13).

C. PATOGENEZ

Reflü genellikle transvezikal tünelin geriye kaçışı önleyen yapısının bozulması veya yetersiz kalması nedeniyle meydana gelir. Primer olgulardaki obstrüksiyon ise kesin olmamakla birlikte esasen gerçek bir darlığa değil dinamik bir segmente bağlı olarak gelişmektedir (3, 7). Bu segment gestasyonun 20. haftasında distal üreterdeki düz kaslardaki gelişimin bozulması veya gecikmesi nedeniyle oluşmaktadır (4, 14). Nitekim kas gelişiminin kraniokaudal istikamette geliştiği ve en son olarak üreterovezikal bileşkenin (UVJ) geliştiği hatta doğumdan sonra da bu gelişimin devam ettiğine dair bilgiler bulunmaktadır (3, 15, 16). Bu, ilerleyen yaşla birlikte gözlenen spontan düzelmeyi de açıklayabilmektedir (3, 17, 18). Sonuçta fonksiyonel obstrüksiyona bağlı üreter genişlemesi ve ayrıca proksimal bölgede kas hipertrofisi ve hiperplazisi gelişir (1, 2, 4, 5). Normal çaplı bir

kateter distal 3-4 mm uzunluğundaki segmenti geçebilmekteyken, peristaltizm idrarı bu bölgeden geçirememektedir. Bu segmentin mikroskobik değerlendirmesinde kollajen depositleri gibi musküler devamlılıktaki kesintiye işaret eden bulguların yanında, primer fonksiyonları düz kas kasılması, pacemaker aktivitesi ve nihayetinde peristaltizm olan Cajal interstisyel hücrelerinde saptanan anomaliler de saptanabilmektedir (3, 5, 19). Daha yeni olarak deneysel bir çalışmada da TGF-β'nin üreterovezikal düz kas proliferasyonunu geciktirdiği ve kas yapısını etkilediği gösterilmiştir (20). Reflü ve obstrüksiyonun birlikte olduğu durumlarda ise reflü ile yukarı kaçan idrar, üreterovezikal bileşken tekrar dönememektedir (4).

D. TANI

1. Prezantasyon

Günümüzde antenatal ultrasonografi (USG) taramalarının yaygınlaşmasıyla hastaların büyük bir kısmı asemptomatik durumdayken teşhis edilmektedir (3). Zira daha önce semptomatik hastalardaki düşük tanı oranı, artan antenatal USG kullanımı ile %80'lere ulaşmıştır (3).

Antenatal tanı dışında megaüreter zaman zaman insidental olarak da teşhis edilmektedir. Bu durumda başka bir patoloji araştırılırken idrarda eritrosit görülmesi gibi bir test anomalisi üzerine teşhis edilmektedir.

Bu prezantasyon şekillerinin yanında obstrüktif veya reflüksif olsun olguların önemli bir kısmı da çocukluk döneminde semptomatik olduklarında fark edilmektedir. Megaüreter olgularında görülebilen başlıca semptomlar şunlardır;

Hematüri: Mikrohematüri şeklinde olabilir. Bazen üriner enfeksiyona eşlik etmeyebilir. Bu durumda hematürinin, taş veya distansiyon nedeniyle ürotelyal mikrovasküler yapıda meydana gelen parçalanmadan kaynaklandığı düşünülmektedir (3).

Abdominal ağrı: Özellikle aralıklı bir ağrı şeklindedir.

Abdominal kitle: Daha çok USG çağından önce karşılaşılmaktaydı. Nadiren önceden tanısı konulamamış olgularda saptanabilir.

Üriner enfeksiyon semptomları

Üremi (1, 2, 3, 4, 5).

2. Tetkikler

Hastanın genel durumu, renal fonksiyon çalışmaları dahil olmak üzere biyokimya ve tam kan tetkiklerine ilaveten tam idrar tetkiki ve idrar kültürü gibi temel tetkiklerden gerekenler yapılarak ortaya konabilir.

Bu genel analizlerin dışında megaüreterin ilk tanısı USG ile kolayca konulabilmektedir. Hatta üreteropelvik bileşke (UPJ) darlığı – megaüreter ayrımında, olguların hemen tamamında USG yeterli olmaktadır (5).

Temel sorun üreteral dilatasyona neden olan patolojinin obstrüksiyon mu yoksa reflü mü olduğunun tespitinde yaşanmaktadır (3). Gerçekten de bu iki durumu kesin ve net bir şekilde ayırt edebilen altın standart bir tetkik bulunmamaktadır (9). Bununla birlikte USG, voiding sistoüretrografisi (VCUG) ve diüretikli renal sintigrafi (DRS) gibi çalışmalar obstrüksiyon olup olmadığına karar vermede yaygın bir şekilde kullanılmaktadır.

2. 1. USG

Öncelikle önemli derecedeki bir hidroüreteronefrozun genellikle obstrüksiyona işaret ettiği düşünülür (2). Ayrıca ardışık sonografiler elde edilerek, dilatasyonun artış durumuna göre tablonun ciddiyetine karar verilmeye çalışılır (2). Bununla birlikte akut üriner obstrüksiyonlarda ilk 48 saat içinde ultrasonografinin patolojiyi gösteremeyebileceği akılda tutulmalıdır (21).

Bu subjektif değerlendirmelerin yanında böbreğin ultrasonik değerlerine bakılarak da

obstrüksiyon varlığı tespit edilmeye çalışılmıştır. Örneğin özellikle hidronefrozlarda 1. 10 veya daha yüksek rezistif indeks oranı, kontralateral hipertrofi ve 5 mm'den büyük parankimal rim gibi bazı özel obstrüktif skorlama sistemleri geliştirilmiştir (21, 22).

USG çalışması antenatal veya neonatal olarak yapılmaktadır (2, 4).

Antenatal USG: Gebelik döneminde yapılan yaygın USG istemleri sonuç olarak antenatal hidronefroz tespitini artırmıştır (9, 23). Nitekim USG çağından önce semptomatik olup sonuçta üst üriner sistem dilatasyonu saptanan hastaların sadece %8'inde primer obstrüktif megaüreter saptanırken, şimdi primer obstrüktif megaüreter olgularının %79 gibi büyük bir çoğunluğu antenatal USG ile saptanmaktadır (3). Tüm amniyotik sıvı idrardan ibaret olduğunda, yani çoğunlukla gebeliğin 16 ve 18. haftaları arasında böbrek rutin olarak görülür hale gelmektedir. Fötal üriner sistem değerlendirmesi için en hassas zaman 28. haftadır (9). BAPU, 7 mm üzerinde saptanan bir prenatal üreteral çapın postnatal olarak araştırılması gerektiğini belirtmiştir (8).

Eğer dilatasyon saptanırsa USG görüntüleme, dilatasyonun taraf ve şiddeti, böbreklerin ekojenitesi, olgunun hidronefroz mu yoksa hidroüreteronefroz mu olduğu, mesane hacmi ve boşalması, cinsiyet ve amniyotik sıvı hacmi gibi parametrelere odaklanılmalıdır (9, 24).

Postnatal USG: Prenatal üreter dilatasyonu tanısı alan tüm bebeklere postnatal USG yapılmalıdır (8). Bununla birlikte antenatal dilatasyon saptandığında doğumdan hemen sonra USG önerilmemektedir. Çünkü geçici yenidoğan dehidratasyonu doğumdan sonra 48 saat kadar sürdüğünden görüntüleme bu süre bittikten sonra yapılmalıdır. Bununla beraber istisna olarak iki taraflı hidronefroz, tek böbrek ve oligohidramniyoz gibi ciddi durumlarda doğumdan

hemen sonra yapılmasında fayda vardır (9). Yukarıda da ifade edildiği gibi önemli derecedeki hidroüreteronefroz genellikle obstrüksiyon lehine yorumlanmalı ve ardışık sonografilere obstrüktif-reflüksif ayırıcı tanısında yararlanılmalıdır (2).

USG raporunda; renal pelvisin ön-arka çapı, kaliks dilatasyonu varlığı, böbrek boyutları, parankim kalınlığı, kortikal ekojenite, üreterler, mesane duvarı ve rezidüel idrar hacmi gibi parametreler bulunmalıdır (9).

2.2. İntravenöz Pyelografi (IVP) ve Manyetik Rezonans (MR) Ürografi

Reflü bulunmayan primer obstrüktif megaüreterde IVP veya özellikle MR ürografi anatomik detayları ve sıklıkla darlığın yerini gösterebilmektedir (2, 4). Bu görüntüleme yöntemlerinde dilate üreter UVJ bölgesinin hemen üzerinde aniden kesintiye uğramıştır (2, 4).

2.3. Voiding Sistüretrografi (VCUG)

Primer tanı araçlarından biri olup, hastaların tamamında gerekli olmaktadır (4, 5, 9, 25, 8). Özellikle bilateral üreter dilatasyonlu bebekler ve unilateral hidroüreteronefrozlu erkek bebeklerde mesane çıkım obstrüksiyonunu ekarte etmek için erken dönemde VCUG yapılmalıdır (8). Zira üst üriner sistem dilatasyonu olan yenidoğanlarda primer veya asosiyet faktör olarak üretral valv, üreteresel, divertikül veya nörojenik mesane gibi patolojilerin yanında esas olarak yaklaşık dörtte bir oranında VUR saptanmaktadır (9, 26).

Ciddi reflü saptanırsa eş zamanlı bir obstrüksiyonun ekartasyonu için gecikmiş drenaj filmleri çekilmelidir (5). Parsiyel obstrüksiyonun önemli bir göstergesi olarak üreterdeki staz nedeniyle kontrast madde dilüe olacak ve üreterdeki kontrastlaşma, mesaneyle karşılaştırıldığında daha düşük dansitede görülecektir (5).

VCUG dahil olmak üzere tüm tetkikler, özellikle radyolojik tanı araçları kullanılırken, sonuçta reflü saptansa bile bunun klinik bir önemi olmayabileceği ebeveyn ile paylaşılmalıdır (9). Çünkü anne – babalardan sadece takip edilecekse özellikle radyasyonun çocuklarına neden verildiği konusunda olumsuz geri dönüşler alınabilir.

2.4. Diüretikli Renal Sintigrafi (DRS)

Obstrüktif – reflüksif hidroüreteronefrozların ayırımında kullanılan en önemli görüntüleme araçlarından biridir (2, 4). İdrar drenajına ait patolojinin şiddet ve fonksiyonel önemini göstermede kullanılan en yaygın tanı aracıdır (5, 9).

Doğumdan 4 – 6 hafta sonra, hidrasyon ve transüretal kateter bulunması gibi standart şartlar altında yapılmalıdır. Kullanılan radyonüklid maddeler, technetium-99m (99mTc) ve mercaptoacetyltriglycine (MAG3)'dir (9).

Mesane çıkım obstrüksiyonu ve VUR ekarte edildikten sonra, UVJ obstrüksiyonunu araştırmak için hidroüreteronefroz ve 10 mm üzeri izole ureter dilatasyonu olan bebeklerde MAG-3 endikedir (8). Belirgin dilate bir ureter stazın önemli bir kaynağı olabilir ve drenaj yarı-ömrünün saptanması zorlaşabilir. Sistemin çok geniş olması ve dolmasının 60-90 dakika alabilmesi nedeniyle diüretiğin verilmesi geciktirilebilir (5).

Tetkik öncesinde oral sıvı alımı teşvik edilir. Radyonüklid madde enjeksiyonundan 15 dakika önce 30 dakika boyunca 15 mL/kg dozunda ve müteakiben tüm inceleme süresince 4 mL/kg/h oranında IV normal salin infüzyonu yapılması gerekir (9). Furosemidin tavsiye edilen dozu ilk 1 yaşta 1 mg/kg iken, 1-16 yaşlar arasında maksimum doz 40 mg'ı aşmamak kaydıyla 0.5 mg/kg olmalıdır (9).

DRS eğrilerinin yenidoğan ve bebeklik dönemindeki obstrüksiyon tanısında kullanılması kısıtlayan bazı faktörler vardır. Bunlar renal

fonksiyon, diüretiğe cevap yeteneği, hidrasyon durumu, postür, topplayıcı sistemin hacim ve gerebilirliği, diüretiğin veriliş zamanı ve eğrinin yorumlanması gibi unsurlardır. Böylece bu tetkikin yanlış-pozitif sonuçları %44'e kadar ulaşmaktadır (3).

USG ve diüretik renografi tetkikleri Avrupa Üroloji Derneği'nin kılavuzundaki tanı algoritmasında beraberce şu şekilde yer almışlardır: Belirtilen şekilde yapılan postnatal USG tetkikinde dilatasyon bulunmazsa 4 hafta sonra USG tekrarlanmalıdır. Ama eğer postnatal USG tetkikinde tek veya çift taraflı dilatasyon tespit edilecek olursa yapılacak tetkikler, ilk olarak belirtildiği şekilde yapılacak olan VCUG ve sonuca göre karar verilecek olan diüretik renografi çalışmalarıdır (9).

E. TEDAVİ

Dilate bir üriner sistemin tedavisinde karşımızda duran en büyük problem hangi çocukların medikal tedavilerle takip edilebileceği, hangilerinin ise cerrahi gerektireceği konusudur (9). Renal fonksiyon bozukluğunu önlemek için erken müdahalenin gerekli olduğu ciddi obstrükte bir megaüreter ile müdahalenin gereksiz olduğu ve takiple iyileşebilen bir megaüreter olgusunun birbirinden ayrılması hassas bir denge gerektirir (3). Bu konuda karar verilmesi gereken öncelikli konu, temel patolojinin obstrüksiyon mu yoksa reflü mü olduğunun belirlenmesidir.

Bu amaçla BAPU, obstrüktif – nonobstrüktif megaüreter ayırımında klinik ve radyolojik bir bulgu kombinasyonu önermiştir. Buna göre asemptomatik bir hastada %40'dan daha düşük bir başlangıç diferansiyel renal fonksiyon veya seri görüntülerde diferansiyel renal fonksiyonda %5'lik bir düşüş, ve/veya seri USG görüntülerde ilerleyici dilatasyon obstrüksiyonu düşündürür. Tersine stabil veya düzelen dilatasyon varlığında geciken bir MAG-3 geçişi, ve

asemptomatik bir hastada %40'ın üzerinde diferansiyel renal fonksiyon saptanması güçlü bir obstrüksiyon hissi vermemektedir (8).

DRS ve Whitaker protokolü ile yapılan çalışmalar neonatal megaüreter olgularının çoğunlukla nonobstrüktif karakterde olduğunu göstermektedir (7). Bununla birlikte ne yazık ki elimizdeki bunca veri ve tetkik çeşitliliği bulunmasına rağmen obstrüktif ve obstrüktif olmayan olguları kesin ve doğru bir şekilde ayırabilecek tek bir altın standart yöntem bulunmamaktadır (9).

Doğumdan önce tespit edilen dilatasyon olgularında en önemli noktalardan biri ebeveyni her aşamada süreçlere dahil etmektir (9). Yani çocuklarına ne zaman kesin bir tanı konulacağı ve bu tanının ne anlama geleceği gibi konular anne-babalarla paylaşılmalıdır. Bazen de masif bilateral dilatasyon, bilateral hipoplastik displazi, oligohidramniyozla birlikte ilerleyici bilateral dilatasyon ve pulmoner hipoplazi gibi durumlarda çocuğun ciddi bir şekilde etkilendiği hemen anlaşılabilir (9).

1. Konservatif Tedaviler

Fonksiyonel çalışmalar yeterli üreteral drenajı gösterip doğruluyorsa konservatif tedavi en iyi opsiyondur (9). Operasyonsuz hasta takibi kendine son 25 yılda istikrarlı bir yer edinmiştir (3). Cerrahisiz takip altta yatan patolojiye göre özellikle asemptomatik ve diferansiyel renal fonksiyonu %45'in üzerinde olan olgularda güvenli bir seçenek olabilir (2).

Reflü ve obstrüksiyonu bulunmayan asemptomatik megaüreterli hastalarda, Grade 4 gibi ileri hidroüreteronefrozlu olgularda ilk etapta 1 yaşa kadar düzenli USG takibi ve antibiyotikler üst üriner sistem enfeksiyonlarının profilaksisinde uygun dozlarla kullanılabilir (2, 4, 5, 9). Nitekim BAPU tarafından postnatal hidroüreteronefrozlu olgularda doğumdan sonraki ilk 6-12 ayda antibiyotik profilaksisi tavsiye

edilmektedir (8). Bununla birlikte düşük doz profilaktik antibiyotik rejiminin faydasını gösteren prospektif randomize bir çalışma bulunmamaktadır (9). İzlemin fayda etmesi üreterovezikal bileşkenin çocuğun büyümesiyle geliştiği ve iyileştiğini düşündürmüştür (1).

Takip genel olarak seri USG ve periyodik DRS ile yapılır (2, 5). Primer megaüreter olgularının yaklaşık %85'inde spontan remisyon görülür ki bunlarda artık cerrahi gerekmemekte, sadece split renal fonksiyonda bozulma, idrar drenajında yavaşlama, reküren UTI ve ciddi obstrüksiyon varsa operasyon tavsiye edilmektedir (2, 9, 27). Nitekim megaüreteri reflüye bağlı olmayan çocukların %15-21'i cerrahiye gitmektedir (2, 28). Yani fonksiyonlarda azalma ve reküren enfeksiyonlar nedeniyle cerrahi, 7 yaşına kadar hastaların sadece %10-25'sinde gerekli olmaktadır (5). Cerrahisiz takip edilen bu çocuklarda normalizasyon sonrasında çoğunlukla gecikmiş obstrüksiyon gözlenmemekle birlikte izlem altındayken puberte döneminde hidronefrozun kötüleşebildiği bildirildiği için takibin erişkin döneme kadar yapılması daha uygun olacaktır (5, 8, 29).

Primer megaüreterli olgularda ortalama 2. 9 yıl takipte %52. 5 oranında tam iyileşme ve %47. 5 oranında iyileşme veya stabilleşme gözlenmiştir (29). Reflüsüz megaüreterli hastalarda sadece konservatif tedavinin etkinliği çalışılmış ve özellikle üreter çapları 10 mm altında olan olgularda medyan 60 (18-204) aylık takipte %76 tam iyileşme tespit edilmiştir. Bununla birlikte üreter çapları 10 mm ve üzeri olan olgularda bu başarı medyan 102 (42-210) aylık takipte %17 olmuştur (28).

2. Cerrahi Tedaviler

Obstrüksiyon yoksa hidroüreteronefroz çoğunlukla azalmaktadır. Bununla birlikte semptomatik hastalarda hangi tipte megaüreter olduklarına bakılmaksızın cerrahi tavsiye edilmektedir

(4). Bunun gibi konservatif takip sırasında renal fonksiyonlarda azalma ve hidronefrozda artma varsa genellikle cerrahi endike olmaktadır (4, 9). BAPU kılavuzuna göre, hasta semptomatik (febril üriner enfeksiyon veya ağrı gibi) ise veya asemptomatik olduğu halde reküren üriner enfeksiyon mevcut ise, seri USG görüntülerde ilerleyici sürekli dilatasyon saptanırsa, başlangıçtaki renal sintigrafide özellikle masif hidro-üreteronefrozla birlikte %40'dan daha düşük diferansiyel renal fonksiyon ve/veya karşılaştırılabilir ardışık sonuçlarda diferansiyel renal fonksiyonda %5 veya daha fazla önemli oranda düşüş saptanırsa obstrüksiyon, dolayısıyla cerrahi düşünülmelidir (8). Fakat asemptomatik bir hastada düzelen veya stabil dilatasyon varlığında geciken bir MAG-3 transiti veya %40 üzeri fonksiyon saptanması güçlü bir obstrüksiyon hissi vermemektedir (8).

Dolayısıyla gerçek obstrüksiyonlar genelde cerrahi gerektirir (2). Tedavi sonuçları başarılı olsa da cerrahi öncesi renal fonksiyon ve gelişen komplikasyonlar başarıyı etkilemektedir (2).

Cerrahi basitçe ilgili segmentin çıkarılarak (tapering yapılarak veya yapılmayarak) mesaneye tekrar anastomozu şeklinde uygulanmakta, ancak özellikle 1 yaşın altında aşırı dilate üreterin küçük bir infantil mesaneye reimplantasyonunun teknik zorlukları nedeniyle alternatif yöntemler de kullanılmaktadır. Bunlar geçici Double-J stent, endoskopik balon dilatasyonu, endoüreterotomi, kutanöz üreterostomi ve reflüksif ureteral reimplantasyondur (1, 2, 8, 30).

2.1. Klasik Üreteral Reimplantasyon

Üretere klasik olarak intravezikal, ekstrevezikal veya kombine yöntemlerle müdahale edilir (9). Aynı temel prensiplerle bu ameliyat laparoskopik veya robotik yöntemlerle de yapılabilir (3). Burada üreteri devaskularize etmeden düzleştirmek gerekir (3, 9). Üreter burada antireflü

tamir için gerekli bir çap bırakılarak inceltilmeli ve reflüye izin vermeyecek bir tarzda uzunluk-çap oranı 5:1 olacak şekilde üreteral lümenin koaptasyonu başarılıdır. Bu işlem mesaneye idrar akımını uygun bir şekilde artırmalıdır (3, 9). Üreteral bükülme olmaksızın daha uzun bir submukozal tünel vezikopsoas hitch ile de yapılabilmektedir (5).

BAPU, 1 yaşın altında alternatif girişimlerin yanında üreterik reimplantasyonun da uygulanabileceğini, fakat reimplantasyon tekniği, tapering yapılıp yapılmayacağı konularında güçlü bir konsensusun olmadığını belirtmiştir (8).

Tailoring Yöntemleri

Üretere şekil vermede (tailoring) plikasyon (folding) veya eksizyonel inceltme (tapering) gibi temelde iki yöntem kullanılır (3, 9):

Plikasyon tekniği Starr plikasyon veya Kalincinski plikasyon ile yapılabilir. Folding teknikleri sadece orta derecedeki (çapı <1.75 cm olan) üreter dilatasyonlarında uygundur. Çünkü oluşan kitlesel materyal reimplantasyonu zorlaştırabilir, komplikasyon ve başarısızlığı artırabilir. Plikasyonda özellikle bebeklerde yukarıda ifade edilen teknik zorluklar olsa da üreteral kan akımı devam ettiği için iskemi ve stenoz riski düşük olmaktadır (3, 5, 31, 32).

Folding tekniklerinin atası durumundaki eksizyonel tapering yöntemi, altmışlı yılların sonuna doğru popülerize olmuştur (33). Vasküler yapıyı bozma ihtimali daha yüksek olsa da özellikle masif dilate üreterlerde avantajlıdır ve dikkatli uygulanırsa vasküler hasar minimal olmaktadır (3). Uzunlamasına bir üreter segmenti eksize edilmekte ve 10-12 French kateter üzerinden kapatılmaktadır (5). Submukozal tünel içinde, sütür hattı fistül riskini azaltmak için detrusöre karşı yerleştirilir (5). Distal üreterin inceltilmesi sonrasında üst üreterdeki tortuosite ve dilatasyonun sıklıkla kaybolması nedeniyle

başlangıçta yapılmakta olan üreterin boylu boyunca onarımının gereksiz olduğu iddia edilmiştir (34).

Ekstravezikal tekniğin intravezikal reimplantasyona göre daha az morbid olduğu bildirilmiştir (5, 35). Bununla birlikte retrospektif olarak yapılan yeni bir çalışmada, İngiliz Pediatrik Ürologlar Derneği'nin definitif reimplantasyonun 1 yaş sonrasına geciktirilmesi önerisinin hilafına 1 yaş altındaki primer obstrükte megaüreterli 34 hastaya 12 yıl boyunca intravezikal üreterik reimplantasyon uygulanmış ve %97 ameliyat başarısı elde edilmiştir (36).

2.2. Alternatif Cerrahi Yöntemler

Klasik cerrahi işlemlere alternatif olarak özellikle 1 yaşın altında aşırı dilate üreterin küçük bir infantil mesaneye reimplantasyonunun teknik zorlukları nedeniyle alternatif yöntemler de kullanılmaktadır. Bunlar geçici Double-J stent, endoskopik balon dilatasyonu, endoüreterotomi, kutanöz üreterostomi ve reflüksif ureteral reimplantasyondur (8).

BAPU, 1 yaşın altında üreterik reimplantasyonun uygulanabilir olduğunu, fakat bebeklik döneminde alternatif girişimlerin de dikkate alınabileceğini belirtmektedir (8).

Bir yaş altındaki bebeklerde Double-J stent ve kutanöz üreterostomilerin güvenli ve kabul edilebilir opsiyonlar olmaları nedeniyle en yaygın uygulanan prosedürler olduğunu ifade edilmektedir (8). Nitekim, yenidoğan veya bebeklerde küçük bir mesaneye kitlesel bir üreterin reimplantasyonu başarısız olarsa geçici kutanöz diversiyon faydalı olabilmekte hatta üreter çapını düşürerek tailoring ihtiyacını azaltabilmektedir (5).

Özetle BAPU, bebeklikte cerrahi gerekiyorsa ilk etapta endoskopik stent ve takiben eğer endoskopik işlem başarısız olursa reflüksif reimplantasyon önermektedir (8). 2005 yılında tanımlanan reflüksif üreteral reimplantasyon,

obstrüktif dar segmentin çıkarılarak antireflü teknikler kullanılmadan üreterin mesane yan duvarına tekrar anastomozu olup, daha tehlikeli bir obstrüktif durumdaysa daha az zararlı olan reflüyü tercih etme esasına dayanır (37). Reflüksif üreteral reimplantasyon konusunda henüz kesinleşmiş sonuçlar bulunmasa da BAPU gelecekte bu yöntemin üreterostomiye tercih edileceği kanaatinde (8).

Minimal invaziv yöntemlerin gittikçe daha fazla ilgi çektiği günümüzde sınırlı bir deneyimle kullanılmış olsa da balon dilatasyonun etkinliği çalışmalara konu olmuştur (8, 38). Nitekim cerrahi gerektiren yaşları 1. 6 ile 39 ay arasında olan primer obstrüktif megaüreter olgularına yüksek basınçlı balon ile UVJ dilatasyonu uygulanmış ve uzun dönemde %70'e yakın bir kalıcı başarı elde edilmiştir (38). Bu çalışmada araştırmacılar UVJ dilatasyonunu, 2. 7 FG, minimum 3 mm balon boyutundaki semikompliyon yüksek basınçlı bir balonla yapmışlar ve işlem sonrasında Double-J stent yerleştirmişlerdir (38). Bununla birlikte balon dilatasyonu ve stentler gibi endoskopik tedavilerin uygun olgularda %95'in üzerinde daha yüksek bir başarı ile kullanılabilirliği, ancak morbiditeyi azaltmak amacıyla tercihan 3 yaş üstü çocuklarda düşünülmesi gerektiği de ifade edilmiştir (5, 39, 40). Bütün bunlara rağmen endoskopik stentlerle ilgili olarak uzun dönem verilerinin hala bulunmadığı ve sonuçları doğrulayan prospektif randomize çalışmaların olmadığı da hatırlanmalıdır (9).

Megaüreter zemininde üriner taş oluşmuşsa olgunun durumuna göre bir strateji belirlenmelidir. Obstrüksiyon bulunmayan megaüreter olgularında medikasyonla düşürme tedavisi, ESWL ve üreterorenoskopi ilk seçenekler olabilir. Fakat obstrükte vakalarda hem taş hem de alta yatan obstrüksiyon çözümlenmelidir. Bunun için (a) geriye kaçan taşın böbrekte PCNL ile tedavisine ilaveten üreteroneosistostomi, (b) açık, robotik olarak üreterolitotomi ve aynı anda üreteroneosistostomi veya (c) 3 cm altın-

daki kısa segment durumunda endoüreterotomi ile birlikte üreteroskopik taş tedavisi seçeneklerinden biri hastaya göre seçilebilir (1, 30, 41, 42, 43, 44).

2.3. Cerrahinin Komplikasyonları

Operasyondan sonra görülen başlıca komplikasyonlar; kalıcı obstrüksiyon ve/veya dilatasyon, reflü ve üriner ekstrevasyondur. Bunların çoğu drenajla cerrahi gerekmesizin tedavi edilebilmekte, düşük dereceli reflüer sıklıkla kaybolmaktadır (3, 5).

Obstrüksiyon postoperatif ödem nedeniyle olabilmekte ve stent ile çözülebilmektedir. Özellikle eksizyonel tapering sonrasında gelişen iskemik striktürde ameliyat tekrarlanabilmektedir. Özellikle düşük dereceli VUR çoğu olguda spontan kaybolduğu için konservatif olarak takip edilebilir veya gerekirse subüreterik enjeksiyonla tedavi edilebilir. Subüreterik enjeksiyon başarısız olursa, özellikle rekürren febril üriner enfeksiyon varsa tek kullanışlı opsiyon revizyon olabilir. Transüreteroureterostomi tekrarlanan başarısız operasyonlardan sonra tek taraflı olgularda düşünülebilecek bir seçenektir (3).

F. PROGNOZ

Megaüreter hem kendisi hem de yapılan cerrahi müdahaleler komplikasyona yol açabilir. Sonuçta tablonun şiddeti ve altta yatan patolojiye göre değişmek üzere üriner enfeksiyon, üriner taşlar, hematüri ve staz nedenli flank ağrı ortaya çıkabilir (1, 2).

Prognoz primer olgularda genellikle iyidir. Çoğu olgu 3 yaşa kadar spontan düzelmektedir. Yüksek dereceli hidronefrozu veya retrovezikal ureter çapının 1 cm'den büyük olduğu çocuklarda, dilatasyon sebat edebileceğinden cerrahi gerekli olabilir (45). Olumsuz renal tablo tek başına megaüreterden ziyade konjenital renal hipodisplazi ile ilgili gibi gözükmemektedir

(4). Bunun istisnası kötüleşen yüksek dereceli obstrüksiyonlardır (4, 46).

Prognoz ciddi derecede etkilenmiş bile olsa hidronefrotik bir böbrek için umut vericidir. Çünkü hala anlamlı bir renal fonksiyon kapasitesi söz konusudur. Ancak bu ümit veren tablo hipoplastik ve displastik böbrek için pek de geçerli değildir (9).

G. SONUÇ

Megaüreter başlı başına bir hastalığa değil, üreterin genişlediği herhangi bir duruma işaret etmektedir. Dolayısıyla megaüreter için yapılan anlatım aynı zamanda altta yatan patolojilerin anlatımı olmaktadır. Diğer bir deyişle megaüreter, altta yatan süreçlerin patogenezerinin daha iyi anlaşılması, etiolojideki patolojilerin çeşitlenmesi ve üstelik bu süreçlerin daha iyi anlaşılması gibi nedenlerle sınırları çok iyi çizilebilen ve ortaya konabilen bir konu olmaktan gittikçe uzaklaşmaktadır. Temel kaynaklardaki megaüreter bahislerinin hacim olarak azaldığı, buna rağmen altta yatan patolojiye atıfların daha çok yapıldığı dikkati çekmektedir.

Genel eğilim dikkate alındığında, eğer megaüreter konusu ayrı ve müstakil bir başlık altında incelenmeye devam edilecekse, bu başlığın zamanla sadece primer obstrüktif hidro-üreteronefrozlara veya etiyojisi belirlenemeyen üreteral dilatasyonlara işaret edeceği öngörüsü yapılabilir. İlave olarak bu kontekste VUR ve diğer arka plan patolojilerinin de kendi başlıkları altında daha ayrıntılı bir şekilde inceleneceği öngörülebilir.

KAYNAKLAR

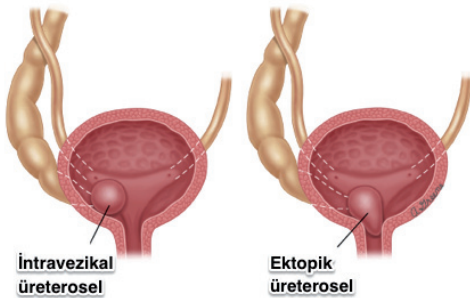
1. Leavitt DA, de la Rosette JJMCH, Hoenig DM. Strategies for Nonmedical Management of Upper Urinary Tract Calculi. Campbell-Walsh Urology, Edition 11. Editörler: Wein AJ, Kavoussi LR, Partin AW, Peters CA. Philadelphia, Elsevier, 2016; 1235-1259.
2. Elder JS. Obstruction of the Urinary Tract. Nelson

- Textbook of Pediatrics, Edition 20. Editörler: Kliegman RM, Stanton BF, St Geme JW, Schor NF. Philadelphia, Elsevier, 2016; 2567-2575.
3. Olsen LH, Rawashdeh YFH. Surgery of the Ureter in Children. Campbell-Walsh Urology, Edition 11. Editörler: Wein AJ, Kavoussi LR, Partin AW, Peters CA. Philadelphia, Elsevier, 2016; 3057-3074.
 4. Bakkaloglu SA, Schaefer F. Diseases of the Kidney and Urinary Tract in Children. Brenner and Rector's The Kidney, Edition 10. Editörler: Skorecki K, Chertow GM, Marsden PA, Taal MW, Yu ASL. Philadelphia, Elsevier, 2016; 2308-2364.
 5. Traxel EJ, Copen DE. Ureteral Obstruction and Malformations. Ashcraft's Pediatric Surgery, Edition 6. Editörler: George W. Holcomb GW, Murphy JP, Ostlie DJ. China, Elsevier, 2014; 718-732.
 6. Hellstrom M, Hjalmas K, Jacobsson B, et al: Normal ureteral diameter in infancy and childhood. *Acta Radiol* 1985; 26: 433-439.
 7. Bellinger MF. Urologic Disorders. Atlas of Pediatric Physical Diagnosis, Baskı 6. Editörler: Zitelli BJ, McIntire SC, Nowalk AJ. Philadelphia, Saunders, 2012; 559-584.
 8. Farrugia MK, Hitchcock R, Radford A, et al: British Association of Paediatric Urologists consensus statement on the management of the primary obstructive megaureter. *J Pediatr Urol* 2014; 10: 26-33.
 9. S. Tekgül (Chair), H. S. Dogan, P. Hoebeker, R. Kocvara, J. M. Nijman (Vice-chair), C. Radmayr, R. Stein. Guidelines Associates: E. Erdem, A. K. Nambiar, M. S. Silay, S. Undre. Paediatric Urology. EAU Guidelines, 2016 (web versiyonu).
 10. Stoll C, Alembik Y, Roth MP, et al: Risk factors in internal urinary system malformations. *Pediatr Nephrol* 1990; 4: 319-323.
 11. Lee RS, Cendron M, Kinnamon DD, et al: Antenatal hydronephrosis as a predictor of postnatal outcome: A meta-analysis. *Pediatrics* 2006; 118: 586-593.
 12. Boyd SD, Raz S, and Ehrlich RM: Diabetes insipidus and nonobstructive dilation of urinary tract. *Urology* 1980; 16: 266-269.
 13. Kass EJ, Silver TM, Konnak JW, et al: The urographic findings in acute pyelonephritis: Non-obstructive hydronephrosis. *J Urol* 1976; 116: 544-546.
 14. Nicotina PA, Romeo C, Arena F, et al: Segmental up-regulation of transforming growth factor- β in the pathogenesis of primary megaureter. An immunocytochemical study. *Br J Urol* 1997; 80: 946-949.
 15. Tanagho EA: Intrauterine fetal ureteral obstruction. *J Urol* 1973; 109: 196-203.
 16. Pirker ME, Rolle U, Shinkai T, et al: Prenatal and postnatal neuromuscular development of the ureterovesical junction. *J Urol* 2007; 177: 1546-1551.
 17. Matsuno T, Tokunaka S, and Koyanagi T: Muscular development in the urinary tract. *J Urol* 1984; 132: 148-152.
 18. McLellan DL, Retik AB, Bauer SB, et al: Rate and predictors of spontaneous resolution of prenatally diagnosed primary nonrefluxing megaureter. *J Urol* 2002; 168: 2177-2180.
 19. Kang HJ, Lee HY, Jin MH, et al: Decreased interstitial cells of Cajal-like cells, possible cause of congenital refluxing megaureters: histopathologic differences in refluxing and obstructive megaureters. *Urology* 2009; 74: 318-323.
 20. Ozturk E, Telli O, GokceMI, Ozcan C, Okutucu TM, Soygur T, Burgu B. Effects of transforming growth factor on the developing embryonic ureter: An in-vitro megaureter model in mice. *J Pediatr Urol*. 2016; 12: 310. e1-310. e4.
 21. Jørgen Frøkiaer. Urinary Tract Obstruction. Brenner and Rector's The Kidney, Baskı 10. Editörler: Skorecki K, Chertow GM, Marsden PA, Taal MW, Yu ASL. Philadelphia, Elsevier, 2016; 1257-1282.
 22. Garcia-Pena BM, Keller MS, Schwartz DS, et al: The ultrasonographic differentiation of obstructive versus nonobstructive hydronephrosis in children: a multivariate scoring system. *J Urol* 1997; 158: 560-565.
 23. Gunn, T. R., et al. Antenatal diagnosis of urinary tract abnormalities by ultrasonography after 28 weeks' gestation: incidence and outcome. *Am J Obstet Gynecol*, 1995; 172: 479-86.
 24. Grignon, A., et al. Ureteropelvic junction stenosis: antenatal ultrasonographic diagnosis, postnatal investigation, and follow-up. *Radiology*, 1986; 160: 649-51.
 25. Ebel, K. D. Uroradiology in the fetus and newborn: diagnosis and follow-up of congenital obstruction of the urinary tract. *Pediatr Radiol*, 1998; 28: 630-5.
 26. Thomas, D. F. Prenatally detected uropathy: epidemiological considerations. *Br J Urol*, 1998; 81 Suppl 2: 8.
 27. Peters CA, Mandell J, Lebowitz RL, Colodny AH, Bauer SB, Hendren WH, Retik AB. Congenital obstructed megaureters in early infancy: diagnosis and treatment. *J Urol*, 1989; 142: 641-5.
 28. Ranawaka, Hennayake, 2013. Ranawaka R, and Hennayake S: Resolution of primary non-refluxing megaureter: an observational study. *J Pediatr Surg* 2013; 48: 380-383.
 29. Shukla AR, Cooper J, Patel RP, et al: Prenatally detected primary megaureter: a role for extended follow-up. *J Urol* 2005; 173: 1353-1356.
 30. Christman et al, 2012. Christman MS, Kasturi S, Lambert SM, et al: Endoscopic management and the role of double stenting for primary obstructive megaureters. *J Urol* 2012; 187: 1018-1022.
 31. Fretz PC, Austin JC, and Cooper CS: Long-term outcome analysis of Starr plication for primary obstructive megaureters. *J Urol* 2004; 172: 703-705.

32. Perdzynski W, and Kalicinski ZH: Long-term results after megaureter folding in children. *J Pediatr Surg* 1996; 31: 1211-1217.
33. Hendren WH: Operative repair of megaureter in children. *J Urol* 1969; 101: 491-507.
34. Hendren WH: Commentary: Surgery of megaureter. In Whitehead D, and Leiter E (eds): *Current Operative Urology*. Philadelphia: Harper & Row, 1984. 473-482.
35. McLorie GA, Jayanthi VR, Kinahan TJ, et al: A modified extravesical technique for megaureter repair. *Br J Urol* 1994; 74: 715-719.
36. Jude E, Deshpande A, Barker A, Khosa J, Samnakay N. Intravesical ureteric reimplantation for primary obstructed megaureter in infants under 1 year of age. *J Pediatr Urol*. 2016, Oct 24. (Article in Press: Corrected Proof)
37. Lee SD, Akbal C, Kaefer M. Refluxing ureteral re-implant as temporary treatment of obstructive megaureter in neonate and infant. *J Urol* 2005; 173: 1357e60.
38. Romero RM, Angulo JM, Parente A, Rivas S, Tardáguila AR: Primary obstructive megaureter: the role of high pressure balloon dilation. *J. Endourol* 2014; 28: 517-23.
39. Christman MS, Kasturi S, Lambert SM, et al: Endoscopic management and the role of double stenting for primary obstructive megaureters. *J Urol* 2012; 187: 1018-1022.
40. Garcia-Aparicio L, Rodo J, Krauel L, et al: High pressure balloon dilation of the ureterovesical junction—first line approach to treat primary obstructive megaureter? *J Urol* 2012; 187: 1834-1838.
41. Kumar A, Goel A, Singh M, et al: Urolithiasis in primary obstructive megaureter: a management dilemma. *BMJ Case Rep*. 2014 (doi: 10. 1136/bcr-2014-204210).
42. Solinas A, Pau A, Ayyoub M, et al: Primary obstructive megaureter in adults: management strategy in a young woman. *Arch Ital Urol Androl* 2010; 82: 192-194.
43. Demirtas A, Sahin N, Akinsal EC, et al: Primary obstructive megaureter with giant ureteral stone: a case report. *Case Rep Urol* 2013; 2013: 198592.
44. Hemal AK, Nayyar R, and Rao R: Robotic repair of primary symptomatic obstructive megaureter with intracorporeal or extracorporeal ureteric tapering and ureterneocystotomy. *J Endourol* 2009; 23: 2041-2046.
45. McLellan DL, Retik AB, Bauer SB, et al: Rate and predictors of spontaneous resolution of prenatally diagnosed nonrefluxing megaureter. *J Urol* 2002; 168: 2177-2180.
46. Gimpel C, Masioniene L, Djakovic N, et al: Complications and long-term outcome of primary obstructive megaureter in childhood. *Pediatr Nephrol* 2010; 25: 1679-1686.

Fatih Yanaral, Faruk Özgör, Murat Binbay

Üreterosel, üreterin distal kısmının kistik genişlemesi ile oluşan, mesane içinde veya mesane boynu, üretraya uzanan bir ektopik üreter biçimidir. Üreterosel tek veya çift toplayıcı sistemlerle ilişkili olabilir ve çift sistemlerde üst pol ile ilişkilidir (Şekil 1). Günümüzde antenatal ultrason (USG), obstrüksiyon olması halinde, vakaların çoğunu tespit edebilmekte ve tanı doğum sonrası ileri tetkiklerle doğrulanmaktadır. Yaşamın sonraki dönemlerinde ise idrar yolu enfeksiyonu, ağrı, taş oluşumu, işeme bozuklukları ve üriner inkontinans gibi klinik semptomlarla ortaya çıkar (1).



Şekil 1. Sağ çift toplayıcı sistemde üreteroseller.

Üreterosel kadınlarda erkeklerden 4-7 kat daha fazla görülmektedir ve otopsilerdeki insidansı 4.000 çocukta birdir. Yaklaşık %80'i çift sistemde üst pol üreteri ile, %20'si ise tek sistemle ilişkilidir ve yaklaşık %10'u bilateraldir (2, 3).

PATOGENEZ

Patogenez tam olarak bilinmemektedir ve farklı üreterosel tiplerinin nasıl oluştuğunu açıklayan tek bir teori de mevcut değildir. Basit bir açıklama ile, dar bir üreteral orifisine sekonder gelişen distal üreterin mesane içindeki bir divertikülü olarak düşünülür. Daha ayrıntılı olarak öne sürülen embriyolojik mekanizmalardan bazıları ise şunlardır (3):

- Üreteral tomurcuk ile mezonefrik kanal arasındaki üreteral membranın tam olmayan rüptürüyle ortaya çıkan obstrüksiyonun üreterosel oluşumuyla sonuçlanması,
- Üreteral tomurcuğun mesaneye yerleşmesindeki gelişimsel bir gecikme sonucunda mesane boynunun üreteral orifisi daraltması,

- Mesane trigonu gelişimindeki anormal endüksiyon sonucunda üreterosellerin intravezikal bölümünde ortaya çıkan trigonal kas oluşumu eksikliği.

SINIFLANDIRMA SİSTEMLERİ

Ortotopik (intravezikal) üreterosel: İntravezikal veya ortotopik üreteroselin tamamı mesanenin içinde yer alır. Çoğunlukla tek toplayıcı sistemle birlikte ve vakaların yaklaşık %15'ini oluşturur. Büyük çocuklarda ve erişkinlerde daha fazla görülür.

Ektopik (ekstravezikal) üreterosel: Üreteroselin herhangi bir parçasının mesane boynuna veya üretraya uzanmasına ektopik üreterosel adı verilir. Ektopik üreterosel en yaygın üreterosel biçimidir (> %80). Trigonu aşım üretraya sarkacak kadar hacimli olabilir ve üretral meatustan prolabe olabilir (çeköüreterosel). Üreterosel, alt pol ureterini yukarı kaldırarak sıklıkla reflüye neden olur veya üretere bastırarak obstrüktif megaüretere yol açar. Vakaların %50'sinde kontralateral renal duplikasyon görülmektedir. Bazen büyük üreteroseller kontralateral üst üriner sistemde reflü veya obstrüksiyon ile sonuçlanır (4, 5).

Üreteroseller genellikle üst polde obstrüksiyona neden olur ama bu obstrüksiyonun ve fonksiyon kaybının derecesi üreterosel tipine ve üst pol displazisine göre değişiklik gösterir. Ortotopik tipte çoğunlukla obstrüksiyon görülmez veya hafif düzeydedir, üst polün işlevi genellikle normaldir veya hafif bozulmuştur. Kistik renal displazi tek sistem üreteroseliyle de ilişkilidir (6). Ektopik tipte üst pol etkilenmiştir ve çoğunlukla displastik, hipofonksiyonel veya nonfonksiyoneldir. Üreter megaüretere dönüşmüştür. Çekoüreteroselde duplike sistemlerin üst polü displastik ve nonfonksiyoneldir (7, 8).

KLİNİK

Görüntüleme

Üreterosellerin ve ektopik ureterlerin çoğu, spesifik tanı konulmasa bile prenatal USG ile tespit edilir. Prenatal anomali varlığında hızlı postnatal görüntüleme yapılmalıdır. Postnatal görüntüleme spesifik nedeni ortaya koyar, daha ileri tetkikler yapılmasına ve durumun netleştirilmesine imkân tanır. USG'de prenatal bulgular postnatal bulgulara benzerdir. Sistemlerden birinin dilate olduğu durumlar hariç çift sistemin prenatal olarak tespit edilmesi zordur. Fetüste üst polde kist rapor edildiğinde bunu aksi kanıtlanmadığı müddetçe üst pol hidronefrozu olarak yorumlamak gerekir.

Üreterosel öntanısında diğer böbrek ve mesane dikkatle incelenmelidir. İpsilateral alt pol veya kontralateral dilatasyon çoğunlukla reflüye veya daha nadiren üreterosel kaynaklı obstrüksiyona işaret eder. Mesane çıkışının üreterosel nedeniyle obstrüksiyonu olabilir ve tüm renal ünitelerin hidronefrozu biçiminde görülür (9). Prenatal müdahale veya erken doğum gereksinimi nadirdir ve anlamlı fayda sağlama ihtimali düşüktür.

Böbreğin yanı sıra ureterin dilatasyonu ile bulgu verebilir. Bunu obstrüktif megaüreterden veya yüksek derece reflüden ayırmak mümkün olmayabilir fakat bu ayrımın belirgin bir prenatal klinik etkisi yoktur. Bazı vakalarda böbrek kaynaklı düşünülmeyen genel karın ağrısını açıklamaya yönelik araştırmaların sonucu tesadüfi tanı konulabilir.

Enfeksiyon

Enfeksiyon, hem üreterosellerin hem de ektopik ureterlerin kliniğinde önemli bir nedendir. Her yaşta ve oldukça değişken bir klinikle ortaya çıkabilir. Erken tespit erken tedavi için değerlidir ki bu tedavi basit bir drenaj bile olabilir. Akut durumda verilen ilk klinik yanıt müdahalenin zamanlamasını belirler. Uygun tedaviye

hızlı yanıt vermeyen sepsisli çocukta enfekte üreteroselin transüretral insizyonu (TÜİ) veya ektopik üreterin perkütan ya da açık drenajı gerekebilir (10).

Ağrı

Ağrı, üreteroselde nadiren görülür.

Prolapsus

Üreterosel prolapsusu ender ama ayırt edici bir belirti olmakla birlikte klinisyeni yanıltabilir. Bunlar genellikle düzgün yüzeyle, konjesyone, üzeri mukoza kaplı intralabial kitlelerdir ve çocukta işeme güçlüğü yapabilir. Erkek yenidoğanda üretral valvi taklit ederek akut üriner retensiyona yol açabilir.

Geç Prezantasyon

Ergenlerde veya yetişkinlerde üreterosel bildirilmiştir ve ilk başvuruda genellikle enfeksiyon, abdominal ağrı ve nadiren inkontinans vardır (11). Yetişkinlerde sıklıkla tek sistemle ilişkili nonobstrüktif üreterosel, çoğu zaman küçük üreteroselin içindeki bir taşla kolaylıkla fark edilir.

TANI

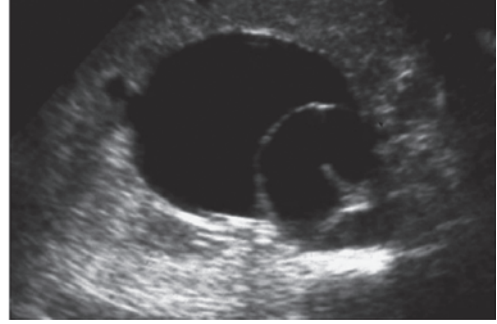Etkilenen yapıların anatomik ve fonksiyonel değerlendirilmesinin ardından tedaviye karar verilir.

Fizik Muayene

Prolapse üreterosel kolay tanı koyulan, çarpıcı bir görünüm olmakla beraber nadirdir. Rahat çocuklarda dilate üst pol palpe edilebilir ancak yaşça daha büyük çocuklarda bu zordur.

Ultrason

Prenatal görüntüleme tipik bulgular, üretral dilatasyonun eşlik ettiği dilate üst pol veya dilate tek sistemdir. Mesane seviyesinin üstünde dilate ektopik üreteri üreteroselden ayıran bir ayırıcı özellik yoktur. Bu ayırıcı me-



Şekil 2. İntravezikal üreteroselin ultrason görüntüsü.

sane bulguları tanı koydurucudur. Tedavileri farklı olduğundan mesane görüntüleri oldukça önemlidir. Mesanenin içinde, mesane duvarlarını aşmayan ince duvarlı kistik bir dilatasyon üreterosel için tanı koydurucudur. (Şekil 2).

Büyük bir üreterosel, içinde hiç idrar olmayan mesaneyi tamamen doldurabilir. Dolu bir mesane üreteroseli gizleyerek yanlışlıkla ektopik üreter olarak yorumlanabilir. Mesanenin zaman içinde izlenmesi genellikle bu hataları ortadan kaldıracaktır. USG, böbrek parankim kalınlığını, ekojenitesini ve çift sistemde üst pol hidronefrozunu değerlendirmek için de kullanılır.

Manyetik Rezonans Görüntüleme

Manyetik rezonans ürografi üriner sistemin en detaylı görüntülerini fonksiyonel bilgilerle birlikte sunar. Ne var ki gerekli verileri sağlayan, maliyeti daha düşük ve sedasyon gerektirmeyen yöntemlere kıyasla genellikle kullanışlı değildir. Günümüzde karmaşık anatominin diğer görüntüleme yöntemleriyle değerlendirilemediği hastalarda değerli bir seçenektir.

Fonksiyonel Değerlendirme

Renal fonksiyon: Radyonüklid renal görüntüleme, renal fonksiyon değerlendirmesinde hâlâ altın standarttır ve genellikle en iyi sonucu dimerkaptosüksinik asit görüntüleme verir. Odak

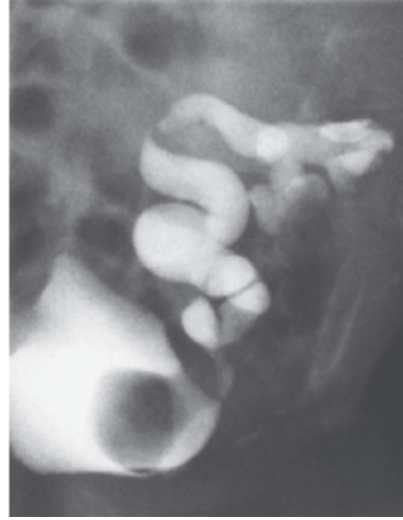noktası etkilenen üst polün işlevidir fakat özellikle hidronefroz veya alt pol reflüsü varlığında diğer böbrek bölümlerinin işlevi de değerlendirilmelidir. Bunun sonucunda üst sistemi koruyup korumama kararı verilecektir. Ancak hangi düzeyde ki fonksiyonel alanın korunacağını belirten bir objektif parametre bulunmamaktadır. Üreterosellerin boşaltım fonksiyonunu değerlendirmek için en iyi yaklaşım diüretikli renal görüntülemedir (12).

Manyetik rezonans görüntülemenin karmaşıklıkları olmaksızın yeterli fonksiyonel bilgiyi anatomik yapıyla beraber sağlamak için nadirde olsa intravenöz pyelogram kullanılır. Ancak fonksiyonel değerlendirme yalnızca niteldir. Anatominin net olmadığı ya da dilatasyon görülmeyen ektopik üreterle ilgili şüpheli durumlar haricinde intravenöz pyelogram ilk değerlendirmede çok kullanılmaz.

Mesane İşlevi: Üreteroselin değerlendirilmesinde mesane fonksiyonunun bozulma potansiyeli göz ardı edilmemelidir. Bu bozulmanın sebebi üreterosel kaynaklı bir mesane çıkışı obstrüksiyonu olabileceği gibi üreterosele eşlik eden yetersiz mesane boynu fonksiyonu da olabilir. Basit bir mesane USG'si bu hastaların fonksiyonel değerlendirmesini tamamlamak için yararlı olabilir. Belki biraz sabır gerektirmekle beraber, mesane dolumunu ve boşalmasını beklemek mesane kapasitesi, boşalma etkinliği ve mesane duvarı kalınlığı ile ilgili bilgi sağlayacaktır.

İşeme Sistoüretrografisi (İSÜG)

İSÜG mesane, distal üreterler ve üretrayı değerlendiren en iyi yöntemdir (Şekil 3). Herhangi bir müdahale planlanmadan önce bazal durumu tanımlamak adına bu tetkik mutlaka yapılmalıdır (13). Çift sistem üreterosellerde veziköüretoral reflü, ipsilateral alt polde yaklaşık %50, kontralateral tarafta yaklaşık %25 ve üreteroselelinin kendisinde yaklaşık %10 oranında görülür. Reflünün bulunması tedavi seçimi için belirleyici-

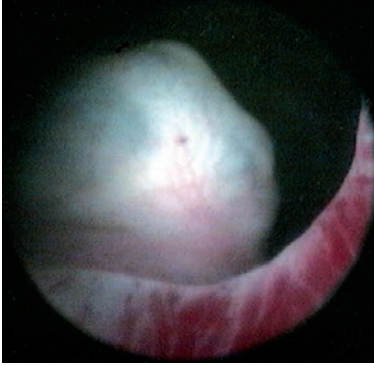


Şekil 3. Mesanenin içinde dolum defekti olarak görülen üreteroseli ve masif ipsilateral alt pol reflüsü olan bir çocuğun işeme sistoüretrografisi

dir. Ayrıca üreterosel insizyonunun ardından reflünün ipsilateral veya kontralateral olarak görülmesi takip ve tedavi kararında kritik rol oynar.

Endoskopik Değerlendirme

Üreteroselin değerlendirilmesindeki son basamak endoskopidir. Endoskopik insizyon planlandığında en uygun bölgenin seçilebilmesi için kapsamlı değerlendirme yapılmalıdır. Endoskopi ile üretra, mesane boynu ve üreterosel ile trigon ilişkisi dikkatle incelenmelidir. Diğer üreteral orifislerin konumu belirlenmelidir. Etkilenen üreterin orifisi aranmalıdır ancak her zaman tespit edilemeyebilir. Orifis mesanede görülmezse üretra dikkatlice değerlendirilir. Üreteroselin görüntüsü mesane doluluğuna göre değişir ve en iyi yöntem az dolulukla başlayıp mesane hacmini yavaşça artırmaktır (Şekil 4). Üreteroselin yavaşça düzleştiği görülecektir. Üreteroselin gerçek sınırları en iyi bu şekilde anlaşılır. Bu yöntem, insizyon için muhtemelen en elverişli bölge olan en alt kısmı açığa çıkaracaktır.



Şekil 4. Mesane boynunun hemen içinde yer alan intravezikal üreteroselin endoskopik görüntüsü.

TEDAVİ

Tedavide hedef renal fonksiyonun korunması, enfeksiyon, obstrüksiyon ve reflünün ortadan kaldırılması ve üriner kontinansın sağlanmasıdır. Tüm işlemlerin morbiditesini en aza indirmek de tedavinin amaçlarından biridir. Tedavinin seçimi şu kriterlere bağlıdır; hastanın klinik durumu (örn. ürosepsis), hastanın yaşı, üst pol fonksiyonu, ipsilateral veya kontralateral üreterde reflü ya da obstrüksiyonunun bulunması, üreterosele bağlı mesane boynu obstrüksiyonunun bulunması, intravezikal veya ektopik üreterosel ve ebeveynlerin ve cerrahin tercihleri (14). USG ile tanı koyulduğunda İSÜG yapılabilmektedir. Tedavide başarıya obstrüksiyonun düzeltilmesi ve renal parankimal hasar riski taşıyan reflünün engellenmesi ile erişilir (15). Bu hedeflere ulaşmak için çeşitli yöntemler bulunmaktadır.

Gözlem

Han ve arkadaşları MAG-3 renografi kullanarak tespit ettikleri nonobstrükte üreteroselleri veya nonfonksiyonel renal ünitesi olan 13 hastayı cerrahi uygulamadan ortalama 3. 4 yıl takip etmişler ve hastaların %31'inde ameliyat gereksinimi doğmuştur (1 hastada progresif obstrük-

siyon, 3 hastada tekrarlayan üriner enfeksiyon). Konservatif tedavi, mesane çıkım obstrüksiyonu, üreterosel sisteminde ileri derece hidroüretonefrozu veya yüksek derece reflüsü olmayan asemptomatik hastalara uygulanabilir (12, 14).

Total Rekonstrüksiyon

Bazı yazarlar üst ve alt üriner sistemin total rekonstrüksiyonunun üreterosellerde en kesin sonucu veren prosedür olduğunu savunmuştur (16). Üreterosel eksizyonu ile birlikte üst pol nefrektomisi ve alt pol üreterin reimplantasyonu, çift insizyonla gerçekleştirilen büyük bir cerrahidir. Bildirilen başarı oranları iyi olmasına rağmen total rekonstrüksiyonun uygun bir seçenek olup olmadığı henüz net değildir çünkü çocukların çoğunda obstrüksiyonun ve reflünün uzun vadeli olarak hafifletilmesi bir veya en fazla iki daha basit prosedürle sağlanabilir. Günümüzde parsiyel nefrektominin laparoskopik ve mesane rekonstrüksiyonu ve reimplantasyonun Pfannenstiel insizyon ile uygulanması makul bir seçenektir.

Üst Pol Parsiyel Nefrektomi

Üst polün nonfonksiyone olduğu veya masif dilasyondan dolayı drenaj prosedürünün etkinliğinden emin olunamayan durumlarda parsiyel nefrektomi veya çift toplayıcı sistemde heminefektomi tercih edilmektedir. Parsiyel nefrektomi için açık cerrahi, konvansiyonel laparoskopi ve robot yardımlı laparoskopik yöntemler tanımlanmıştır. Tüm yöntemler benzer etkinliktedir ve cerrahin tercihine göre kullanılabilir.

Açık Parsiyel Nefrektomi veya Heminefektomi: Flank yaklaşım genellikle üst pol damarlarının daha iyi görülmesini sağlar. Bu prosedür dorsal lumbotomi yaklaşımıyla da uygulanabilir. Bu yaklaşım kasların kesilmesini gerektiren flank insizyonu kadar etkili olmakla birlikte morbiditesi daha azdır. Öte yandan yaşça daha

büyük çocuklarda bu yaklaşım daha az etkilidir. Üst pol nefrektomide öncelik sağlam alt polün hasar görmesinden kaçınmaktır. Üst pol *üretektomi* uygularken alt pol *üreterin* kanlanmasını korumak için disseksiyonun üst pol *üreter* duvarının hemen üstünden yapılması büyük önem taşımaktadır.

Laparoskopik Parsiyel Nefrektomi: Transabdominal veya retroperitoneal yaklaşımla gerçekleştirilebilir. Ayrıca robot yardımıyla da yapılabilmektedir. Laparoskopik heminefektomi küçük bebeklere de uygulanabilir, deneyim ve beceri artışıyla beraber operasyon süresi de kısalmıştır (17). Yeni enerji cihazları (LigaSure; Harmonic makas; Thunderbeat) üst polün kansız bir şekilde rezeke edilmesine imkân sağlar. Robot yardımcı laparoskopinin standart laparoskopiyeye göre bazı avantajları vardır. Üç boyutlu görüntünün görsel avantajlarına ek olarak, büyütme artar ve renal pedikül ve üst pol damarlarını diseke ederken daha fazla hasasiyet sağlanabilir (18).

Üst polün alınmasının sonuçları genellikle oldukça iyidir. Alt pol reflüsü olan vakalarda %20'ye varan oranlarda düzelme beklenir. Preoperatif reflüsü olmayan hastaların %15-50'sinde yeni reflü gözlemlenebilir (19). Heminefektomiye bağlı en belirgin komplikasyon alt pol fonksiyon kaybıdır. Fonksiyon kaybı uzun dönemli bir sorundur ve hemen fark edilmeyebilir. Postoperatif dönemde anatomiye, ürünü ve alt pol kanlanmasını en iyi değerlendiren yöntem Doppler sonogramdır. Laparoskopik ve robotik vakalarda postoperatif üst pol ürünü gelişim ihtimali %20 olup çoğu zaman klinik olarak önemsizdir (20).

Alt Sistem Rekonstrüksiyonu

Bu yaklaşımın avantajı, obstrüksiyonun kaldırılmasının yanı sıra reflünün düzeltilmesidir. Diğer prosedürlerin ardından klinik önemli reflü görülmeye devam ederse alt sistem rekonstrüksiyonu gerekebilir.

Üreterosel Eksizyonu ve Ortak Kılıfın Reimplantasyonu: Duplike üreterlerin intravezikal disseksiyon ile ayrılmasından kaçınmak gerekir çünkü iki üreter arasında ki ortak kan akışına hasar verebilir. Detrüsör kas yetersizliği olan alanları güçlendirmek için üreteroselin altındaki detrüsör kasına plikasyon yapılmalıdır. Üreteroselin distal kısmı mesane boynunun altına uzayabilir. Sfinkter mekanizmalarının zedelenmemesi için disseksiyonun bu bölümünde çok dikkatli olunmalıdır. Üreteroselin tamamı eksize edilemiyorsa dikkatlice fulgüre edilip çift kat kapatılabilir. Üreterosel eksizyonu ve reimplantasyona ilişkin bildirilen sonuçlar oldukça iyidir ancak hastaların %5-10'unda devam eden reflü görülebilir.

Pyeloüreterostomi ve Üreteroüreterostomi

Fonksiyondan veya cerrahın tercihinden dolayı üst polün korunduğu durumlarda pyeloüreterostomi veya üreteroüreterostomi uygulanabilir. Hem proksimal hem de distal yaklaşımlar kullanılabilir. Bu yaklaşımlar için açık ve laparoskopik teknikler tanımlanmıştır. Üreteroüreterostomi, distal olarak inguinal, açık bir yaklaşımla üst pol üreteri ile alt pol üreteri arasında uç-yan biçiminde bir anastomoz ile uygulanabilir. (21). Bu amaç için kullanılacak diğer seçenekler proksimal anastomotik üreteroüreterostomi veya pyleoüreterostomidir. Bunun sonucunda üst pol sistemi alt pol sistemine drene olur. Dilate üst pol varsa proksimal anastomozlar distal üreteroüreterostomiye tercih edilir çünkü distal anastomoz daha çok ürünü stazla sonuçlanabilir (22).

Transüretral İnsizyon

Obstrükte üst pol veya tek sistem üreteroselinin dekompresyon etmenin en basit yolu TÜİ'dir. Obstrüksiyondaki düzelme oranları %78-97 arasında değişmektedir (23). TÜİ ile çoklu ponksiyon kıyaslandığında dekompresyon oranları arasında bir fark bulunmamış, ancak çoklu ponksiyonlar etkilenen üretere daha az reflüye yol

açmıştır. Ateşli enfeksiyonu veya mesane boy-
nunda obstrüksiyonu olan vakalarda acil en-
doskopik insizyon veya üreteresel ponksiyonu
önerilmektedir. TÜİ obstrüksiyonu gidermekte
güvenilir bir seçenek olsa da etkilenen üreterde
reflüyü tetikleme riski taşır ki bu da üst sistem
enfeksiyonuna neden olup rekonstrüksiyon ih-
tiyacı doğabilir. TÜİ'nin minimal morbiditesi ile
sonuçlarının kesin olmaması arasındaki denge,
kullanışlılığına ilişkin klinik tartışmaların teme-
lini oluşturmaktadır.

Üreteresel insizyonunda tercih edilen yön-
tem, üreteresel duvarına tam kat transvers bir
insizyon uygulanmasıdır (24). İnsizyonu ürete-
rosole olabildiğince distal, mesane tabanına ise
olabildiğince yakın yapmak üreterosele postop-
eratif reflü ihtimalini azaltır. Bugbee elektro-
du veya açılı bir tel kullanılabilir. Yaşça büyük
çocuklarda, sıcak insizyon için rezektoskop ile
Collins bıçağı kullanılabilir. Soğuk bıçak insiz-
yonu ve lazer insizyon ile de eşdeğer sonuçlar
bildirilmiştir (25).

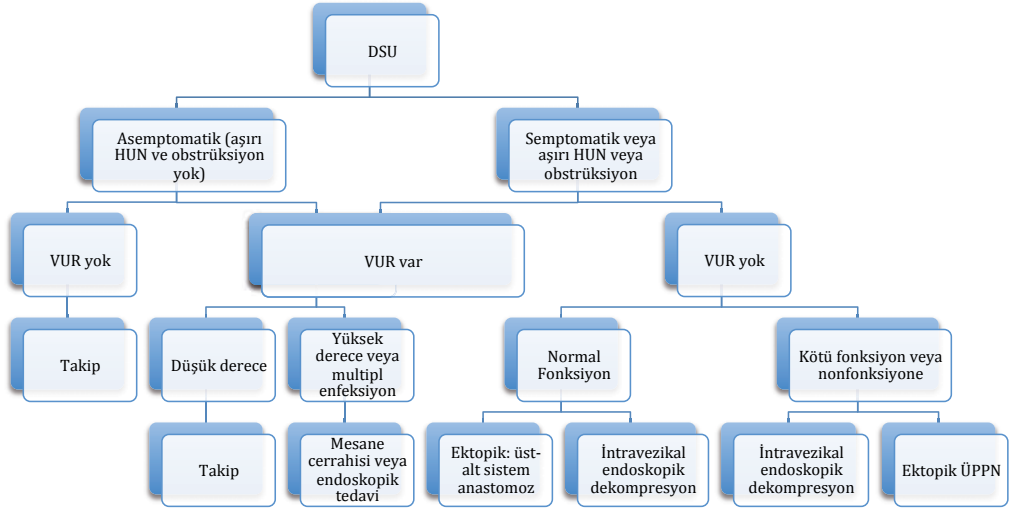
Üretranın içine genişleyen ektopik ürete-
roselde yeterli drenaj ya intravezikal kısımdan
üretral kısma inen uzunlamasına bir insizyonla
ya da iki ayrı ponksiyon ile sağlanabilir. Mesa-
neye kateter koyulmaz ve çocukların çoğu aynı
gün taburcu edilir. Dört ila altı hafta sonra USG
ile dekompresyon derecesi, 2-3 ay sonra İSÜG
ile alt poldeki reflü ve üreteroselde olası yeni
reflü değerlendirilir.

Bildirilen yeni reflü insidansı %0-50 arasında
değişmektedir. Reflü riski insizyon yöntemine
bağlıdır (26). Üreteresel türü TÜİ sonuçlarında
belirleyici rol oynar. Sadece insizyonla tüm te-
davi hedeflerine erişme ihtimali en yüksek olan
intravezikal üreteroseldir. Reflüsüz dekom-
presyon hastaların %70-80'inde sağlanabilmek-
tedir. Endoskopik insizyonun ardından ekstra-
vezikal üreteroseli olan çocukların çoğunda
(%50-80) ikinci bir girişim gerekir. İntravezikal
üreteroselde ise bu oran sadece %18'dir (27).
Ayrıca TÜİ, dilate ureterleri dekompresyon
sayesinde hastayı olası ikinci majör cerrahiye

TABLO 1. Üreteresel tedavi seçenekleri (1)

Prosedür	İdeal Endikasyonlar	Avantajlar	Sınırlamalar
Transüretral insizyon	<ul style="list-style-type: none"> • Infant • VUR olan büyük üreteresel 	<ul style="list-style-type: none"> • Ayaktan tedavi • Etkili dekompresyon • Bazen definitif 	<ul style="list-style-type: none"> • Mesane cerrahisi gerektiren üreterosele reflüye sebep olabilir
Üst pol nefrektomisi	<ul style="list-style-type: none"> • Yaşça büyük hasta • Nonfonksiyonel büyük üst pol • VUR olmaması 	<ul style="list-style-type: none"> • Definitif olabilir • Patolojiyi ortadan kaldırır • Mesane düzeyinde ameliyatı engeller 	<ul style="list-style-type: none"> • Definitif olmayabilir • Büyük cerrahi • Alt pol risk altındadır • Yine de mesanede cerrahi gerekebilir
Üreteroüreterostomi veya üreteropyelostomi	<ul style="list-style-type: none"> • Yaşça büyük hasta • Fonksiyonel üst pol • VUR olmaması 	<ul style="list-style-type: none"> • Az bir obstrüksiyon veya İYE riskiyle obstrükte sistemi drene eder 	<ul style="list-style-type: none"> • Üreteroseli mesanede bırakır • Reflü geliştirebilir
Üreteresel eksiyonu ve ortak kılıf reimplantasyonu	<ul style="list-style-type: none"> • Reflü • Belirgin dilatasyonu olmayan fonksiyonel üst pol 	<ul style="list-style-type: none"> • Obstrüksiyonu, reflüyü ve üreteroseli ortadan kaldırır • Renal risk taşımaz 	<ul style="list-style-type: none"> • Zor bir cerrahi • Vajina ve mesane boynu risk altındadır • Üreteral tapering gerekebilir

VUR: veziköüreteral reflü, İYE: idrar yolu enfeksiyonu



Şekil 5. Avrupa üroloji birliği 3-6. ay dan sonra duplike sistem üreteresel tedavi algoritması (29). DSU: duplike sistem üreteresel; HUN: hidroüreteronefroz; ÜPPN: üst pol parsiyel nefrektomi; VUR: alt pole vezikoüreteral reflü.

daha iyi hazırlar. Dekompresyonun etkili olmadığı, belirgin reflü bulunan, ipsilateral veya kontralateral üreterlerde ve/veya mesane boynu obstrüksiyonu olan ya da üretereseli devam eden hastalarda ikinci ameliyat gereklidir (28).

Genel olarak, TÜİ'ye verilecek yanıtı isabetli biçimde tahmin etmek mümkün değildir. İkinci bir cerrahi bu hastaların yarısında gerekse de, çocuğun yaşı büyüyene kadar güvenle ertelenebilir. Ayrıca dilate üst pol üreterini dekompresyone ederek ikinci cerrahiyi kolaylaştırması TÜİ'yi cazip kılmaktadır. Öte yandan TÜİ, büyük üst polü olan ve tanı anında definitif cerrahi uygulanabilecek yaşça büyük çocuklarda daha az uygulanır (1). (Tablo 1) (Şekil 5)

KAYNAKLAR

- Peters CA, Mendelsohn C. Ectopic ureter, ureterocele, and ureteral anomalies. Campbell-Walsh Urology. 11th edition. Editör: Wein AJ, Kavoussi LR, Partin AW, Peters CA. Philadelphia, Elsevier, 2016; 3075-3101.
- Uson AC, Lattimer JK, Melicow MM. Ureteroceles in infants and children: a report based on 44 cases. Pediatrics. 1961; 27:971-83.
- Coplen DE, Duckett JW. The modern approach to ureteroceles. J Urol. 1995; 153:166-71.
- Zerin JM, Baker DR, Casale JA. Single-system ureteroceles in infants and children: imaging features. Pediatr Radiol. 2000; 30:139-46.
- Sen S, Ahmet S. Single system ureteroceles in childhood. Aust N Z J Surg. 1988; 58:903-7.
- Monfort G, Guys JM, Coquet M, et al. Surgical management of duplex ureteroceles. J Pediatr Surg. 1992; 27:634-8.
- Bolduc S, Upadhyay J, Sherman C, et al. Histology of upper pole is unaffected by prenatal diagnosis in duplex system ureteroceles. J Urol. 2002; 168:1123-6.
- Upadhyay J, Bolduc S, Braga L, et al. Impact of prenatal diagnosis on the morbidity associated with ureterocele management. J Urol. 2002; 167:2560-5.
- Godinho AB, Nunes C, Janeiro M, et al. Ureterocele: antenatal diagnosis and management. Fetal Diagn Ther. 2013; 34:188-91.
- Chu WY, Tsao TF, Chen SL, et al. A 12-year-old boy with an infected ectopic ureter presenting with acute appendicitis-like symptoms and acute scrotum. Scand J Urol Nephrol. 2012; 46(3):208-11.

11. Westesson KE, Goldman HB. Prolapse of a single-system ureterocele causing urinary retention in an adult woman. *Int Urogynecol J*. 2013; 24:1761-3.
12. Han MY, Gibbons MD, Belman AB, et al. Indications for nonoperative management of ureteroceles. *J Urol*. 2005; 174:1652-5.
13. Bellah RD, Long FR, Canning DA. Ureterocele eversion with vesicoureteral reflux in duplex kidneys: findings at voiding cystourethrography. *AJR Am J Roentgenol*. 1995; 165:409-13.
14. Castagnetti M, El-Ghoneimi A. Management of duplex system ureteroceles in neonates and infants. *Nat Rev Urol*. 2009; 6:307-15.
15. Churchill BM, Sheldon CA, McLorie GA. The ectopic ureterocele: a proposed practical classification based on renal unit jeopardy. *J Pediatr Surg*. 1992; 27:497-500.
16. Kroovand RL, Perlmutter AD. A one-stage surgical approach to ectopic ureterocele. *J Urol*. 1979; 122:367-9.
17. El-Ghoneimi A, Farhat W, Bolduc S, et al. Retroperitoneal laparoscopic vs open partial nephroureterectomy in children. *BJU Int*. 2003; 91:532-5.
18. Lee RS, Sethi AS, Passerotti CC, et al. Robot assisted laparoscopic partial nephrectomy: a viable and safe option in children. *J Urol*. 2009; 181:823-8.
19. Husmann D, Strand B, Ewalt D, et al. Management of ectopic ureterocele associated with renal duplication: a comparison of partial nephrectomy and endoscopic decompression. *J Urol*. 1999; 162:1406-9.
20. You D, Bang JK, Shim M, et al. Analysis of the late outcome of laparoscopic heminephrectomy in children with duplex kidneys. *BJU Int*. 2009; 106:250-4.
21. Prieto J, Ziada A, Baker L, et al. Ureteroureterostomy via inguinal incision for ectopic ureters and ureteroceles without ipsilateral lower pole reflux. *J Urol*. 2009; 181:1844-8.
22. Steyaert H, Lauron J, Merrot T, et al. Functional ectopic ureter in case of ureteric duplication in children: initial experience with laparoscopic low transperitoneal ureteroureterostomy. *J Laparoendosc Adv Surg Tech A*. 2009; 19:S245-7.
23. Castagnetti M, Vidal E, Burei M, et al. Duplex system ureterocele in infants: should we reconsider the indications for secondary surgery after endoscopic puncture or partial nephrectomy? *J Pediatr Urol*. 2013; 9:11-6.
24. Rich MA, Keating MA, Snyder HM 3rd, et al. Low transurethral incision of single system intravesical ureteroceles in children. *J Urol*. 1990; 144:120-1.
25. Jankowski JT, Palmer JS. Holmium: yttrium-aluminum-garnet laser puncture of ureteroceles in neonatal period. *Urology*. 2006; 68:179-81.
26. Chertin B, Mohanan N, Farkas A, et al. Endoscopic treatment of vesicoureteral reflux associated with ureterocele. *J Urol*. 2007; 178(4 Pt 2):1594-7.
27. Ahmed S, Barker A. Single-system ectopic ureters: a review of 12 cases. *J Pediatr Surg*. 1992; 27:491-6.
28. Mariyappa B, Barker A, Samnakay N, et al. Management of duplex-system ureterocele. *J Paediatr Child Health*. 2014; 50:96-9.
29. Tekgül S, Dogan HS, Hoebeker R, et al. Guidelines on paediatric urology. European Association of Urology, 2016.

Üretero Pelvik Bileşke Darlığı

10

Tarkan Soygür, Perviz Hacıyev

Üreterin konjenital anomalilerinin en sık nedenleri arasında yer alan üreteropelvik bileşke darlığı (UPBDD), ilerleyen hidronefroz ve böbrek fonksiyonlarında kayba neden olabilen bir hastalıktır. UPBDD neticesinde renal pelvis volumünde artış, renal kalikslerde deformite ve renal parankimde incelmeye sonuçlanan bir tablo ile karşılaşılmaktadır. Böbrek pelvisinden üretere idrar geçişini kısıtlayan UPBDD, infantlarda görülen hidronefroza en sık sebep olan konjenital anomalidir. UPBDD rutin antenatal ultrasonla takip edilen 500 canlı doğumda 1 olarak rapor edilmiştir. Yenidoğan dönemi dışında, daha düşük oranda olmak üzere çocukluk ve ergenlik döneminde de görülebilir. Erkeklerde kızlara göre daha sık rastlanmakta ve sol böbrekte sağa oranla daha sık görülmektedir. Her iki böbrekte UPBD darlığı, vakaların %10-40'ında bildirilmiştir.

Etiyoloji

UPBD darlığının kesin nedeni bilinmemekle birlikte embriyolojik, anatomik, fonksiyonel ve histolojik açıdan bozukluklar mevcuttur. Patofizyolojide gelişimsel duraksamadan ya da

inkomplet üreter rekanalizasyonundan kaynaklandığı sanılmaktadır. UPBD darlıkları klasik olarak iç (intrensek), dış (ekstrensek) ve ikincil (sekonder) nedenlere bağlı olmak üzere 3 grupta incelenir.

İntrensek nedenler

Üreterdeki dar segmentin neden olduğu obstruksiyon sonucu gelişir. Üreteropelvik bileşkedeki düz kas hücrelerinde azalma ve sirküler kas gelişimindeki kesinti ya da kas hücreleri arasındaki kollajen liflerindeki değişiklikler sonucunda oluşmaktadır. Kas lifleri birbirinden ayrık konumda ve zayıflamıştır. Dolayısıyla fonksiyonel bir kasılmanın olmadığı ve idrarın üretere yetersiz boşalmasıyla sonuçlandığı bir durum ortaya çıkmaktadır (5). Diğer nedenler arasında valvüler mukozal katlantılar, persistan fetal kıvrımlar ve üst üreter polipleri yer almaktadır.

Ekstrensek nedenler

Dış nedenlere bağlı bu obstruksiyon, alt polüdrene eden aberran veya aksesuar damar ya-

pısının olması ya da erken dallanma yapması sonucunda gelişir. Bu damarlar UPBD'nin veya proksimal üreterin önünden geçerek mekanik obstruksiyona yol açar. Bu vasküler kompresyona bağlı gelişen obstruksiyonlar olguların %15-%52'sinde görülür. Ek olarak proksimal üreterin renal pelvise fazla açılanarak girmesi sonucu (yüksek ve oblik şekilde) gelişen enflamatuvar süreçle UPBD'de yapışıklığa yol açabilen darlıklar meydana gelebilir.

Sekonder UPBD darlıkları

UPBD darlığı bazen vezikoureteral reflüye (VUR) sekonder olarak da görülmektedir. Olguların %10-15'inde UPB darlığı ile VUR bir arada bulunur. Reflüye sekonder gelişen UPBD darlıkları, ileri derecedeki VUR nedeniyle üreterin tortuoze hale gelmesi ve UPBD'de obstrüksiyona yol açan bir katlantı oluşması nedeniyle meydana gelmektedir. Bunun dışında taş, benign veya malign tümörler, kistler, enfeksiyon yada operasyonlara sekonder skar dokusu nedeniyle de UPBD darlığı gelişebilir.

Eşlik eden anomaliler

UPBD darlığıyla birlikte sıklıkla konjenital renal malformasyonlar görülür. Diğer böbrekte UPBD darlığı en sık görülen anomalidir ve olguların %10-40'da görülür. Bunun dışında sıklıkla görülen anomaliler ise renal displazi ve multi-kistik böbrektir. UPBD darlığı duplike toplayıcı sistemin ya da atnalı böbreğin ya da ektopik böbreğin alt segmentinde ve nadiren de olsa üst segmentinde de olabilir.

Klinik Presentasyon

İnfantlar çoğu zaman asemptomatiktir. Daha büyük çocuklarda ise genellikle semptomları nedeniyle UPBD darlığı saptanır. Önceleri, infantlar karında kitle sonucunda UPBD darlığı tanısı alırken artık prenatal ultrasonografinin yaygınlaş-

masıyla daha erken saptanır hale gelmiştir. Fakat halen antenatal görüntülemenin yoksunluğunda gelişme geriliği, beslenme bozukluğu, üriner sistem enfeksiyonu, sepsis veya taşla bağlı ağrı ve hematüri nedeniyle başvurular sonrasında da UPBD darlığı tanısı konulmaktadır.

Neonatal dönem sonrası etkilenen çocukların %30'unda üriner sistem enfeksiyonu görülür. Daha büyük çocuklar ise flank bölgede veya batın üst bölgesinde kolik tarzda ağrı, bulantı ve kusma ile başvurabilir. Diğer taraftan yalnızca siklik kusma ile başvuran çocukta intermittan UPBD darlığı düşünülebilir.

Tanı

Günümüzde prenatal ultrasonografinin yaygınlaşması yeni doğanlarda UPBD darlığının erken tanınmasına olanak sağlamıştır. Dolayısıyla hastaların büyük bir çoğunluğuyla (%60-70) antenatal dönemde karşılaşılmaktadır. Fetal üriner sistemin ultrasonografik olarak uygun değerlendirildiği zaman 28. haftadır. Postnatal ilk değerlendirme ise rölatif oligürinin düzelmesinin ardından yaşamın ilk 7-10. günlerinde yapılması uygundur. Genellikle prenatal USG'de 10 mm'nin üzerinde ölçülen ön-arka renal pelvis A-P çapı anlamlı kabul edilmektedir. 15 mm üzerinde ise takipte cerrahi müdahale ihtiyacı olabileceğini gösterir. Fakat USG tek başına kesin tanı aracı değildir.

Özellikle yenidoğan döneminde, doğum sonrası hidronefrozun geçici olarak kaybolması ya da hidrasyon veya mesane doluluğuyla dalgalanma göstermesi mümkündür. Bu nedenle USG'nin tanısız doğruluğunu artırmak için renal parankim-pelvikalisyel bölge oran ölçülmeli, konvansiyonel diüretik renogram ile karşılaştırılmalıdır. Oranın 1,6'dan düşük olması obstruksiyon lehinedir.

Postnatal 7-10. günlerde ve birinci ayda yapılan USG'lerde hidronefrozun sebat ettiği çocuklarda VUR'un ekarte edilmesi için endikas-

yonlar; bilateral yüksek dereceli hidronefroz, hidronefrozu olan duplike böbrek, üreteresel, üreter dilatasyonu ve anormal mesane durumlarıdır. Reflü saptanmayan çocuklarda MAG3 ve DTPA sintigrafisiyle renal fonksiyon ve obstrüksiyon derecesi belirlenmelidir. Bu çalışmalar glomerüler filtrasyon hızının yeterli olduğu 6. haftadan itibaren en iyi sonuçları vermektedir. Fakat 2 yaş altındaki çocuklarda renal pelvis esnekliğinin yüksek olması ve diürez sırasında genişleme özelliğinin olması nedeniyle değerlendirilmede yanıltıcı olabilir.

Sintigrafik testleri etkileyen faktörler hidrasyon durumu, renal pelvis volümü, böbrek fonksiyonu, hasta pozisyonu, mesane doluluğudur. Böbreklerin fonksiyon yüzdesini ölçmek için enjeksiyon sonrası 1-3 dk arasında renal parankimal aktivite değerlendirilir. Diüretik enjeksiyonu için kesin doğru zaman olmamakla birlikte pelviste maksimum aktivitenin toplandığı anda (F+20 protokolü) furosemid enjeksiyonu yapılır. T ½ 10 dakikanın altında olduğunda obstrüksiyon ihtimalinin çok düşük olduğu düşünülebilir ve normal olarak değerlendirilir.

T ½ 20 dk. 'nın üzerinde ise sıklıkla obstrüksiyon lehine yorumlanır. Separe böbrek fonksiyonlarının %40'ında altında olması veya takiplerde fonksiyonda %10'dan fazla azalma olması da cerrahi onarıma ihtiyaç olduğunu gösterir.

USG ve sintigrafik yöntemler sonucunda kesin tanıya ulaşmakta güçlük çekildiği durumlarda manyetik rezonans görüntüleme son dönemde tanı amaçlı kullanılan alternatif yöntemlerden biridir. MR ürografi hekime böbrek kanlanması, anatomisi, uptake ve ekskresyon fonksiyonu hakkında bilgi verir. Basınç-akım çalışmaları ile obstrüksiyon hakkında bilgi edinilebilir fakat invazif olması nedeniyle artık pek tercih edilmeyen Whitaker testiyle renal pelvis basıncı ölçülebilir. Whitaker testinde böbreğin intrapelvik basıncının ölçümü amacıyla böbrek pelvisi ve mesaneye kateter yerleştirilmesi ve böbreğe 10 ml/sn oranında sıvı

infüzyonunu içermektedir. Böbrek pelvis basıncı 14 cmH₂O'dan büyük tüm hastalarda basınç akım çalışmaları obstrüksiyon lehinedir.

Moleküler Tanı yöntemlerindeki gelişmelerle birlikte obstrüktif üropatiye bağlı renal tübüler hasara yönelik çeşitli biyokimyasal belirteçler kullanılmaya başlanmıştır. Üriner N-Acetyl-β-D-glucosaminidase (NAG) ve transforming growth factor β1 (TGF-β1) başta olmak üzere monocyte chemotactic protein 1 (MCP-1), endotelin 1 gibi belirteçler ileride UPBD darlığı tanı ve takibinde kullanılması muhtemel belirteçlerdir.

Tedavi

Öncelikle belirtilmelidir ki her hidronefroz obstrüksiyon göstergesi değildir. Bu nedenle cerrahi girişim kararı vermeden önce obstrüksiyonun iyi tespit edilmesi gerekir. Prenatal USG ile saptanmış, belirgin hidronefrozun olmadığı, parsiyel UPBD darlığı ve tek taraflı hidronefroz varlığında, renal parankimin iyi olduğu infantlarda başlangıçta takip en uygun yaklaşımdır. Ağrı, üriner sistem enfeksiyonu, taş oluşumu, hematüri vb. semptomatik olgularda cerrahi müdahale gerekmektedir. Fetal Üroloji Cemiyeti cerrahi girişim endikasyonlarını, renal fonksiyonların bozulması (<%40), takiplerde renal renal fonksiyonda %10'dan fazla kayıp, ultrasonografik incelemede pelvis AP çapında artma ve grade 3-4 dilatasyon olması şeklinde tanımlamaktadır. Bilateral UPBD darlığı, şiddetli hidronefrozda, düşük fonksiyonda, progresyon varlığında rölatif cerrahi endikasyonlar olarak sayılabilir.

Tedavi Endikasyonları

Kesin

- Semptomatik; ağrı, üriner sistem enfeksiyonu, taş, hematüri
- Seri takiplerde fonksiyon kaybı
- Aile tercihi

Rölatif

- Bilateral UPBD darlığı
- Ciddi hidronefroz
- Seri takiplerde progresyon

UPBD darlığı tedavisinde başvurulacak cerrahi yöntemler açık cerrahi, endoskopik, laparoskopik veya robot yardımcı yaklaşımları içermektedir. 1886'dan beri yapılmakta olan piyeloplasti operasyonlarında en önemli adım 1949'da Anderson ve Hynes tarafından "Dis-membered pyeloplasti"dir. UPBD darlığı tedavisinde halen altın standart yöntemdir. 1986'dan beri uygulanan antegrad ve retrograd endopiyelotomi, 1993'te tanımlanan laparoskopik piyeloplasti ve 1999'da ilk bildirilen robot yardımcı piyeloplastiyle birlikte minimal invazif yaklaşımlar UPBD darlığı tedavisinde giderek yaygınlaşmaktadır.

Her tedavinin çeşitli avantaj ve dezavantajları olmakla birlikte halen en yaygın uygulanan cerrahi yöntemi Andersen Hynes pyeloplasti tekniğidir. Bu tekniğin evrensel anlamda kabul görmesinin gerekçesi olarak alt polün veya çaprazlayan damarların korunmasını da sağlayan geniş uygulanabilirliği, UPBD'deki patolojik segmentin eksizyonu ve uygun pozisyonu ile başarılı redüksiyon pyeloplastisi olmasıdır.

Açık cerrahinin belli başlı dezavantajları ise postoperatif ağrı ve denervasyona bağlı kas atrofisidir. Endoürolojik girişimler değerlendirildiğinde teknik zorluklar, floroskopi kullanımı ve diğer yöntemlerin başarılı olması nedeniyle yenidoğan ve erken çocukluk döneminde endoskopik piyeloplasti uygun değildir. Ancak ergenlik dönemindeki çocuklarda seçilmiş olgularda endoskopik teknikler kullanılabilir.

Laparoskopinin yaygınlaşmasıyla birlikte son dönemdeki yayınlar incelendiğinde laparoskopik piyeloplastinin altın standart olan açık cerrahiye yakın oranlarda başarı sağladığı görülmektedir. Bu cerrahi tekniğinin sağladığı iyileşmenin yanında daha az invazif olması ve dolayısıyla düşük morbidite oranıyla öne çıkmaktadır. Prensipleri laparoskopik teknikle aynı olan robot yardımcı piyeloplasti ise yeterli veriler olmaması nedeniyle henüz objektif değerlendirme yapılabilecek düzeyde değildir. Ancak çok iyi görüş olanağı ve hareket kabiliyeti sağlaması nedeniyle robotik cerrahiye eğilimin arttığı bir dönemde UPBD darlığı tedavisinde robot yardımcı piyeloplastinin yaygınlaşacağı kesindir. Sonuç olarak UPBD darlığı tedavisinde halen altın standart tedavi olarak açık cerrahi teknikleri gibi görünse yakın gelecekte minimal invazif yöntemlerin ön plana çıkacağı düşünülmektedir.

Kaynaklar

1. Şimşek F, Tinay İ. Çocuklarda Üreteropelvik Bileşke Obstrüksiyonları, Çocuk Ürolojisi, 8. bölüm. Temel Üroloji 4. baskı. Editörler: Anafarta K, Arkan N, Bedük Y. Güneş Tıp Kitabevi, İstanbul, 2011:346-350.
2. Thomas DF. Fetal uropathy. Br J Urol 1990; 66: 225-31.
3. Liang CC, Cheng PJ, Lin CJ, et al. Outcome of prenatally diagnosed fetal hydronephrosis. J Reprod Med 2002; 47:27.
4. Duong HP, Piepsz A, Collier F, et al. Predicting the clinical outcome of antenatally detected unilateral pelviureteric junction stenosis. Urology 2013; 82:691.
5. Lam JS, Breda A, Schulam PG. Ureteropelvic junction obstruction. J Urol. 2007;177:1652-8.
6. Cascio S, Sweeney B, Granata C, et al. Vesicoureteral reflux and ureteropelvic junction obstruction in children with horseshoe kidney: treatment and outcome. J Urol 2002; 167:2566.

Posterior Üretral Valv

11

Yılmaz Aksoy

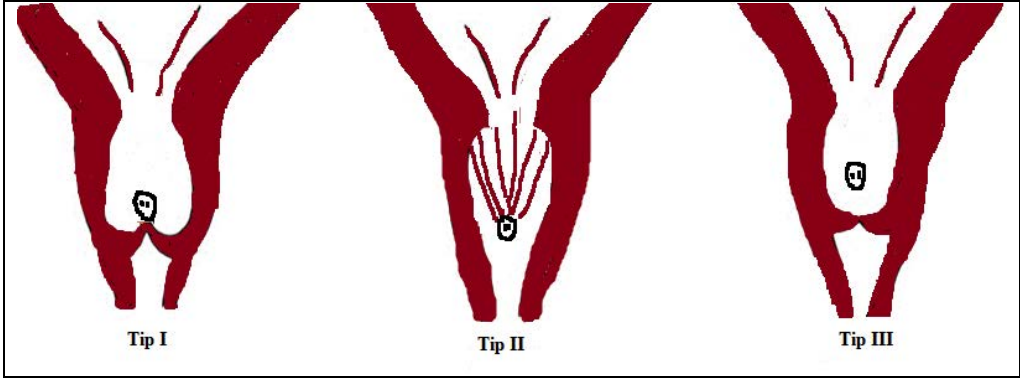
Posterior üretral valv (PUV) erkek çocuklarda mesane çıkım obstrüksiyonunun en yaygın sebebidir. Fötal ultrasonografi (US) taraması yapılan popülasyondaki görülme sıklığı 1/1 250 kadardır. İnsidansı **1.6-2.1/10 000 doğum, 1/5 000-8 000** erkek doğum olup, intrauterin tanı konulan üriner obstrüktif patolojilerin yaklaşık %10'unu oluşturur. ^{1,2} Bu patoloji erkek çocuklarda görülür ve posterior üretrada konjenital olarak obstrüksiyon yapan membranöz bir yapı mevcuttur. PUV tanısı sıklıkla antenatal olarak konulmasına rağmen, olguların yaklaşık 1/3'ünde tanı çocukluk veya adölesan yaş grubunda konulmaktadır. Valvli hastalarda optimal tedavilerin yapılmasına rağmen, olguların yaklaşık 1/3'ünde son dönem böbrek yetmezliğine gidiş kaçınılmazdır. Ayrıca, pulmoner hipoplazi, mesane fonksiyon bozukluğu, gelişme geriliği ve inkontinans gibi ciddi morbiditelere de neden olabilir. Son yıllarda prenatal tanıdaki ilerlemeler sayesinde PUV'u olan olguların %46'sında gebelik sonlandırıldığından insidansı giderek azalmaktadır. ¹

SINIFLAMA

İlk olarak Langenbeck 1802 yılında posterior üretranın konjenital obstrüksiyonunu tanımlamıştır. Bu gözlemden yaklaşık 100 yıl sonra Hugh Hampton Young 1919 yılında PUV'u sistematik olarak tanımlamış ve sınıflandırmıştır. Son yıllarda yeni bir sınıflandırma yapıp konjenital obstrükte eden posterior üretral membran (COPUM) olarak adlandırılmasına rağmen, hala dünyada klasik Young sınıflaması tercih edilmekte ve yaygın olarak kullanılmaktadır. Bu sınıflandırmaya göre:

Tip I: Olguların %95'ini oluşturur. Verumontanumun posterior ve inferior kenarından başlayıp, distalde membranöz üretraya doğru uzanarak anteriorda membranöz üretranın proksimal kenarına yapışan tıkaçıcı bir membrandır (Şekil 1, Resim 1A).

Tip II: Günümüzde bu yapının obstrüktif olmadığı gösterilmiş ve artık valv olarak kabul edilmemektedir. Üreter orifislerinden verumontanumdaki ejakülatuar kanalların açıklıklarına



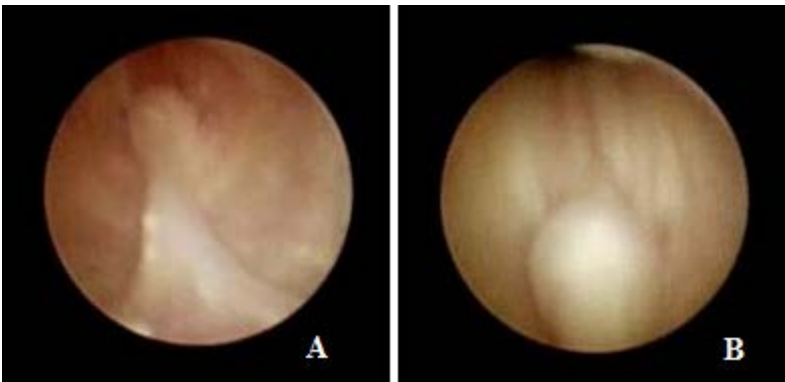
Şekil 1. Young sınıflamasının şematik görünümü.

kadar uzanan, artmış işeme basınçlarına bağlı olarak hipertrofiye olmuş ince yüzeysel kasların görünümünden ibaret obstrüksiyon yapmayan yapılarıdır (Şekil 1, Resim 1B).

Tip III: Olguların %5'ini oluşturur. Verumontanumun distalinde, verumontanumla ilişkisiz membranöz üretrada yerleşik olan sirküler tarzda membranöz bir yapıdır. Ortasında küçük bir açıklık bulunan bu membran işeme esnasında distale doğru bombeleşerek ciddi obstrüksiyona yol açar. Tip I'den daha kötü prognoza sahiptir (Şekil 1).²

ANTENATAL TANI, TEDAVİ VE SONUÇLARI

Doğumdan önce prenatal ultrasonografi (US) ile PUV tanısı, fetusların yaklaşık 2/3'üne konulabilmektedir. İntrauterin olarak önemli hidro-üreteronefroz, distandü ve duvarı kalınlaşmış mesane ve dilate posterior üretra varlığının gözlenmesi (anahtar deliği işareti =keyhole sign) valv tanısını düşündürür. Bununla birlikte bu görünümün güvenilir bir bulgu olmadığı da ileri sürülmüştür.³ Günümüzde böbreklerde



Resim 1. Posterior üretral valvin endoskopik görünümü. A: Obstrüktif tip I valv, B: Obstrüktif olmayan tip II valv.

TABLO 1. Posterior üretral valvli fetusta renal fonksiyonları öngörmeye kullanılan parametreler

Değişken	Öngörülen renal fonksiyonların durumu	
	İyi	Kötü
Amniyotik sıvı hacmi	Normal veya hafif azalmış	Orta veya ileri derecede azalmış
Renal parankimin sonografik görünümü	Normal veya hafif artmış ekojenite varlığı	Belirgin artmış ekojeniteden belirgin kistik görünüme kadar
Fötal idrar biyokimyası		
Sodyum (mEq/L)	<100	>100
Klorid (mEq/L)	<90	>90
Osmolarite (mEq/L)	<200	>200
β_2 -mikroglobulin (mg/L)	<6	>6

artmış ekojenite, üriner trakt dilatasyonu ve oligohidramniosun PUV tanısı için daha güçlü göstergeler olduğu kabul edilmektedir. İntrauterin mesane çıkım obstrüksiyonu idrar çıkışını engelleyerek oligohidramniosu neden olur. Çünkü amniyotik sıvının çoğu intrauterin 20. haftadan sonra fötal idrardır.¹

Hidronefrozun tanıdığı gestasyonel yaş prognoz bakımından önemlidir. Bir çalışmada, 24. haftadan önce renal anatomisinin normal olduğu fetuslarda prognozun aynı haftalarda hidronefroz saptanan fetuslardan daha iyi olduğu gösterilmiştir.⁴ Postnatal renal fonksiyonları tahmin etmede en güvenilir parametrenin fötal renal korteksin ultrasonografik görünümü olduğu bir meta-analizde ortaya konmuştur.⁵

PUV şüphesi olan fetuslarda amniyotik sıvı volümü normalse, hidronefrozun derecesini ve amnion mayisinin miktarını değerlendirmek için seri fötal US yapılması önerilmektedir. Amniyotik sıvı akciğerlerin normal gelişimi için gereklidir. Bu nedenle oligohidramnios yaşamı tehdit eden önemli bir sorun olan pulmoner hipoplaziye neden olur. PUV'u olan fetuslarda oligohidramnios gelişirse, mesane drenajını sağlamak amniyotik sıvıyı restore ederek normal pulmoner gelişimi sağlayabilir. Girişim öncesi karyotip analizi yapılması hem erkek cinsiyeti belirlemede hem de olguların yaklaşık %12'sin-

de bulunan kromozomal anomalileri ortaya koymak için önerilmektedir. Renal displazi varlığı irreversibl bir durum olduğundan, intrauterin girişim öncesi iyi renal fonksiyona sahip olan fetusların belirlenmesi gerekir. İyi renal prognozu belirlemek için PUV düşünülen fetuslarda 20-32. haftalarda üç farklı günde fetal idrar örnekleri alınarak aşağıdaki parametreler değerlendirilir. PUV'lu fetuslarda doğum sonrası renal fonksiyonları öngörmeye kullanılan parametreler ve normal değerleri Tablo 1. 'de gösterilmiştir.^{1,3}

Fötal idrarda elektrolit ve β_2 -mikroglobulin düzeyleri yüksekse irreversibl renal disfonksiyonu gösterir. Fötal idrar hipotonikse ve oligohidramnios varsa fötal girişim yapılması önerilir. Bu girişimin temel amacı öncelikli olarak amniyotik sıvıyı restore etmek suretiyle yaşamı tehdit eden pulmoner hipoplaziye önlemektir. Fetus 32. gebelik haftasından daha küçükse vezikoamniyotik şunt (VAS) yapılması önerilirken, gestasyonel yaş ≥ 32 hafta ise erken doğum tavsiye edilmektedir. Bu girişim fetusun perinatal yaşama şansını ve mesane çıkım obstrüksiyonunu iyileştirmesine rağmen, mesane ve böbrek fonksiyonlarını iyileştirdiğine dair elimizde kanıt yoktur. VAS işleminin komplikasyon oranı %21-59, şant dislokasyonunu %44, mortalite %33-43 ve renal yetmezlik

oranı ise %50'nin üzerindedir. İşleme bağlı fetus kaybı oranı da %5'dir. ^{1,2} Oligohidramnios düzeltildiğinde pulmoner hipoplazi riski azalır. Uluslararası randomize kontrollü bir çalışma olan PLUTO (Percutaneous Shunting in Lower Urinary Tract Obstruction) çalışmasında VAS yerleştirmenin renal ve mesane fonksiyonları üzerine bir fayda sağladığı ispat edilememiştir. ⁶ Son yıllarda fetal sistoskopik valv ablasyonu da eksperimental olarak yapılmaktadır. ¹

FİZYOPATOLOJİ

Üretradaki obstrüksiyona bağlı olarak obstrüksiyonun proksimalindeki üriner traktta önemli değişiklikler oluşur. Konjenital üretral obstrüksiyona bağlı olarak üriner traktta oluşan fizyopatolojik değişiklikler beş farklı başlık altında özetlenebilir: 1) Azalmış glomerüler filtrasyon,

2) Anormal renal tübüler fonksiyon, 3) Hidronefroz, 4) Vezikoüretral reflü, 5) Detrüsör disfonksiyonu. Akciğerler, böbrekler, üreterler, mesane ve posterior üretradaki PUV'a bağlı değişiklikler şunlardır (Tablo 2). ^{1,3}

Böbrekler: Lümen içi basınçtaki artış, renal perfüzyon ve filtrasyonda azalmaya neden olarak, glomerüler ve tübüler hasara yol açar. Obstrüksiyon kaldırılırsa basınçlar düşer ve hasar kısmen geri dönebilir. Artmış lümen içi basınç ayrıca tübüler hasar oluşturup, konsantrasyon ve idrarın asidifikasyonunda da bozulmaya neden olur. Bu durum PUV'lu olguların %59'unda görülür. Glomerüler filtrasyon oranlarının normal olduğu durumlarda dahi belirgin idrar konsantrasyon bozukluklarına neden olarak, sıvı alımından bağımsız ciddi su ve tuz kaybı ile seyreden **progressif nefrojenik diabetes**

TABLO 2. Posterior üretral valve bağlı organ hasarları

ORGAN	ETKİ	KLİNİK GİDİŞ
Akciğerler	Pulmoner hipoplazi	Yenidoğanda fatal olabilir. Yaşarsa uzun dönemde daha az sorun oluşturur.
Böbrekler		
Glomerüler hasar		
Obstrüktif üropati	Reversible BY	Başlangıç tedavisi ile genellikle iyileşir, mesane disfonksiyonu ile tekrarlar
Displazi	İrreversibl BY	Kalıcı renal hasar vardır, büyümeyi sınırlandırır, ilerleyici BY ve hipertansiyon oluşturur.
Tübüler hasar	Sodyum ve su kaybını sınırlayamaz	Yaşla artan nefrojenik diabetes insipidus
Prostatik üretra	Dilatasyon, ejakülatör kanallarda dilatasyon	Ejakülatör kanallara idrar reflüsü
Mesane boynu	Hipertrofik ve rijid	Çıkım obstrüksiyonu
Mesane	His bozukluğu, hiperkontraktilite, düşük kompians myojenik yetmezlik, inkontinans ve kötü boşaltma	Mesane problemleri yaşam boyu sürer ve yaşla değişiklik gösterir
Üreterler	Kötü kontraktilite, koaptasyon ve idrar transport bozukluğu	Çoğu başlangıçta gerilemesine rağmen kalıcı hidronefroz

insipidus oluşur. Sabit yüksek idrar akım hızına sahip olan yeni doğan ve infantlarda, belirgin gastrointestinal kayıplar, yüksek ateş ve üçüncü boşluklara sıvı sekestrasyonu durumunda şiddetli dehidratasyon ve elektrolit düzensizlikleri yaşanması kaçınılmazdır. Ayrıca bebek yeterli sıvı alımını idame ettiremezse de şiddetli dehidratasyon gelişebilir. Bunun dışında yüksek idrar akımı üreteral ve vezikal disfonksiyona neden olabilir. Üreterlerdeki dilatasyon daha belirgin hale gelir, mesane daha erken dolar ve mesane kompliansının bozuk olduğu durumlarda yüksek dinlenme basınçlarına daha kısa sürede ulaşılır. Bütün bu değişiklikler üst üriner traktı tehlikeye sokar.

Üriner obstrüksiyon erken dönemde ortaya çıktığında, gelişmekte olan fetal böbreklerde displaziye ve kalıcı renal hasara yol açar. Displazi, erken embriyolojik dönemde ortaya çıkan ve ilerideki böbrek fonksiyonlarını belirleyecek olan önemli bir durumdur. Displazi klinisyenin de değiştiremeyeceği en önemli prognostik faktördür. Renal displazi mikrokistik yapıda olup, en şiddetli olduğu bölge periferik kortikal zondur. Bu hastalarda progressif renal yetmezlik, proteinüri ve hipertansiyon oluşur. Valv, unilateral reflü, renal displaziden oluşan VURD sendromu, hatalı üreteral tomurcuklanmadan kaynaklanabilir. Bu hastalarda progressif böbrek yetmezliğinin diğer nedenleri, tekrarlayan üriner infeksiyonlar ve hiperfiltrasyon injürisine bağlı glomerülosklerozdur.

Üreterler: Üreterlerdeki hasar genellikle şiddetlidir. Üreter duvarı kalın ve ileri derecede dilatedir. Üreterlerin koaptasyonu ve peristaltizmleri bozulmuştur. Obstrüksiyon düzeltilmesine rağmen üreterlerdeki disfonksiyon yaşam boyu sürer. Renal fonksiyon stabil ve üriner infeksiyonlar kontrol altında olduğu sürece valvli hastaların üreterlerinde düzeltici bir cerrahiye başvurmada sabırsız davranılmamalıdır.

Alt üriner trakt (Mesane ve üretra): Fötal dönemdeki alt üriner trakt obstrüksiyonuna sekonder olarak mesane hipertrofiye olur ve kompanse fazda mesane boşaltılınca kadar işeme basınçları giderek yükselir. Artan basınçtan dolayı mesane duvarında değişiklikler meydana gelir. Ancak artan basınç ve postvoid rezidüel idrar sonucunda mesane artık tam olarak boşaltılamaz. Ayrıca böbrekteki konsantrasyon bozukluğu ve glomerüler disfonksiyondan dolayı artan poliüri, bu durumu daha da bozarak üst üriner traktta idrar stazına neden olur. Detrüsörde fibrozis sonucu his bozukluğu, hiperkontraktilite, düşük komplians ve sonuçta miyojenik hasar sonucu mesanenin boşaltılmasında yetersizlik ve inkontinans oluşur. Mesanedeki değişiklikler yaşla değişim gösterir. **Mesane; hipokomplian, hiperrefleks, düşük kapasiteli mesaneden, hiperrefleks mesaneye ve sonuçta miyojenik yetmezlik sonucu boşalamayan mesaneye doğru bir gidiş gösterir.**^{1,3}

EMBRYOLOJİ

Embriyolojik gelişimin nasıl olduğu tartışmalıdır. Tip I valvde, mezonefrik kanalların primitif fötal kloakaya normalden daha anteriordan girmeleri sonucunda, kanalın normal migrasyonu sekteye uğrayarak daha anteriora yapışmakta ve anormal bir köprü şeklinde valvin oluşmasına neden olmaktadır. Ürorektal septumun kloakal membranı bölmesinden sonra, ürogenital membranın persistans göstermesi sonucunda Tip III valvin oluştuğuna inanılmaktadır.^{1,3}

POSTERİOR ÜRETRAL VALVİN KLİNİK GÖRÜNÜMÜ

PUV'lu çocuklar çeşitli yaşlarda farklı semptomlarla müracaat edebilirler. Klinik görünüm, yeni doğanlarda yaşamı tehdit eden renal ve pulmoner problemlerden, daha büyük çocuklarda minor işeme disfonksiyonuna kadar değişen

bir spektrum sergileyebilir. PUV'dan etkilenen infantlarda pulmoner hipoplazi, oligohidramnios sonucu fiziksel deformiteler, Potter yüzü, ayak ve ellerde deformiteler, kötü abdominal kas tonusu gibi şiddetli komorbiditelerden dolayı, bu hastalarda yoğun bir başlangıç tedavisi gerekebilir. Prenatal tanı almamış PUV'lu yeni doğanlarda; idrar akımında azalma, zorlanarak ve gecikerek işeme şeklinde semptomlar görülebilir. Bazen pulmoner hipoplaziye sekonder solunum zorluğu PUV'un primer göstergesi olabilir. Pulmoner hipoplazinin gerçek etiyo-lojisi hala net olarak bilinmemektedir. Fetusu sararak onu intraabdominal basınçtan koruyan amnion mayisinin eksikliğinde göğüs duvarı hareketleri engellenmekte ve göğüs kafesi hipoplazik kalmaktadır. Fetal pulmoner ağacın gelişmesi için amniotik sıvı intraluminal basınç, volüm ve akım sağlayarak önemli katkı sağladığı artık bilinmektedir. Bu olgularda bronşial ağacın dallanması, alveol sayısı ve boyutu da azalmaktadır. **Oligohidramnios, sonuç olarak yeni doğanda yaşamı tehdit eden pulmoner yetmezliğe neden olur.** Daha büyük çocuklarda ise daha az pulmoner patolojiye rastlanır. ^{1,3}

Abdominal kitle varlığı, gelişme geriliği, letarji, kötü beslenme, üriner enfeksiyon ve üriner asit, diğer postnatal bulgular olabilir. Yeni doğanın fizik muayenesinde hipertrofik detrusör kasına sekonder palpabl ceviz büyüklüğünde mesane bulunabilir. Üriner asit önemli abdominal distansiyonla sonuçlanır. Neonatal asitlerin %40 kadarına, üriner kaynaklı patolojiler neden olur. Yüksek lümen içi basınca bağlı olarak, idrar renal fornikslerden retroperitoneal bölgeye ekstravaze olup, buradan da periton içerisine geçer. İlginç şekilde ekstravaze olan idrar sonucunda oluşan üriner asit, serumdaki değerlere benzer kreatinin ve elektrolit içerir. Bunun nedeni tıpkı peritoneal diyalizde olduğu gibi oldukça geniş bir absorptif mezotelyal alanda değerlerin hızla normalize olmasıdır. Ekstravaze olan idrar retroperitonda ürinoma

şeklinde de kalabilir. Bilateral ürinomasi olan olguların renal fonksiyonlarının, sadece asidi olan veya tek taraflı ürinomasi olan olgulardan daha iyi olduğu gösterilmiştir. Büyük çocuklarda ise sürekli gündüz idrar inkontinansı veya abdominal distansiyon görülebilir. Bu çocuklarda üriner trakt enfeksiyonu ve/veya işeme disfonksiyonu bulguları vardır. Okul çağında başvuran valvli çocukların genellikle daha normal üriner traktları olduğuna inanılır. Valv tedavisi gören çocuklarda değişik düzeylerde anormal mesane fonksiyonları olduğu bilinmektedir. Bu durum klinikte kendini üriner inkontinans olarak gösterir ve geç çocukluk döneminde bile çocukların yarısı gün içinde ıslak kalmaya devam eder. ^{1,3}

BAŞLANGIÇ TANISAL DEĞERLENDİRME

PUV günümüzde tanı konulan 3. en yaygın genitoüriner sistem patolojisi olup, tüm fetal üropatilerin %10'unu oluşturur.

Ultrasonografi

Ultrasonografi (US) fetal hidronefrozda güvenilir bir tanı yöntemi olmasına rağmen, bu tetkikle tek başına spesifik olarak PUV tanısı koymak oldukça zordur. **Ayırıcı tanıda;** bilateral üreteropelvik bileşke darlığı, prune-belly sendromu, bilateral yüksek dereceli reflü, bilateral üreterovezikal bileşke darlığı, konjenital üretral atrezi ve anterior üretra darlığı dikkate alınmalıdır. US ile taramanın yapılacağı gestasyon haftası da önemli olup, 24. haftadan önce yapılan US'de valv tanısı konulamaz.

PUV'u olan hastaların klasik US bulguları şunlardır:

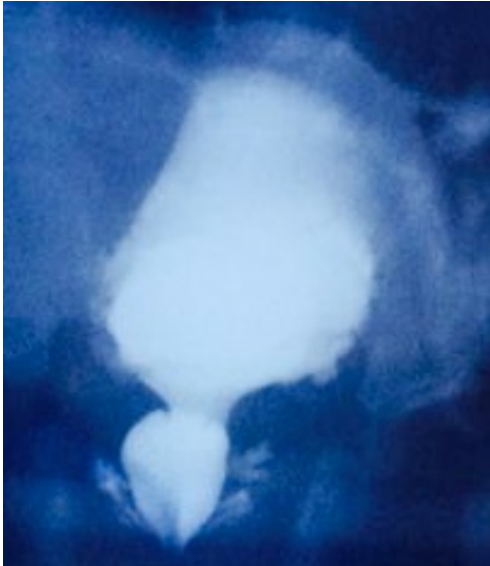- Bilateral hidroüreteronefroz
- Distandü ve kalın duvarlı mesane
- Suprapubik veya perinal US'de dilate posterior üretra varlığı (anahtar deliği = **keyhole** görünümü)

- d. Kortikomedüller diferansiasyon (iyi renal fonksiyonlar için olumlu prognostik bir faktördür).

Kortikomedüller ayırımın yapılamaması, ekojenik böbrek varlığı veya böbreklerde subkortikal kistlerin görülmesi renal fonksiyonlar bakımından olumsuz bulgulardır. ¹

Voiding Sistoüretrografi

Voiding Sistoüretrografi (VCUG), PUV tanısında mesane, mesane boynu ve üretranın anatomisi ve fonksiyonları hakkında bilgi verdiği için dolayı **kesin tanıyı koyduran en önemli tanı yöntemidir**. Valv şüphesi olan olgularda mümkün olan en kısa sürede VCUG yapılmalıdır. Nöropatik mesane, üretral darlık, anterior üretral obstrüksiyon ve PUV'lu çocuklarda üst üriner trakt görüntüleri birbirlerine benzer olduğundan, **doğru tanı için mutlaka işeme esnasındaki üretra görüntüsü gereklidir**. Posterior üretra dilate ve uzamıştır (Resim 2). Mesane



Resim 2. Posterior üretral valvli bir hastanın işeme sistoüretrografisi.

boynu net olarak görülür ve müsküler hipertrofiye bağlı olarak mesane kalın, trabeküle ve multipl divertiküller vardır. VCUG sıklıkla geniş mesane divertikülü ve %50 olguda yüksek dereceli vezikoüreteral reflü (VUR) varlığını gösterir. ^{1,3}

Radionüklid Renal Görüntüleme

Yüksek dereceli reflüsü olanlarda ve/veya US'de incelenmiş veya skar varlığını düşündüren anormal renal parankimi olan olgularda mercapto-acetyltriglisin (MAG3) veya ^{99m}Tc- Dimercaptosuccinic asid (DMSA) radyofarmasötüğü kullanılarak yapılan nükleer görüntüleme ile split renal fonksiyonlar ve renal skar durumu belirlenebilir. Bu işlem esnasında mesane sondayla boşaltılmalıdır. Renal matürasyonun tamamlanması için bu işlem doğumdan sonra 6-8. haftaya kadar ertelenmelidir. Bazal diferansiyel renal fonksiyonları belirlemek için etkin bir yöntemdir. Böbrek fonksiyonlarının kötü olduğu durumlarda böbreklerin vizüalizasyonu optimal değildir. Renal sintigrafinin alternatifi dinamik kontrastlı magnetik rezonans ürografi (MRU)'dir. Bu yöntem yüksek çözünürlükte renal görüntü sağlamanın yanı sıra, diferansiyel renal fonksiyonları da değerlendirebilmektedir, ancak anestezi gereksinimi kullanımını sınırlandırmaktadır. ^{1,3}

Laboratuvar inceleme

Valvli yenidoğanda başlangıç laboratuvar değerlendirmesi çok erken dönemde yapılırsa yanlış olarak annenin kreatinin, kan üre nitrojen (BUN) ve elektrolit düzeylerini gösterir. **Ortalama olarak doğumdan 48 saat sonraki serum değerleri bebeğin intrinsek renal fonksiyonları hakkında doğru bilgi verir.** Takip eden birkaç gün kreatinin plato oluşuruncaya kadar günde 2 kez kreatinin ve elektrolitlere bakmak ve sıvı durumunu dikkatlice monitorize etmek gerekir. ¹

BAŞLANGIÇ TEDAVİSİ

Antenatal US'de PUV tanısı veya şüphesi olan her yeni doğanın mesanesi doğumdan hemen sonra 5 French (Fr) veya 8 Fr feeding tüple dekomprese edilmelidir. Prostatik üretra valvüler obstrüksiyondan dolayı ileri derecede genişlediğinden ve mesane boynu hipertrojisinden dolayı, kateter prostatik üretrada takılabileceğinden üretral kateterizasyon zor olabilir. US ile kateterin mesaneye geçip geçmediği kontrol edilmelidir. Foley kateter konulması, şişirilen sonda balonunun kalın duvarlı mesanede üreter orifislerinde obstrüksiyona neden olabileceği ayrıca mesanede spazma neden olarak idrar drenajını olumsuz etkileyebileceğinden önerilmemektedir.

Hastalara hemen amoxicillin veya cephalexin profilaksisi başlanmalıdır. Elektrolitler, BUN, kreatinin ve sıvı dengesi yakın olarak takip edilmelidir. Yeni doğanda serum kreatininini doğumdan hemen sonra ölçüldüğünde annenin renal fonksiyonlarını gösterdiği unutulmalıdır. Yeni doğan renal fonksiyonlarının yeterli olduğunu düşünmek için, kreatinin değerinin tedrici olarak 0. 3-0. 4 mg/dL'ye kadar inmesi gerekir. Bununla birlikte renal fonksiyonlar sınırlı ise kreatinin, mesane dekompresyonuna rağmen aynı kalır veya yükselir. Renal fonksiyonlar yetersizse, metabolik asidoz ve hiperkalemi gibi önemli komplikasyonlar karşımıza çıkar. Bu hastalarda renal tübüler asidoz (RTA), renal yetmezlik, son dönem böbrek yetmezliği ve somatik büyüme anormallikleri oldukça yaygın olup, uzun dönem takip gerektirdiği için pediatrik nefroloji konsültasyonu mutlaka yaptırılmalıdır. Yeni doğanlardaki respiratuar distress, endotrakeal intübasyon ve pozitif basınçlı ventilasyonla yapılabilen acil pulmoner resüsitasyon gerektirir. Üriner asit varlığında sıvı ve elektrolit imbalansını düzeltmek için parasentez yapılması gerekli olabilir. Genel durumu bozuk olan hastalarda destekleyici tedavi yapıldıktan sonra hasta stabilize olur

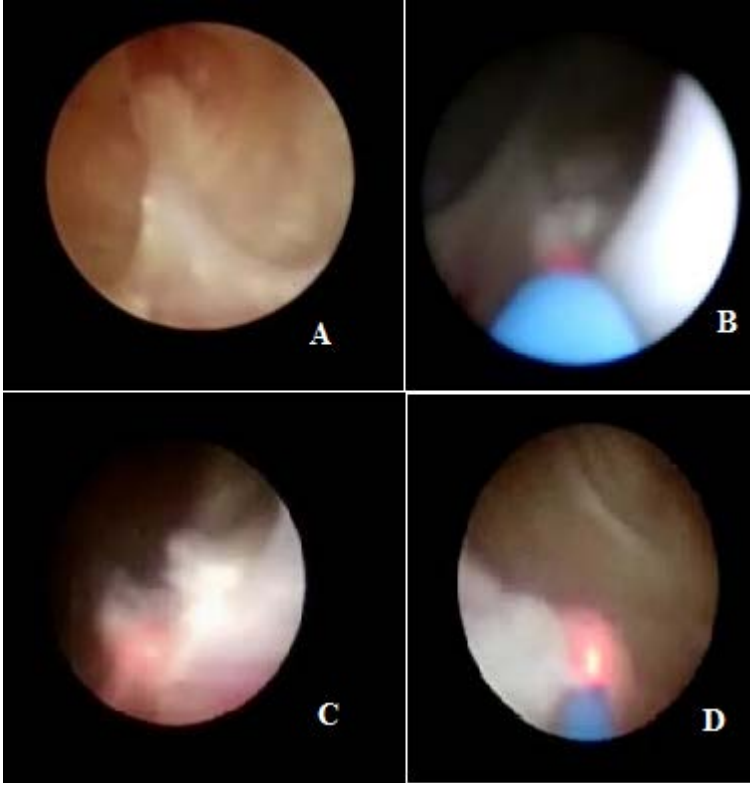
olmaz VCUG yapıp tanı kesinleştirilmelidir. **VCUG'yi takiben hasta anestezi alabilecek stabiliteye ulaşıncaya da valv ablasyonu yapılmalıdır.**¹⁻³

CERRAHİ GİRİŞİMLER

Primer valv ablasyonu

Günümüzde PUV tanısı alan her hangi bir yeni doğanda sistoskopik valv ablasyonu tercih edilecek ilk cerrahi işlem olmalıdır. Günümüzde endoskopların minyatürize edilmesinin yanı sıra, fiberoptik ve digital teknolojisindeki hızlı değişimler bu seçimde önemli rol oynamıştır. Tedavinin amacı, üretraya normal idrar akımını sağlamak ve mesanenin siklik olarak dolup boşalmasını temin etmektir. Endoskopik valv ablasyonunun üriner diversiyon ve pasif üriner drenaja göre daha üstün olmasının nedeni de mesanenin bu sirkadiyen ritmini sağlamasıdır.⁷ Bunu destekleyen deneysel bir çalışmada, köpeklerde yüksek diversiyon yapılmasını takiben mesane kapasitesi ve kompliansında azalma, muskarinik stimülasyona bağlı kontraksiyonlarda ve muskarinik reseptör yoğunluğunda azalma olduğu belirlenmiştir.⁸ Öncelikle iyice kayganlaştırılmış infant üretral sondası çentil şekilde üretraya itilerek eksternal meatus ve glandüler üretra dilate edilmelidir. Erkek yeni doğan üretrası genellikle 7. 5 Fr den 9. 5 Fr'e kadar sistoskopları tolere edebilir. Daha büyük sistoskopların kullanılması amacıyla aşırı dilatasyon yapılması, üretral travmaya ve sonuçta üretral darlıklara neden olur. Hatta aşırı dilatasyon yapılması subkoronal seviyeden glansın ayrılmasına neden olarak iyatrojenik hipospadias da bile sebep olabilir.

Günümüzde küçük kalibreli pediatrik sistoskop ve rezektoskoplar mevcut olup, 8 F veya 9. 5 F sistoskop kullanılarak valv ablasyonu işlemi gerçekleştirilebilir. Tipik olarak sistoskopun çalışma kanalından itilen Bugbee elektrod ile düşük enerji kullanılarak posterior üretradaki



Resim 3. PUV'lu bir yeni doğanda holmium:YAG lazer kullanılarak valv ablasyonu uygulaması. A: Tip I valvin sistoskopik görünümü, B, C, D: Valvin holmium:YAG lazerle ablasyonundan görüntüler

valv, saat 5 ve 7 hizasından kesilir. Şayet valv anteriorda birleşiyorsa saat 12 pozisyonundan insize edilmesi de gerekir. Normal kalibrede üretrası olan infantlarda 9. 5 Fr rezektoskop çalışma elemanı ile Collins bıçağı kullanılabilir. Posterior üretradaki valvler ince ve minimal vaskülariteye sahip olduklarından dolayı, agresif rezeksiyondan kaçınılmalıdır. Alternatif bir yöntem de Nd:YAG lazer kullanılmasıdır. Prematüre veya çok küçük yeni doğanlarda 6. 9 Fr kadar ince yeni doğan sistoskopları kullanılabilir, ancak bunların vizüalizasyonu iyi değildir. Elektrokoagülasyona bağlı üretra darlığı gelişebileceğinden, bazı pediatrik ürologlar soğuk bıçakla insizyonu tercih etmektedirler. Bu işlem sırasında valvin tam olarak rezeke

edilmesi gereksizdir, çünkü ince olan membran kesildiğinde takip eden günlerde valvin absorbe olduğu izlenmiştir. Son yıllarda bu valvlerin holmium:YAG lazerle de ablate edildiği bildirilmiştir.⁹ Ablasyon sonrası pediatrik feeding tüp bir veya iki gün üretrada bırakılmalıdır. Kliniğimizde yeni doğanlarda holmium:YAG lazerle valv ablasyonu yaygın olarak kullanılmaktadır (Resim 3).

Ablasyondan sonra kalan valv kalıntıları çoğunlukla obstrüktif değildir. Başarılı bir ablasyondan sonra trabekülasyonda azalma, reflü rezolüsyonu, daha uniform üretra görünümü obstrüksiyonun başarılı şekilde tedavi edildiğini gösteren bulgulardır. Postoperatif 3 ay sonra **posterior üretra çapının anterior üret-**

ra çapına oranı 2. 5-3 ise işlem başarılı kabul edilmektedir. Erken valv ablasyonu mesanenin fizyolojik dolup boşalmasına olanak sağlayarak daha iyi komplansa ve mesane stabilitesine neden olur.¹

Ablasyondan 1 ay sonra VCUG tekrarlanarak valvin yeterli ablate olup olmadığı değerlendirilmelidir. Renal US ile üst üriner trakt görüntülenmeli, renal fonksiyonlar da takip edilmelidir. Hastalarda valv ablasyonunun başarısı %90'dan fazladır. En yaygın komplikasyon inkomplet valv ablasyonu olup, tekrarlayan sistoskopi ve valv rezeksiyonu gerekli olabilir. Küçük kalibreli endoskop kullanılması durumunda önemli bir komplikasyon olan üretra darlığı sık değildir.

Mesane boynu hipertrofisi ve mesane boyununun dorsalde elevasyonu mesanenin inkomplet boşalmasına neden olabilir. Bu hastalarda valv ablasyonu ile eş zamanlı olarak veya daha sonra mesane boynuna transüretral insizyon yapılabilmektedir. Ancak bu girişim mesanenin boşalmasını kolaylaştırırken, retrograd ejakülasyona ve iyileşmede gecikmeye neden olabilir.³

Vezikostomi

Primer valv ablasyonunun bir alternatifi de kutanöz vezikostomidir. Bu girişim; çok düşük doğum ağırlığı olan infantlarda, pediatrik sistoskopun üretra için çok kalın olduğu prematüre yeni doğanlarda, valv ablasyonu veya üretral kateterizasyona rağmen hidroüreteronefrozu artanlarda ve renal fonksiyonları giderek bozulan hastalarda gerekli olabilir. Özetle vezikostomi için aday olan hastalar, renal fonksiyonların korunması için optimal üst üriner trakt drenajının gerekli olduğu olgulardır. Vezikostomi bazı olgularda mesane depolama basınçlarını azaltarak ve glomerüler filtrasyon hızını optimize ederek klinik iyileşmeyi hızlandırır.⁸ En kabul gören teknik Blocksom tarafından tanımlanmış ve Duckett tarafından popülerize edilmiştir.¹⁰

Blocksom tekniği ile vezikostomi açılması özetle şöyledir:

Simfiz pubisle umblikusun tam orta noktasından 2 cm'lik küçük bir transvers cilt insizyonu yapıldıktan sonra, fasya açılır, rektus kasları separe edilip mesane kubbesi cilde çekilip traksiyon sütürleri konur. Periton üst kısımdan mobilize edilip, mesane kubbesi ve posterior duvarından uzaklaştırılır. Mesane kubbesi bulunup urakustan izole edilip, urakus bağlanır. Detrüsör rektus fasyasına fikse edildikten sonra, mesane kubbesi açılarak stenozdan kaçınmak için 24-26 Fr kalibrasyon sağlanacak şekilde mesane mukozası cilde çepeçevre suture edilir. Stomanın günlük dilatasyonu stomal kontraksiyonu önlemede yardımcı olur. Vezikostomi bir toplama aygıtına gerek kalmaksızın, idrarın bebeğin bezine akmasına olanak sağlar. Komplikasyonları, 24-26 Fr'den daha dar olan stomalarda stomal stenoz ve mesane kubbesinden çok mesane ön duvarının vezikostomi yerinden prolabe olmasıdır.

Valv ablasyonu vezikostomi ile eş zamanlı yapılmamalıdır, çünkü kuru kalan üretrada darlık gelişme ihtimali daha yüksektir. Vezikostomi mesane siklusuna fırsat vermesinin yanı sıra düşük mesane basınçları sağlar. Böylece mesane kapasitesinde azalmaya neden olmaz. Vezikostomi yapılmış yeni doğanlarda antibiyotik profilaksisine devam etmek gerekir.

Vezikostomi kapatılması

Erken vezikostomi açılması gereken çocuklarda vezikostomi kapatma kararı çok dikkatli verilmelidir. Vezikostomili çocukta febril üriner infeksiyon oluşuyorsa, üriner sistemin bakteriyel kontaminasyon riskini azaltmak için vezikostomi kapatma kararı alınabilir. Çoğu olguda vezikostomi 1-3 yaş arasında üst üriner trakt stabilize olduktan sonra, eş zamanlı etkin valv ablasyonu yapılan çocuklarda kapatılabilir. Operasyon öncesinde vezikostomiden foley

kateter itilerek balonu şişirilip traksiyona alınır ve bu şekilde kontrast kaçıışı engellenerek sistografi çekilir. Böylece önemli reflü olup olmadığı, mesanenin kapasite durumu ve duvar düzeni görülmüş olur. Önemli reflü varlığında bile çocuk küçükse valv ablasyonu esnasında vezikostomiye kapatmak genellikle emniyetlidir. Reflünün düzeltilmesi ise mesanenin genişlemesi ve çocuğun büyümesine kadar geciktirilebilir. Antikolinerjik tedavi mesane boşaltıldığı sürece kullanılmalıdır. Vezikostomi kapatılmasını takiben hidronefroзда artış, mesanenin inkomplet boşalması ve serum kreatininde artış olup olmadığı yakinen takip edilmelidir.

Sirkümsizyon

PUV'lu infantlarda şiddetli üst üriner trakt dilatasyonu, inkomplet mesane boşalması ve VUR gibi morbiditelerin birlikteliğinden dolayı, idrar yolu infeksiyonu hızla pyelonefrite ve sepsise ilerleyebilir. PUV'lu çocuklarda üriner infeksiyonun overall riski %50-60 iken, etkilenmeyen çocuklarda %1 kadardır. Sirkümsizyon PUV'lu çocuklarda üriner infeksiyon riskini %83 ile %92 azaltarak, normal çocuklardaki seviyeye kadar düşürebilir.¹¹ Bu nedenle PUV'u olan çocuklarda sirkümsizyon profilaktik amaçlı olarak şiddetle önerilmektedir.

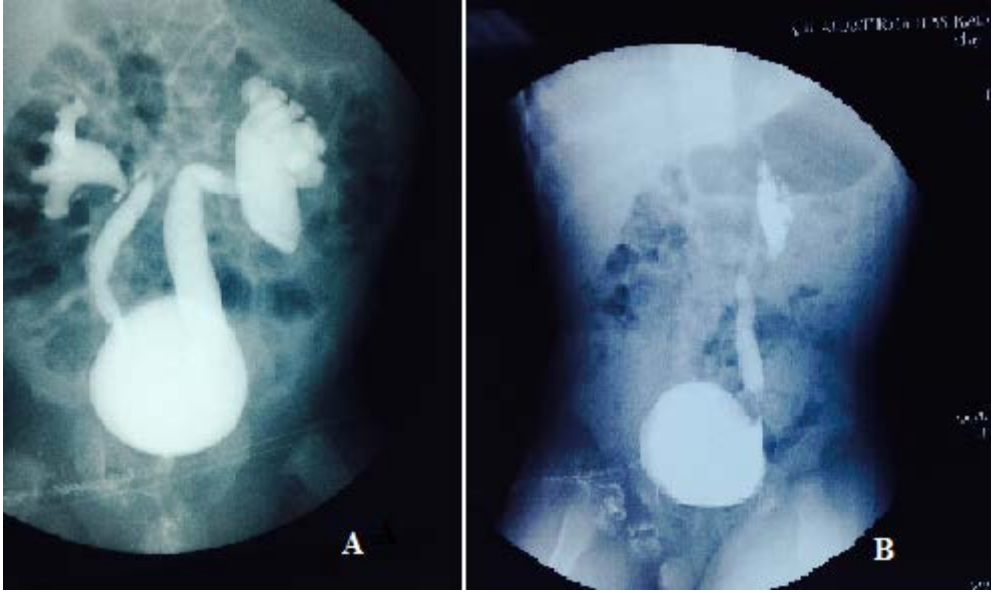
Nefroüretarektomi

VURD sendromlu çocuklarda nefroüretarektomi tarihsel olarak uygun bir girişim olarak kabul edilmektedir. Bu görüşe göre, dilate VUR ile birlikte olan nonfonksiyone böbrek, infeksiyon ve sepsisin potansiyel kaynağı olarak düşünülmekte ve profilaktik eksizyon yapılmaktadır. Günümüz pratiğinde ise, mesanenin uygun ve yeterli boşaltılması ve sirkümsizyon, üriner infeksiyon insidansını önemli derecede azaltmakta ve bu nedenle nefroüretarektomi nadiren gerekmektedir. Gerçekte böbreğin korunması kötü fonksiyone renal ünit bile olsa, orta

derecede poliüri oluşturarak anüriden koruyucu bir etki oluşturabilir. Yüksek dereceli reflü sıklıkla kötü fonksiyone böbrektedir ve kötü fonksiyone renal üniten erkenden çıkartılması problem oluşturmadığı sürece gereksizdir. Bu hastalarda kötü kompliansa sahip yüksek basınçlı mesaneleri augmente etmek gerekebilir ve bu işlemde kötü fonksiyone renal üniten ureteri kullanılabilir.¹² Postoperatif dönemde pop-off mekanizması ortadan kaldırıldığı için kalan böbrek dikkatli şekilde monitorize edilmeli, artan basınçtan dolayı hidronefroz gelişebileceği unutulmamalıdır.

Posterior üretral valvle birlikte olan vezikoüreteral reflünün tedavisi

PUV'lu çocukların %50 ile %80'inde VUR görülebilmektedir. Ancak VUR artmış mesane basınçları nedeniyle oluştuğundan, üreteral reimplantasyon maksimum mesane rehabilitasyonuna rağmen üriner infeksiyonu süren olgularda düşünülmemelidir. Valv ablasyonu veya vezikostomi yapılması normalde tek başına olguların %25 ile %40'ında VUR'da rezolüsyona neden olur. Valv ablasyonunu takip eden bir yıl içerisinde hastaların hemen hemen tümünde reflü derecesinde iyileşme görülebilmektedir. Bununla birlikte bazı olgularda başlangıç tedavisinden 3 yıl sonrasına kadar beklenmesine rağmen reflü rezolüsyonu sağlanamayabilir. Bu durum özellikle yüksek dereceli reflüler için geçerlidir ve böyle hastalarda antibiyotik profilaksisi mutlaka sürdürülmelidir. Ayrıca periyodik olarak üst üriner trakt görüntülenmeli ve sistografi yapılmalıdır. İnfeksiyon olmaksızın böbreklerde bozulma olması, mesane disfonksiyonunun bir işareti olabilir. Bu durumda videoürodinami ile alt üriner traktın değerlendirilmesi önemlidir. Valvi ve bilateral reflüsü olan endoskopik holmium:YAG lazerle valv ablasyonu ve eş zamanlı sirkümsizyon yapılan bir yenidoğanda 9 ay sonraki kontrol VCUG'de reflünün bir tarafta



Resim 4. Valv ablasyonu yapılan bir olgunun takibinde reflü rezolüsyonu. A: Posterior üretral valvli bir yeni doğanda bilateral yüksek dereceli reflü, B: Valv ablasyonundan 9 ay sonraki kontrol filminde sağda reflünün tamamen rezolüsyona uğradığı, solda ise reflü derecesinin azaldığı görülmekte.

tamamen rezolüsyona uğradığı, karşı tarafta ise derecesinin düştüğü görülmektedir (Resim 4).

Hassan ve ark.¹³ VUR varlığının renal sonuçlarla korelasyon göstermediğini ortaya koyarak, tek başına reflü varlığının girişim için bir endikasyon oluşturmadığını ileri sürmüştür. Bu olgularda mesane çıkım obstrüksiyonu kaldırıldıktan sonra antikolinerjiklerle intravezikal basınç düşürülmeye çalışılır. Ürokinamik değerlendirme tedavide yol göstericidir.¹³ Reflü hala yüksek derecede devam ediyorsa veya araya giren infeksiyonlar oluşursa VUR düzeltilmelidir. Endoskopik subüreterik injeksiyonun (STING) valve bağlı VUR'da etkinliği hala ispat edilememiştir, ancak bir opsiyon olarak kullanılabilir. Çoğu pediatrik ürolog bu durumda üreteral reimplantasyon yapmayı tercih etmektedir. Fakat kalın, dilate üreterlerin anormal bir mesane içerisine reimplantasyonu oldukça zor bir işlemdir ve komplikasyon oranları da %15-30 kadar yüksektir. En sık görülen

komplikasyonlar reflünün devam etmesi ve üreteral obstrüksiyon gelişmesidir. Unilateral yüksek dereceli reflü varlığında non-reflüksif üretere transüreteroüreterostomi yapılabilecek bir girişimdir.

Yüksek Diversiyon

Günümüzde proksimal diversiyon, valv ablasyonu veya vezikostomi yapılmasına rağmen üst üriner traktın dekomprese olmadığı nadir olgulara uygulanmaktadır. Yeterli mesane drenajına rağmen, üst üriner sistemde rekürren üriner infeksiyon varlığı, renal fonksiyonlarda iyileşmenin olmaması ve/veya üst üriner sistem dilatasyonunda artış olması yüksek diversiyon için uygun endikasyonlardır. Bu amaçla distal üreterostomi, proksimal loop üreterostomi, kutanöz pyelostomi, ring üreterostomi ve Sober Y üreterostomi yapılabilir.³ Bu uygulamaların bir kısmında idrar mesaneye uğramadığından,



Şekil 2. Sober Y üreterostominin şematik görünümü.

mesane siklusu oluşmamakta ve mesane fonksiyonları hızla bozularak kompliansı bozuk, küçük bir mesane halini almaktadır. Bu nedenle proksimal diversiyon için daha çok tercih edilen yöntem, mesaneye de idrarın ulaştığı **Sober Y kutanöz üreterostomi** tekniğidir. Bu teknikte proksimal üreter kesilip abdominal duvara ağızlaştırılırken, distal üreteral segmentin proksimal ucu renal pelvisine anastomoz edilir (Şekil 2.).

Bu yöntemle mesane siklusu sürdürülürken, aynı zamanda üst üriner traktın iyi bir şekilde drenajı da sağlanmış olur. Sober Y üreterostomi ile tedavi edilen 36 PUV'lu çocukta 55 aylık takip sonucunda mesane kompliansı olguların %69'unda, mesane kapasitesi ise %80'inde normal bulunmuştur.¹⁴ Rekonstrüktif cerrahi üst üriner traktta istenilen düzelme sağlanana kadar geciktirilmelidir.

Diğer girişimler

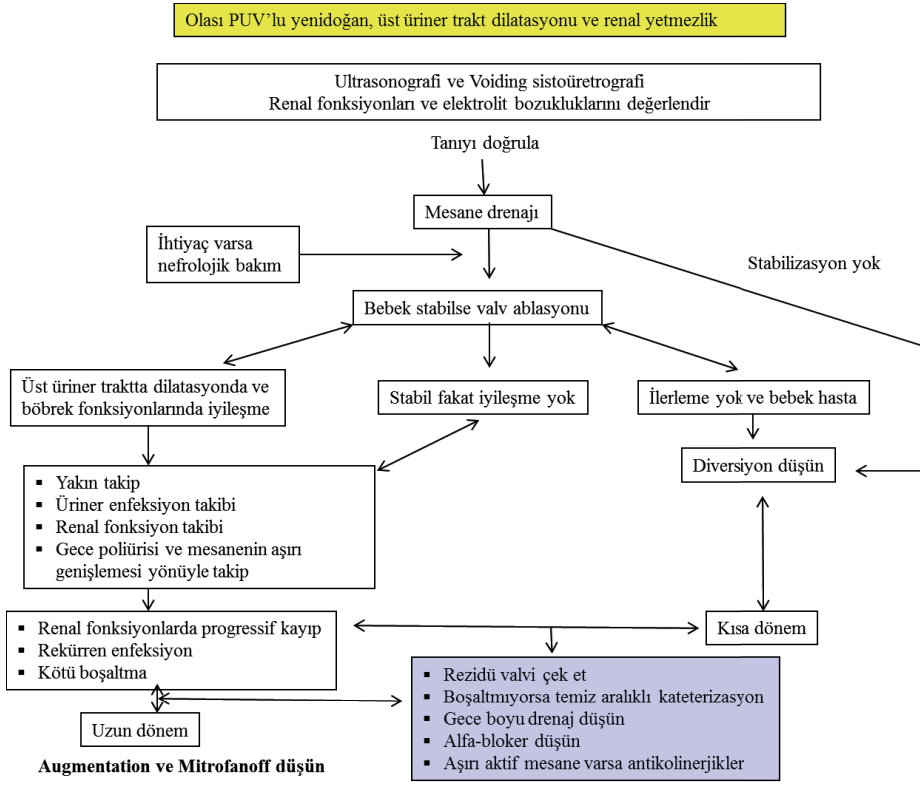
Renal forniks rüptürü ile oluşan üriner ekstrasvazasyon sonrası retroperitona ulaşan idrarın periton içerisine transudasyonu, PUV'lu yeni doğanların %5 ile %15'inde görülmektedir. Bazı infantlarda perirenal ürinom gelişirken,

bazılarında üriner asit gelişmektedir. Ürinomasi olan ve olmayan olguların diferansiyel renal fonksiyonları benzer bulunmuştur. Bununla birlikte üriner asidi olanlarda idrarın peritoneal yüzeyden reabsorbsiyonundan dolayı önemli elektrolit anormallikleri oluşabilmekte, ayrıca şiddetli abdominal distansiyondan dolayı bu hastalar solunum sıkıntısı da yaşayabilmektedir.

Ekstrasvazasyonu değerlendirmeye US, VCUG ve renal sintigrafi ile başlanır. ^{99m}Tc-MAG3 renal skenin erken uptake fazı sıklıkla böbrek tutulumunu gösterir. Mesane içerisine 5 Fr veya 8 Fr feeding tüp konularak mesanenin dekomprese edilmesiyle fornikslerden olan ekstrasvazasyon durur. Ekstrasvazasyon ve serum kreatinini sürekli bir şekilde artarsa, solunum sıkıntısı varsa, infeksiyon, hipertansiyon veya önemli parenkimal kompresyon gelişirse perkütan drenaj gerekir. Ekstrasvazasyonun ısrarla devam ettiği olgularda perkütan nefrostomi konulması sıklıkla problemi çözer. Bununla birlikte fornikslerden olan ekstrasvazasyon tipik olarak renal pelvisi dekomprese ettiğinden, perkütan nefrostomi yerleştirilmesi zor olabilir. Bu olgularda ürinoma içerisine dren konulabilir. Bazen küçük bir flank insizyon ile eksplorasyon gerekebilir. Olguların çoğunda böbrek intakt olup kutanöz pyelostomi veya üreterostomi nadiren gerekir. Zor olgularda alt üriner traktın dekompresyonu sağlandıktan sonra, böbreğin mobilize edilerek komşu peritondan ayrılması ve retroperitona dren konulması çoğu hastada kaçağı durdurur.^{1,3}

Başlangıç tedavisinden sonra takip

Antibiyotik profilaksisi üst üriner trakt dilatasyonu düzelene kadar sürdürülmelidir ve reflünün birkaç yıl sürebileceği de unutulmamalıdır. PUV'lu infantların çoğu doğumdan itibaren ürolojik ve nefrolojik takibe alınmalıdır. En yaygın klinik problemler; böbreklerin konsantrasyon yeteneğinin bozulmasına sekonder olu-



Şekil 3. Posterior üretral valv tanı, tedavi ve takip algoritması

şan önemli poliüri, somatik büyümede sorun oluşturan metabolik asidoz, hipokalsemi ve hipofosfatemi ile seyreden böbrek yetmezliği ve hipertansiyondur. Şayet hasta klinik olarak iyi durumdaysa ve somatik büyümesi normalse, periyodik olarak US, elektrolit ölçümleri, BUN, kreatinin düzeyleri, ürogram, kan basıncı ölçümleri ve yeterli büyüme gelişmenin olup olmadığı yönüyle takibi yapılmalıdır. ¹ PUV tanı, tedavi ve takip protokolü 2016 EAU kılavuzunda aşağıdaki şekilde önerilmektedir. ²

Başlangıç tedavisinden sonra prognoz

Başlangıç tedavisinden sonra renal fonksiyonların iyiye ya da kötüye gidebileceğini ön görmede bazı prognostik faktörler belirlenmiştir. ¹

Renal fonksiyonlar için olumlu prognostik faktörler şunlardır:

- Başlangıç tedavisinden 1 ay sonra serum kreatininin 0.8 mg/dL'den düşük olması,
- Renal US'de kortikomedüller ayırımın yapılabilmesi,
- 5 yaşına kadar gündüz kontinansının sağlanmış olması,
- Pop-off mekanizması ile mesane basıncının düşmüş olması [Nonfonksiyone kontrolateral böbreğe massif reflü varlığı (VURD Sendromu: Valv, unilateral reflü, displazi)- üriner asit varlığı- geniş mesane divertikülü varlığı],
- Tanı anında normal görünümde kontrolateral böbrek varlığı,
- İlk VCUG'de reflü olmaması. ¹

Renal fonksiyonlar için olumsuz prognostik faktörler şunlardır:

- Erken gestasyonel yaşta PUV tanısı konulması ve oligohidramnios varlığı,
- Bilateral VUR varlığı,
- Başlangıç tedavisinden sonra serum kreatinin düzeyinin 1.0 mg/dL'den yüksek seyretmesi,
- 1 yaşındaki kreatinin değerinin 1.2 mg/dL ve üzerinde olması,
- Renal displazi göstergesi olan küçük subkapsüler kistlerin varlığı,
- Renal ekojenitede artış,
- Kortikomedüller ayrımın kaybolması,
- Gündüz kontinansının sağlanılamamış olması,
- Detrüsör sfinkter dissinerjisi (DSD) varlığı. ¹

Yeni retrospektif bir çalışmada 260 PUV'lu çocukta son dönem böbrek yetmezliğine (ESRD) progresyondaki risk faktörleri; nadir serum kreatinin düzeylerinin 1 mg/dL'den yüksek olması, tanı anında bilateral grade 3 veya daha yüksek dereceli VUR varlığı, rekürren ateşli üriner infeksiyon ve şiddetli mesane disfonksiyonu varlığı olarak belirlenmiştir. Bu çocukların yaklaşık %12'si ortalama 11 yıllık takipte ESRD'ye girmiştir. Bu çalışmada nadir serum kreatinin düzeyi ve mesane disfonksiyonu varlığı ESRD'ye progresyonda en önemli bağımsız risk faktörleri olarak bildirilmiştir. ¹⁵

Geç tanı alan olgular

PUV nedeniyle geç müracaat edenlerde hastalığın daha iyi seyrettiğine dair yaygın bir inanış olmasına rağmen, geçen 15 yıl içerisindeki çalışmalar bu inanışın doğru olmadığını ortaya koymuştur. 5-35 yaşları arasında tanı konulan 47 hastada en yaygın semptom olarak gün boyu inkontinansın %60, üriner infeksiyon ve hidronefrozun %40 oranında, VUR'un ise %33'ünde görüldüğü bildirilirken, olguların

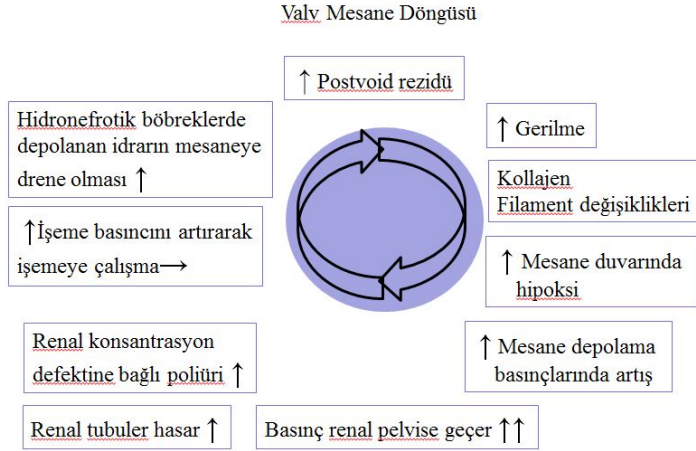
%13'ünde işerken ağrı, %35'inde serum kreatinin yüksekliği ve %10'unda ise ESRD varlığı saptanmıştır. ¹⁶

Mesane Disfonksiyonu ve valv mesane sendromu

Mesane disfonksiyonu, mesanedeki patofizyolojik değişikliklerin bir kısır döngüsünden kaynaklandığından, mesanede yeniden yapılanma ve işeme disfonksiyonu, VUR, renal displazide kötüleşme ve obstrüktif üropati gibi istenmeyen durumlara neden olur. Bu disfonksiyonun nihai görünümü valv mesane sendromu olarak adlandırılır.

Mitchell¹⁷ 1982 yılında işeme disfonksiyonunda bir fasit daire tanımlamış ve obstrüksiyonun son dönem mesane veya valv mesanesine kadar giden zincirleme olayları başlattığını bildirmiştir. Mesane çıkım obstrüksiyonunun klinik delili olmamasına rağmen hidroüretonefrozu ve renal fonksiyonları artan bir şekilde bozulan 11 hastasındaki deneyimlerini ortaya koyarak tanımladığı bir durumdur. Mitchell'in valv mesane döngüsü aşağıdaki şekilde gösterilmiştir (Şekil 4).

Mesane çıkımında obstrüksiyon olduğunda, mesane daha çok çalışarak obstrüksiyonu aşmaya çalışır. Detrüsör hipertrofik hale gelerek, mesanenin komplet boşalmasını sağlamaya çalışır. Çocuğun büyümesi ile artan idrar miktarı ve nefrojenik diabetes insipidusa bağlı poliüri nedeniyle yüksek mesane volümleri oluşarak, zaman içerisinde mesanede yeniden yapılanma oluşur. Giderek mesane tam olarak boşaltılamaz ve işeme sonrası rezidüel idrar miktarı artmaya başlar. Sonuçta mesane boşalamaz ve detrüsör artık komplet relaksasyon fazını hiç yaşayamaz. Bunun sonucunda detrüsör lifleri parsiyel ya da komplet gerilir ve gen ekspresyonu kaskadını başlatır. Sonuçta fenotipik değişiklikler oluşarak mesanenin kontraktilesi zamanla bozulur. ^{18, 19} Mesane



Şekil 4. Valv mesane döngüsü. *Etkilenen mesanede postvoid rezidüel idrar artar. Mesanedeki gerilmeye bağlı olarak kollajen depozasyonu ve filament değişiklikleri oluşur. Artan intravezikal basınç renal pelvise ulaşır. Renal tubuler hasara bağlı olarak poliüri meydana gelir. Zaten kötü boşalan mesane volümü giderek artar. Siklus bu şekilde devam ederek ilave hasarlara neden olur.*

dekompanse hale gelir. Mesane parsiyel olarak boşaltıldığında idrar hidronefrotik böbreklerde depolanarak hızlıca mesaneye dolar ve mesane kasında relaksasyon periyodunun oluşmasına fırsat vermez. Kontraktilitede yetersizlik ve artmış postvoid rezidüel idrara bağlı olarak artan mesane basınçları böbreklere ulaşarak zaten bozuk olan böbrek fonksiyonları daha da kötüleşir. Özet olarak PUV'lu hastalarda aşağıda belirtilen 3 faktör mesanenin valv mesanesine dönüşmesinde rol oynar:

1. Poliüri,
2. Yüksek işeme basınçları ve artmış duvar tansiyonu nedeniyle kötü mesane compliansı varlığı,
3. Rezidüel idrar volümünde artış. Bu üç faktör mesane overdistansiyonuna neden olur.²⁰

Mesane disfonksiyonu yoğun şekilde tedavi edilmesine rağmen, valv mesane sendromunun geç dönemine ilerlemesi sıklıkla durdurulamaz ve gerçekte valv mesane sendromu mesane disfonksiyonunun süren semptomları

nı tanımlamak için kullanılan geniş kapsamlı bir terimdir. Daha öncede kısmen değinildiği gibi valv mesane sendromunda takip yöntemleri:

- a. Postvoid rezidüel idrarın monitorizasyonu
- b. İdrar akım hızı
- c. İşeme basınçları

Temel tedavi yöntemleri ise:

- a. Saatli işeme
- b. İkili işeme
- c. Antikolinergikler ve/veya alfa-blokerler
- d. Miyojenik hasar varlığında temiz aralıklı kateterizasyon (TAK)³

Gece boyu mesane drenajı önemli bir yardımcı tedavi yöntemidir ve artan bir şekilde valv mesane sendromunu düşürdüren bulguları olan çocuklarda standart tedaviye adapte edilmektedir.^{20, 21} Gece boyu idrar drenajı, üretral dilatasyon ve hidronefrozun davranış modifikasyonlarıyla düzeltilemediği durumlarda, renal fonksiyonlarda bozulma olması durumunda ve rekürren infeksiyon varlığında

önerilmektedir. Bu işlemde kateter 7-10 saatin üzerinde mesanede bırakılmalıdır. Bu şekilde hidronefroza, kontinansa ve üriner infeksiyon gelişiminde önemli iyileşmeler bildirilmiştir. Bu işlem kronik mesane distansiyonundan kaynaklanan renal etkileri ve mesanedeki kalıcı hasarı, kısır döngüyü kırarak engellemektedir.

20, 21

Bununla birlikte TAK veya gece boyu mesane drenajı, valvli hastalardaki mesane boynu yüksekliği ve hassas üretra varlığından dolayı oldukça zor uygulanabilen bir işlemdir. Bu nedenle Mitrofanoff prosedürü olarak da bilinen apendikovezikostomi günümüzde kullanışlı bir tedavi opsiyonudur.²² Bu işlem laparoskopik ve robot yardımlı laparoskopik yöntemle de yapılabilen kateterize edilebilir kanal oluşturan minimal invazif bir tekniktir.

Günümüzde mesane disfonksiyonu daha iyi anlaşıldığından, davranış modifikasyonu ve gece boyu mesane drenajı gibi etkin işlemler başarıyla uygulandığından, augmentasyon sistoplastisine valv mesanesi olgularında nadiren gerek duyulmaktadır. Küçük kapasiteli, yüksek basınçlı, kalın duvarlı valv mesanesi varlığında, konservatif işlemlere rağmen üst üriner sistem anatomisinde bozulma sürüyorsa mesane augmentasyonu düşünülebilir. Bu amaçla nonfonksiyone böbreğin genişlemiş ureteri kullanılabilir. Üreterle mesaneyi augmented etmenin ileum kullanımından daha avantajlı olduğu bilinmektedir. Mukus üretimi, asidoz ve taş oluşumu gibi komplikasyonların gelişmesi ureterosistoplastide minimumdur.²³

PUV'lu çocuklarda klinik bir bulgu yokluğunda bile mesane disfonksiyonundan şüphelenilmesi gerekir. Hastalarda sadece klinik muayeneye ya da hasta sorgulama formlarına güvenildiğinde mesane disfonksiyonu olduğundan çok daha az belirlenebilir. Bu nedenle PUV öyküsü olan tuvalet eğitimini almış olan çocuklarda, üroflowmetri ve postvoid rezidüel idrar ölçümleri rutin takibin bir parçası olmalıdır.³

PUV'lu çocukların yarısında gün boyu süren inkontinans geç çocukluk dönemine kadar sürmektedir. Önemli ürodinamik anormallikler mesane çıkım obstrüksiyonunun iyileşmesini takiben de sürebilir. PUV'lu çocuklarda üriner inkontinansın birçok potansiyel sebebinin olduğu bildirilmiştir.

PUV'lu çocuklarda üriner inkontinans sebepleri şunlardır:¹

1. Detrüsör anormallikleri
 - a. Unihibe detrüsör kontraksiyonlarına sekonder aşırı aktif mesane
 - b. Overflow (dolup taşma) inkontinansı
 - c. Kötü komplians
 - d. Myojenik yetmezlik
2. İnkomplet valv ablasyonuna sekonder yüksek basınçlı işeme
3. Mesane kontraksiyonları sırasında sfinkter kasının gevşemesinde yetersizlik sonucu oluşan detrüsör sfinkter dissinerjisi (DSD)
4. Uzun süren obstrüktif üropatiye bağlı renal tubuler hasarın yol açtığı konsantrasyon defekti sonucu oluşan poliüri
5. Uzun süren obstrüksiyona sekonder gelişen fibrozis sonucunda kötü kompliansı olan valv mesanesi varlığı.

Bu klinik durumda mesane basıncı 35 cm H₂O'nun üzerine çıkarsa, üreteral obstrüksiyona sekonder olarak hidronefroza kötüleşme olabilir. PUV'lu çocukların uzun dönem takiplerinde yaklaşık 1/3'ünün ESRD'ye gittiği bildirilmiştir.

Mesanenin rehabilitasyonu

Valv ablasyonundan sonra PUV'lu çocukların mesane disfonksiyonlarının klasik takiplerinde; gözlem, klinik öykü ve ürodinamik değerlendirmeye odaklanılmalıdır. Ebeveynlerin ve büyüyen çocuğun eğitimi, mesane rehabilitasyonu ve tarif edilen davranış modifikasyon-

larının başarısı için kritik bir işlemdir. Aileler çocuğa ağırsif tuvalet eğitimi vermemeli ve bu çocukların tuvalet eğitimlerinin normal çocuklara göre gecikeceğini bilmelidirler. Gündüz inkontinansı %7 ile %35 oranında, nokturnal enurezis ise valv ablasyon öyküsü olan dört çocuğun birinde beklenmelidir.²⁴ Tuvalet eğitimi tamamlandıktan sonra çocuklar ve onlara bakan kişiler yeterli sıvı alımı, zamanlı işeme ve ikili işeme konusunda eğitilmelidirler. Biofeedback tedavisi ve pelvik taban egzersizlerinin de faydalı olduğu bulunmuştur.²⁵

Yardımcı ilaçların rolü açık değildir. Tercih edilecek olan girişimler valv ablasyonundan sonra işeme disfonksiyonu etiolojisinde rolü olduğu kabul edilen aşağıdaki durumlara yönelik olmalıdır:

1. Eksternal sfinkter hiperrefleksi ve hipertrofinin bir sonucu olarak mesane boynunda fonksiyonel obstrüksiyon,
2. Detrüsörde artmış kollagen birikiminden dolayı mesane duvarının kalınlaşması.

Alfa-adrenerjik blokajın, sfinkterdeki tonus artışını iyileştirdiği ve artmış postvoid rezidüsü olan çocuklarda mesane boynunu gevşetip rezidüel idrarda anlamlı azalma sağladığı bildirilmiştir.²⁶ Oxybutinin kullanımı ile ilgili çelişkili çalışma sonuçları vardır. Oxybutinin verilecekse hastada etkileri çok yakın takip edilmeli, rezidüel idrar miktarında artma veya mesanede önemli kapasite artışı gözlenmesi durumunda ilaç kesilmelidir. Miyojenik yetmezlik varlığında hastaya aralıklı TAK uygulanması gerekir.²⁷ Miyojenik yetmezliğin PUV'a bağlı mesane disfonksiyonuna mı, oksibutinine mi bağlı olarak geliştiği bilinmemektedir.

Renal Transplantasyon

Renal fonksiyonlar çoğu PUV'lu hastada çocukluk çağında stabilize olmasına rağmen, adöle-

san dönemde yeterli renal rezerv kalmayabilir ve diyaliz veya renal transplantasyon (Tx) gerekli olabilir. Kuzey Amerika Pediatrik Renal Çalışma Grubunun 2006 yıllık raporuna göre obstrüktif üropati 1987'den itibaren 8990 renal Tx vakasının 1424'ünü (%15. 8) oluşturarak renal Tx için 2. en yaygın sebep olarak belirlenmiştir.²⁸ PUV'lu hastalar, nativ nonfonksiyone böbreklere yüksek dereceli reflü varlığı, kalın duvarlı, kötü kontraktil veya hiperkontraktil mesane ile birlikte olan valv mesane sendromu gibi birçok morbiditelerinden dolayı renal Tx için zor hastalardır. Bu nedenle pediatrik ürolog transplantasyon ekibinin kritik bir komponenti olmak zorundadır. Çünkü transplantasyondan önce mesane fonksiyonları tam olarak düzeltilmemişse, mesanenin rezervuar fonksiyonu yeterli değilse yüksek komplikasyon oranları ve yüksek greft kaybı oranları bildirilmiştir.²⁹ PUV'lu hastalarda kalın duvarlı mesane nedeniyle üreteral obstrüksiyonun artmış insidansı gösterilmiştir. Ancak son yıllarda valv mesanesi eskiye göre daha efektif tedavi edilmekte, üreteral obstrüksiyon, stentleme veya dilatasyon girişimlerine ihtiyaç duyulmasına rağmen, greft sürvisi ve hasta ölümleri bakımından PUV'lu ve nonobstrüktif sebepli böbrek yetmezliği olan çocuklar arasında fark bulunmamıştır.^{30, 31} Fine ve ark.³¹ 59 valvli hastanın renal Tx sonuçlarını ortalama 8 yıl takip ettiklerinde, başlangıç tedavisi olarak primer valv ablasyonu, vezikostomi veya yüksek diversiyon yapılan hastaların sonuçlarının birbirinden farklı olmadığını rapor etmişler, mesane disfonksiyonu olan olgularda greft kaybı riski artmasına rağmen istatistiksel öneme ulaşmadığını bildirmişlerdir.

Transplant adaylarının mesane fonksiyonlarının video ürodinami ile değerlendirilmesi emniyetli depolama basınçları ve gelecekteki rezervuarın kontraktil fonksiyonlarını değerlendirmek açısından çok önemlidir. Renal Tx planlanan hastalarda gece boyu mesane drenajı veya TAK, rezervuarın fonksiyonlarını opti-

mize etmek için başlatılmalıdır, çünkü mesane-nin uygun özelliklere sahip olması Tx'de greft sürvisine olumlu katkı sağlamaktadır. Renal Tx öncesi nativ böbreklere nefrektomi yapılması sıklıkla gerekli değildir, ancak şiddetli protei-nüri veya şiddetli poliüri durumunda hemodi-namik sorun oluşturabileceğinden nefrektomi yapılmalıdır.

Mesane augmentasyonu mesanede emni-yetli depolama basınçları sağlayacağına inanılan olgularda, renal Tx öncesi veya sonrasında yapılabilir. Daha önceleri renal Tx sonrası immunosupressif kullanılacağından ve küçük çocuğun rezervuarın kateterizasyon sorumlu-luğunu alamayacağı dikkate alınarak augmen-tasyonun mutlaka renal Tx'den önce yapılması öneriliyordu. Ancak günümüzde çocuk sistop-lasti ve TAK için uygun yaşa gelinceye kadar vezikostominin bile renal Tx hastaları için emni-yetli bir yol olduğu bildirilmiştir.^{32,33}

Valvi olanların adult seksüel fonksiyonları ve fertilitite durumları

Valvli hastalar yaşam boyu valv mesane send-romu, böbrek yetmezliği ve renal Tx yönüyle takip edilmelidirler. Bu hastalarla ilgili olarak seksüel bakımdan en önemli iki risk erektil disfonksiyon ve infertilitedir. Taskinen ve ark.³⁴ 67 PUV öyküsü olan hastayı incelediklerinde erektil disfonksiyon ve infertilite oranlarının aynı yaş grubundaki normal popülasyondan fark-lı olmadığını bildirmişlerdir. Bununla birlikte subgrup analizleri yapıldığında inkontinans ve renal yetmezlik nedeniyle bu hastaların yaşam kalitelerinin düşük olduğu bulunmuştur. Ger-çekte mesane disfonksiyonunun kronik seyret-mesi, üriner infeksiyon ve renal disfonksiyon riskinden dolayı pediatrik ve erişkin ürologlar arasında iletişim olması, bu hastaların yaşam kalitelerini artırmak adına faydalı olacaktır.³

Sonuç olarak, valvi olan hastaları uzun dö-nem hasta bazında belirlenecek bir protokol

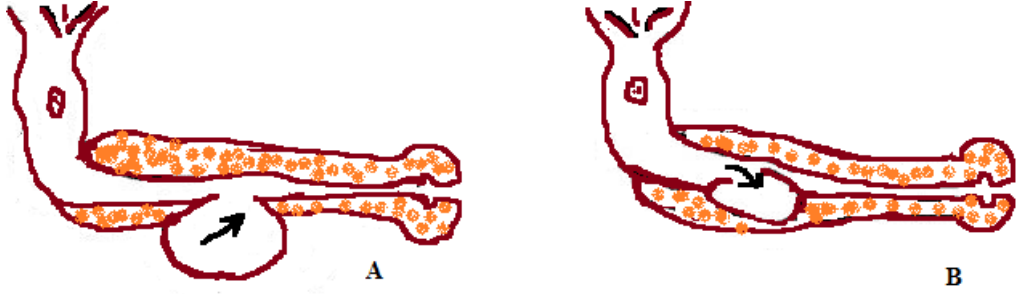ile takip etmek zorunludur. Ürodinami, idrar volümleri, renal fonksiyon, infeksiyon ve hidro-nefroz yönünden hastalar yakın takibe alınma-lıdır. Hastalara mevcut klinik ve ürodinamik bulgularına göre antikolinergikler, α-blokerler, TAK, gece kontinü mesane drenajı, saatli işeme, ikili işeme gibi tedavi opsiyonlarından uygun olan kombinasyonlar önerilmelidir.

DİĞER ÜRETRAL ANOMALİLER

Anterior üretral valvler

Anterior üretral valvler, anterior üretranın en yaygın konjenital obstrüktif lezyonu olup, posterior üretral valvlerden 25-30 kat daha az görülür.³⁵ Sıklıkla geniş bir konjenital anteri-or üretra divertikülü ile birlikte görülür. İşeme esnasında divertikül genişleyerek ventralde zayıflamış korpus spongiozumun altına doğru balonlaşabilir. Divertikülün flep benzeri semilun-ar dorsal kenarı, üretral lümeneye doğru sarkıp idrar akımını tıkayarak kesik kesik işeme pater-nine neden olabilir. Firlit ve ark.³⁶ anterior üret-ral valv ve konjenital üretral divertikülün iki ayrı anomali olduğunu gündeme getirmiştir.

Anterior üretral valvlerin embriyolojile-ri açık olarak bilinmemektedir. Fakat anteri-or üretranın etkilenen kısmı üzerinde korpus spongiozumun olmaması, bu anomalinin de hipospadias spektrumunda yer alabileceğini göstermektedir. Diğer bir görüş ise fossa navi-kularisin epiteli ve üretral mukoza arasındaki hatalı birleşmeden kaynaklanabileceği şekin-dedir.³ McLellan ve ark.³⁷ ise dilate bulboüret-ral glandların rüptüre olmasının bu patolojiye neden olduğunu ileri sürmüştür. Valvler bulber üretrada, penoskrotal bileşkede veya penil üretrada bulunabilirler.³⁵ Paulhac ve ark.³⁸ valv ve divertikülün iki ayrı antite olarak ele alınma-sının tanı ve tedavide daha yol gösterici oldu-ğunu vurgulamışlardır. Şekil 5'te anterior üret-ral valv ve konjenital üretral divertikül şematik olarak gösterilmiştir.



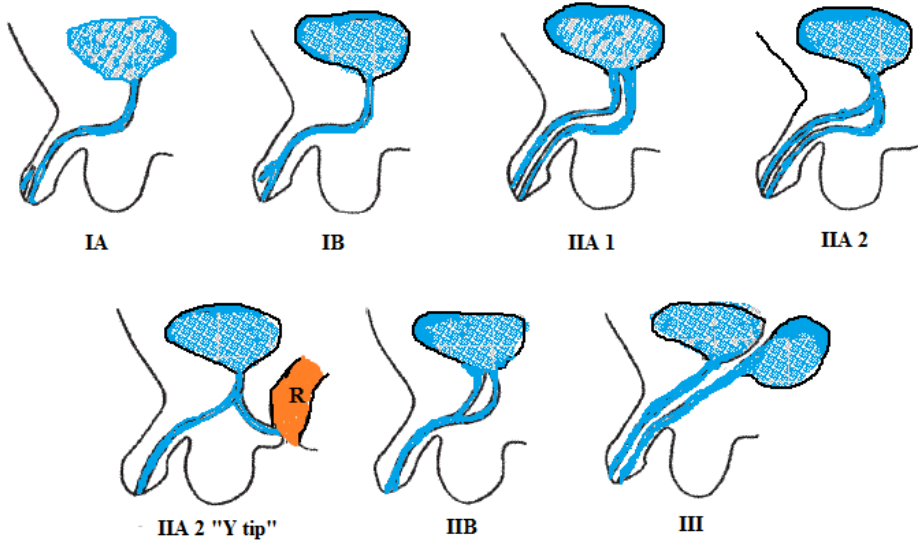
Şekil 5. Konjenital üretral divertikül (A) ve anterior üretral valvin (B) şematik görünümü.

Obstrüksiyonun şiddetine ve hastanın yaşına bağlı olarak anterior üretral valvli hastalar farklı semptomlarla müracaat edebilirler. İşeme sonrası damlamalar, hafif inkontinans, işeme sırasında distal penil şaftta önemli şişkinlik, palpabl mesane, böbrek yetmezliği, üriner infeksiyon gibi semptom ve bulgular verebilir. Tanıda dikkatli bir eksternal genital bölge muayenesi yapılmalıdır. Distal penil şaftta bastırılarak divertikül içerisindeki idrarın eksternal meadan çıkışı görülebilir. VCUg tanıyı doğrulamak için gereklidir. VCUg mesane divertikülü ile massif VUR varlığını ve anterior üretradaki dilatasyonu gösterebilir. Anterior üretral valvlerin tedavisinde müracaat yaşı, üst üriner sistemde yapmış olduğu hasarın derecesi ve anterior üretral deformitenin derecesi yaklaşımı değiştirebilir. Prematüre ve küçük infantlarda vezikostomi açılması hem üst üriner traktı dekomprese eder hem de üretranın sistoskopik girişimler için uygun kalibrasyona ulaşması için zaman kazanmayı sağlar. Olguların çoğunda sistoskop yardımıyla Bugbee elektrodu ya da lazer kullanılarak valvin ablate edilmesi tedavi için yeterlidir.³⁹ Şiddetli olgularda üretral kateter konularak cerrahi rekonstrüksiyon gerekebilir.⁴⁰ Anterior üretral valvli olguların %80'inde mesane disfonksiyonu gelişebilir. Ürodinamide detrü-sör instabilitesi, hiperrefleks mesane, mesane kompliansı ve kapasitesinde azalma görülebilir.⁴¹ Anterior üretral valvi olan 229 hastayı içeren

bir çalışmada, çok değişkenli analiz yapıldığında tedavi öncesi azotemi, vezikoüreteral reflü, hidronefroz, mesane trabekülasyonu ve üriner infeksiyon varlığında renal fonksiyonlardaki kötüleşme riskinin 25 kat arttığı bulunmuştur.⁴² PUV'lu hastalarla karşılaştırıldığında anterior üretral valvli hastalarda prognoz daha iyidir ve bu olguların yaklaşık %78'i tedavi sonrası normal renal fonksiyonlara sahiptir.⁴²

Üretral atrezi

Üretral atrezi veya konjenital üretral darlık oldukça nadir bir durumdur. Bu olgularda yüksek mortalite oranları vardır. Yaşayan olgularda obstrüksiyon parsiyeldir, hastalara antenatal girişimle vezikoamniotik şant konulmuştur veya patent urakus nedeniyle mesane dekomprese olmuştur. Bu olgular obstrüktif PUV'u olan çocuklara benzer klinik seyir gösterirler.⁴³ Obstrüktif membran tipik olarak prostatik üretranın distal ucunda görülür ve üretranın daha distali nokta şeklindedir ve hipoplastik olabilir. Alt üriner traktta antenatal olarak tespit edilebilen anomaliler içerisinde, alt üriner obstrüksiyon spektrumunda yer alan bir patolojidir. Antenatal olarak oligohidramnios, bilateral hidroüretonefrozis ve zayıf abdominal duvar kasları vardır. Doğumdan sonra sistoskopi ile obstrüksiyon varlığı doğrulanmalıdır ve bu olgularda vezikostomi sıklıkla gereklidir.⁴⁴



Şekil 6. Üretral duplikasyonların Effmann sınıflaması. Effmann sınıflaması: Tip I: Kör sonlanan inkomplet üretral duplikasyon, Tip IA (distal): Üretra veya mesane ile birleşmeksizin distale veya penisin ventraline açılır (en yaygın tiptir), Tip IB (proksimal): Üretral kanaldan ayrılır, fakat periüretral dokuda kör sonlanır (çok nadirdir), Tip II: Komplet açık üretral duplikasyon, Tip IIA 1: İki bağımsız üretra mesaneden ayrı ayrı çıkar ve bağımsız iki ayrı meya ile dışarıya açılır, Tip IIA 2: Mesaneden tek üretra olarak çıktıktan sonra iki bağımsız üretra şekli alıp iki meayla dışarıya açılır, Tip IIA 2 (Y tipi): Mesaneden tek olarak çıkan üretra Y şeklinde duplikasyona uğrar, biri glansa açılırken diğeri ventralde rektuma kadar bir yere açılabilir. Tip III: Komplet ya da parsiyel kaudal duplikasyonun bir komponenti olarak oluşur.

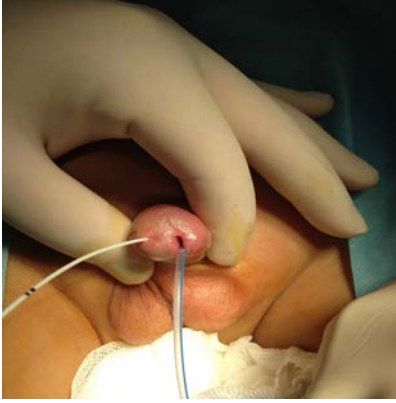
Üretral duplikasyon

Üretra duplikasyonu bilinen birçok anatomik varyasyonuyla nadir bir anomalidir. Duplikasyon mesane boynundan veya üretranın daha distalinden başlayabilir. Üretral duplikasyonlar ventral ve dorsal duplikasyonlar olmak üzere ikiye ayrılır. Normal üretra ventral pozisyonundaki kanal olup, sıklıkla glansta normal meatusla sonlanır. Aksesuar kanal ise glanstan penis shaftı boyunca herhangi bir noktaya epispadiak pozisyonunda açılır. Dorsal penil kordi sıklıkla mevcut olup, bazı olgularda sünnet derisi dorsalde birleşmemiş olabilir. Anormal dorsal segment mesaneye ulaşmadan kör sonlanabileceği gibi, mesaneye ulaşırsa inkontinansa neden olur. Normal lokalizasyondaki üretrada normal me-

sane boynu ve sfinkter mekanizması bulunduğu kontinansı tamdır. Anormal epispadiak üretranın eksize edilmesi inkontinansı düzeltebilir. Bu olgularda ayrıca penil kordi tamir edilmelidir.⁴⁵ Üretral duplikasyonlar 1976 yılında Effmann ve ark.⁴⁶ tarafından sınıflandırılmıştır (Şekil 6).

Tanıda, fizik muayenede glansta iki meya görülebilir, ancak bazı olgularda meya dorsalde veya ventralde olup hipospadiası veya epispadiası düşünülebilir (Resim 5).

VCUG'nin işeme fazı, olguların çoğunda tanıyı doğrulamada yeterlidir. Üretral duplikasyon her zaman cerrahi tedavi gerektiremeyebilir. Meası olan ancak periglandüler dokuda kör sonlanan olgularda kozmetik amaçlı olarak rudimente üretranın mukozası koterle yakıl-



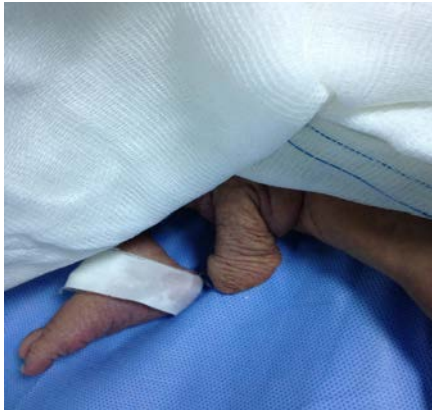Resim 5. Üretral duplikasyon.

dıktan sonra glanstaki meatus kapatılabilir. Daha ciddi olgularda cerrahi tedavi daha kompleks olup, tek ya da çok seanslı girişimler gerektirebilir.⁴⁵

Megaloüretra

Konjenital megaloüretra, proksimal veya distal üretral obstrüksiyon delili ile birlikte olan ya da olmayan, penil üretranın dilatasyonu ile karakterize nadir bir genital anomalidir (Resim 6).

Korpus spongiozumun anormal gelişimine eşlik eden nadir bir antite olup, bazen korpus



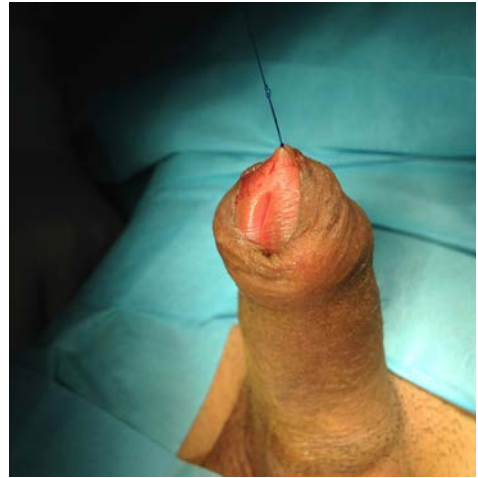Resim 6. Bir yeni doğanda megaloüretranın görünümü.

kavernozumda da anormal gelişim olması söz konusudur. İki şekli vardır:

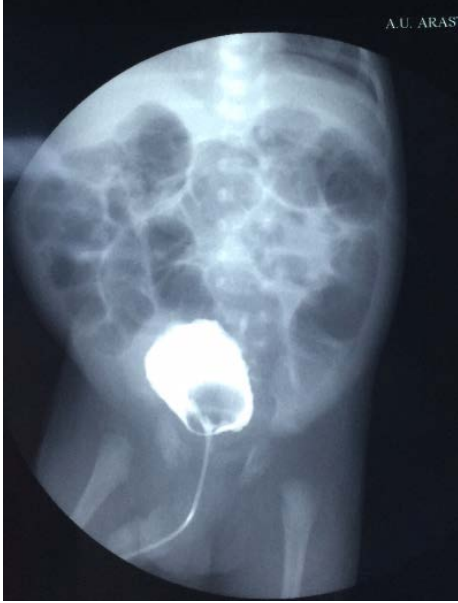1. Skafoid megaloüretra
2. Fuziform megaloüretra

Skafoid megaloüretrada sadece spongioz cisimde displazi vardır ve üretra ventrale doğru şişme eğilimindedir. Fuziform tipte ise hem korpus spongiozumda hem de korpus kavernozumda displazi olması nedeniyle üretrada çepeçevre bir genişleme söz konusudur. İzole bir anomali olabileceği gibi prune-belly sendromu gibi üriner sistem anomalileri ile birlikte de olabilir.⁴⁷ İntrauterin tanı alan olgularda oligohidramnios varlığında, perinatal dönemde pulmoner hipoplazi ve böbrek yetmezliği nedeniyle prognoz iyi değildir.

Distal megaloüretralı çocukların bir alt grubu Duckett ve ark.⁴⁸ tarafından "megameatus, intakt prepus" olarak tanımlanmıştır. Prepisyum açılmadan tamamen sağlıklı sünnetsiz çocuk görünümü varken, prepisyum geriye çekildiğinde koronal yerleşimli geniş ağızlı bir meatus görünümü vardır. Üretra yaklaşık 1 cm kadar çok geniş olup, spongiöz cisim çok incelmıştır. Ancak hastalarda ventral kordi mevcut değildir (Resim 7).



Resim 7. Megameatus, intakt prepuslu bir adölesanda penisin görünümü.



Resim 8. Konjenital üretral polipin voiding sistüretrografideki görünümü

Konjenital üretral polipler

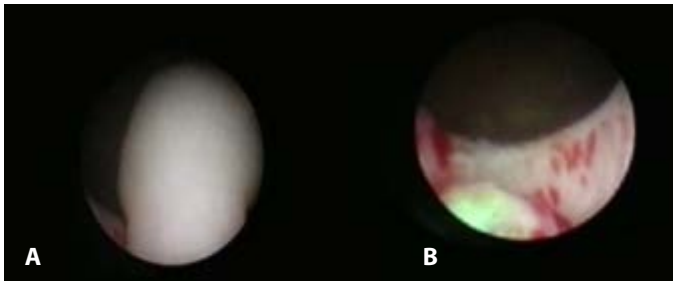
Konjenital üretral polipler oldukça nadir görülür. Daha çok prostatik üretrada yerleşen ancak daha nadir olarak anterior üretrada da yerleşebilen bir anomalidir. Klinikte kendini alt üriner sistem obstrüksiyon bulguları, hematüri ve stranguri ile gösterebilir. Sıklıkla erkek çocuklarda görülür. Sıklıkla membranöz üretranın daha proksimalinde yerleşik olup, tek saplı bir polip tarzındadır. Konjenital üretral poliplerin, prostat

bezinin iç zonunun glandüler kısmının submukozal invaginasyonu aşamasındaki gelişimsel bir hatadan kaynaklandığı düşünülmektedir. Bu tümör üriner sistemin en yaygın benign mezodermal tümörüdür. Bu lezyon erkek çocuklarda “prostatik üretral polip” olarak da adlandırılırlar. VCUG tanıda en iyi yöntem olmakla birlikte pelvik US’de de belirlenebilirler (Resim 8).

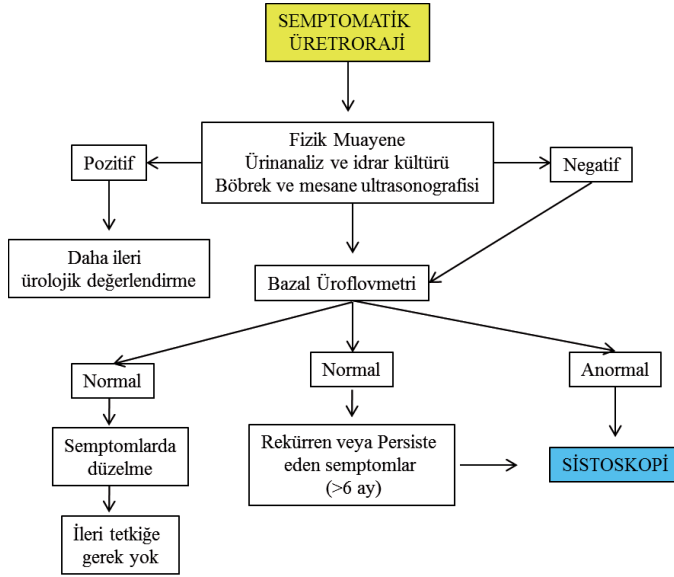
Kesin tanı üretroskopi ile konur ve eş zamanlı olarak transüretral rezeksiyon yapılarak kesin tedavileri de yapılmış olur. Ancak kompleks vakalarda transvezikal rezeksiyon ve pedikül fulgurasyonu emniyetli bir seçenek olabilir.⁴⁸ Kliniğimizde 3 aylık bir infanttaki konjenital üretral polip, yeni doğan sistoskopi kullanılarak holmium: YAG lazerle ablate edilip, mesaneden yabancı cisim forsepsiyile ekstarkte edildi (Resim 9).⁴

Üretoraji

Üretoraji, idrar yaptıktan sonra iç çamaşırında kan lekesi görülmesi veya birkaç damla kan gelmesini takiben açık idrar yapma şeklinde görülebilir. Gözle görülür kan olması aileyi alarma geçirmesine rağmen, tipik olarak benign bir durum olup kendi kendine durur. Erkek çocuklarda daha yaygındır. Üretorajinin etiyolojisi açık değildir, ancak çeşitli hipotezler ileri sürülmüştür. Meatal stenoz ve disfonksiyonel eliminasyon sendromu teşvik edici faktörlerdir.³ Üretoraji etiyolojisinde işeme disfonksiyonunun etkisi olduğunu savunanlar, eksternal üretral sfinkterde inkomplet



Resim 9. Konjenital üretral polipin sistoskopik görünümü. A: Konjenital üretral polipin sistoskopik görünümü, B: Holmium:YAG lazerle ablasyonu sonrası polip tabanının görünümü



Şekil 7. Üretrorajisi olan bir hastada tanı ve klinik takip algoritması.

gevşemeye bağlı olarak oluşan türbülans akım negatif intraluminal üretral basınç oluşturur. Bu negatif basınç üretral mukozadaki sinüslerde konjesyona ve küçük miktarda kan ekstrasözasyonuna neden olur.⁵⁰

Erişkinlere bakan ürologlar hematüriyi değerlendirmek için sistoskopi ve üst üriner traktın değerlendirilmesini gerekli görmesine rağmen, semptomatik adolesanlarda üretrorajinin yaklaşık %92'si spontan rezolüsyona uğradığı için bu hastalara rutin sistoskopi yapılması gerekli değildir. Bu hastalarda detaylı bir mesane-barsak fonksiyon sorgulaması, böbrek ve mesane US, üriner akım hızı ve postvoid rezidual idrar bakılması yeterli görülmüştür. Ancak üretrorajisi atipikse, artıyorsa üretral darlık semptomları ile birlikte ise sistoskopi yapılmalıdır.³

Üretrorajisi olan olguların çoğunluğu idiyopatik kaynaklı olmasına rağmen, hastaların yaklaşık %14 ile %60'ında üretral darlık teşhisi konulmuştur.^{51, 52} Üretrit ve üretra darlığı arasındaki güçlü birliktelikten dolayı bu hastalara sistoskopi yapılmasının anormal

inflame epitelyumda darlık oluşumuna katkı sağlayabileceği ileri sürülmüştür. Sistoskopi çoğu olguda sorun oluşturmamasına rağmen, inflamasyonu olan üretrada inflamasyonu artırarak darlığa neden olabilmektedir. Poch ve ark.⁵¹ üretrorajinin tanı ve klinik takibindeki uyulması gerekli olan algoritmayı aşağıdaki şekilde önermişlerdir (Şekil 7).

KAYNAKLAR

1. Elder JS and Shapiro E. Posterior urethral valves. In: Holcomb GW, Murphy JP, Ostlie DJ (eds). *Ashcraft's Pediatric Surgery*. Sixth ed. W. Saunders; 2014. p. 762-772.
2. Tekgül S, Dogan HS, Hoebek P, Kocvara R, Nijman JM, Radmayr C, Stein R, Erdem E, Nambiar AK, Silay MS, Undre S. Posterior urethral valves. *Paediatric Urology Guideline*, 2016.
3. Shukla AR. Posterior urethral valves and urethral anomalies. In: Wein AJ, Kavoussi LR, Novick AC, Partin AW, Peters CA (eds). *Campbell's Urology*. Eleventh ed. Philadelphia: Elsevier; 2016. p. 3252-3271.
4. Hutton KA, Thomas DF, Arthur RJ, Irving HC, Smith SE. Prenatally detected posterior urethral valves: is gestational age at detection a predictor of outcome? *J Urol*. 1994;152:698-701.

5. Morris RK, Malin GL, Khan KS, Kilby MD. Antenatal ultrasound to predict postnatal renal function in congenital lower urinary tract obstruction: systematic review of test accuracy. *BJOG*. 2009;116:1290-9.
6. Morris RK, Kilby MD. An overview of the literature on congenital lower urinary tract obstruction and introduction to the PLUTO trial: percutaneous shunting in lower urinary tract obstruction. *Aust N Z J Obstet Gynaecol*. 2009; 49:6-10.
7. Smith GH1, Canning DA, Schulman SL, Snyder HM 3rd, Duckett JW. The long-term outcome of posterior urethral valves treated with primary valve ablation and observation. *J Urol*. 1996;155:1730-4.
8. Kim YH, Horowitz M, Combs AJ, Nitti VW, Borer J, Glassberg KI. Management of posterior urethral valves on the basis of urodynamic findings. *J Urol*. 1997;158:1011-6.
9. Mandal S, Goel A, Kumar M, Singh MK, Singh V, Sankhwar SN, Singh BP, Dalela D. Use of holmium: YAG laser in posterior urethral valves: another method of fulguration. *J Pediatr Urol*. 2013; 9:1093-7.
10. Duckett JW Jr. Cutaneous vesicostomy in childhood. The Blocksom technique. *Urol Clin North Am*. 1974; 1:485-95.
11. Mukherjee S, Joshi A, Carroll D, Chandran H, Parashar K, McCarthy L. What is the effect of circumcision on risk of urinary tract infection in boys with posterior urethral valves? *J Pediatr Surg*. 2009;44:417-21.
12. Husmann DA, Snodgrass WT, Koyle MA, Furness PD 3rd, Kropp BP, Cheng EY, Kaplan WE, Kramer SA. Ureterocystoplasty: indications for a successful augmentation. *J Urol*. 2004;171:376-80.
13. Hassan JM, Pope JC 4th, Brock JW 3rd, Adams MC. Vesicoureteral reflux in patients with posterior urethral valves. *J Urol*. 2003;170:1677-80.
14. Ghanem MA, Nijman RJ. Long-term followup of bilateral high (sober) urinary diversion in patients with posterior urethral valves and its effect on bladder function. *J Urol* 2005;173:1721-4.
15. Ansari MS, Surdas R, Barai S, Srivastava A, Kapoor R. Renal function reserve in children with posterior urethral valve: a novel test to predict long-term outcome. *J Urol*. 2011;185:2329-33.
16. Bomalaski MD, Anema JG, Coplen DE, Koo HP, Rozanski T, Bloom DA. Delayed presentation of posterior urethral valves: a not so benign condition. *J Urol*. 1999;162:2130-2.
17. Mitchell ME. Persistent ureteral dilation following valve resection. *Dial Pediatr Urol* 1982; 5:8-11.
18. Kirsch AJ, Macarak EJ, Chaqour B, Quinn T, Zderic S, Flake A, Crombleholme T, Adzick NS, Canning D, Hubbard AM, Rosenbloom J, Snyder HM, Howard PS. Molecular response of the bladder to obstruction. *Adv Exp Med Biol*. 2003;539(Pt A):195-216.
19. Shukla AR, Nguyen T, Zheng Y, Zderic SA, DiSanto M, Wein AJ, Chacko S. Over expression of smooth muscle specific caldesmon by transfection and intermittent agonist induced contraction alters cellular morphology and restores differentiated smooth muscle phenotype. *J Urol*. 2004;171:1949-54.
20. Koff SA, Mutabagani KH, Jayanthi VR. The valve bladder syndrome: pathophysiology and treatment with nocturnal bladder emptying. *J Urol*. 2002;167:291-7.
21. Nguyen MT, Pavlock CL, Zderic SA, Carr MC, Canning DA. Overnight catheter drainage in children with poorly compliant bladders improves post-obstructive diuresis and urinary incontinence. *J Urol*. 2005;174:1633-6.
22. Mitrofanoff P. Trans-appendicular continent cystostomy in the management of the neurogenic bladder. *Chir Pediatr*. 1980;21:297-305.
23. Johal NS, Hamid R, Aslam Z, Carr B, Cuckow PM, Duffy PG. Ureterocystoplasty: long-term functional results. *J Urol*. 2008;179:2373-5.
24. Hennis PM, van der Heijden GJ, Bosch JL, de Jong TP, de Kort LM. A systematic review on renal and bladder dysfunction after endoscopic treatment of infravesical obstruction in boys. *PLoS One*. 2012;7:e44663
25. Ansari MS, Srivastava A, Kapoor R, Dubey D, Mandani A, Kumar A. Biofeedback therapy and home pelvic floor exercises for lower urinary tract dysfunction after posterior urethral valve ablation. *J Urol*. 2008;179:708-11.
26. Abraham MK, Nasir AR, Sudarsanan B, Puzhankara R, Kedari PM, Unnithan GR, Damiseti KR, Narayanan T. Role of alpha adrenergic blocker in the management of posterior urethral valves. *Pediatr Surg Int*. 2009;25:1113-5.
27. Kim YH, Horowitz M, Combs AJ, Nitti VW, Borer J, Glassberg KI. Management of posterior urethral valves on the basis of urodynamic findings. *J Urol*. 1997;158:1011-6.
28. Smith JM, Stablein DM, Munoz R, Hebert D, McDonald RA. Contributions of the Transplant Registry: The 2006 Annual Report of the North American Pediatric Renal Trials and Collaborative Studies (NAPRTCS). *Pediatr Transplant*. 2007; 11:366-73.
29. Mendizábal S, Estornell F, Zamora I, Sabater A, Ibarra FG, Simon J. Renal transplantation in children with severe bladder dysfunction. *J Urol*. 2005; 173:226-9.
30. Smith KM, Windsperger A, Alanee S, Humar A, Kashan C, Shukla AR. Risk factors and treatment success for ureteral obstruction after pediatric renal transplantation. *J Urol*. 2010;183:317-22.
31. Fine MS, Smith KM, Shrivastava D, Cook ME, Shukla AR. Posterior urethral valve treatments and outcomes in children receiving kidney transplants. *J Urol*. 2011;185:2507-11.

32. Rigamonti W, Capizzi A, Zacchello G, Capizzi V, Zanon GF, Montini G, Murer L, Glazel GP. Kidney transplantation into bladder augmentation or urinary diversion: long-term results. *Transplantation*. 2005;80:1435-40.
33. Christman MS, Canning DA, Schast AP, Baluarte HJ, Kaplan BS. Renal transplantation into a diverted urinary system-is it safe in children? *J Urol*. 2013;190:678-82.
34. Taskinen S, Heikkilä J, Santtila P, Rintala R. Posterior urethral valves and adult sexual function. *BJU Int*. 2012;110(8 Pt B):E392-6.
35. Confer SD, Galati V, Frimberger D, Kropp BP. Megacystis with an anterior urethral valve: case report and review of literature. *J Pediatr Urol*. 2010; 6: 459-62.
36. Firlit RS, Firlit CF, King LR. Obstructing anterior urethral valves in children. *J Urol*. 1978;119:819-21.
37. McLellan DL, Gaston MV, Diamond DA, Lebowitz RL, Mandell J, Atala A, Bauer SB. Anterior urethral valves and diverticula in children: a result of ruptured Cowper's duct cyst? *BJU Int*. 2004; 94:375-8.
38. Paulhac P, Fourcade L, Lesaux N, Alain JL, Colombeau P. Anterior urethral valves and diverticula. *BJU Int*. 2003; 92:506-9.
39. Cruz-Diaz O, Salomon A, Rosenberg E, Moldes JM, de Badiola F, Labbie AS, Gosalbez R, Castellan MA. Anterior urethral valves: not such a benign condition. *Front Pediatr*. 2013;1:35.
40. Kibar Y, Coban H, Irkilata HC, Erdemir F, Seckin B, Dayanc M. Anterior urethral valves: an uncommon cause of obstructive uropathy in children. *J Pediatr Urol*. 2007;3(5):350-3.
41. Kajiwaru M, Inoue K, Kato M, Usui A, Matsubara A, Usui T. Anterior urethral valves in children: a possible association between anterior urethral valves and Cowper's duct cyst. *Int J Urol*. 2007;14(2):156-60.
42. Routh JC, McGee SM, Ashley RA, Reinberg Y, VanDersteen DR. Predicting renal outcomes in children with anterior urethral valves: a systematic review. *J Urol*. 2010;184:1615-9.
43. González R1, De Filippo R, Jednak R, Barthold JS. Urethral atresia: long-term outcome in 6 children who survived the neonatal period. *J Urol*. 2001;165:2241-4.
44. Freedman AL, Johnson MP, Smith CA, Gonzalez R, Evans MI. Long-term outcome in children after antenatal intervention for obstructive uropathies. *Lancet*. 1999; 354:374-7.
45. Soygür T. Posterior üretral valvler ve diğer üretral anomaliler. In: Anafarta K, Bedük Y, Arkan N (eds.). *Temel Üroloji*, 3. Baskı, Güneş Tıp Kitabevleri; 2007. p. 355-67.
46. Effmann EL, Lebowitz RL, Colodny AH. Duplication of the urethra. *Radiology*. 1976;119:179-85.
47. Amsalem H, Fitzgerald B, Keating S, Ryan G, Keunen J, Pippi Salle JL, Berger H, Aiello H, Otaño L, Bernier F, Chitayat D. Congenital megalourethra: prenatal diagnosis and postnatal/autopsy findings in 10 cases. *Ultrasound Obstet Gynecol*. 2011; 37: 678-83.
48. Akbarzadeh A, Khorramirouz R, Kajbafzadeh AM. Congenital urethral polyps in children: report of 18 patients and review of literature. *J Pediatr Surg*. 2014; 49: 835-9.
49. Ozkaya F, Keskin E, Yapanoglu T, Adanur S, Ziyapak T, Altay MS, Aksoy Y. Posterior Urethral Polyp: First Holmium-YAG Laser Ablation on a 3-Month-Old Infant. *Journal of Endourology Case Reports*. 2016; 2. 1:90-2.
50. Docimo SG, Silver RI, Gonzalez R, Müller SC, Jeffs RD. Idiopathic anterior urethritis in prepubertal and pubertal boys: pathology and clues to etiology. *Urology*. 1998;51:99-102.
51. Poch MA, Handel LN, Kaplon DM, Caesar RE, Decter RM, Caldamone AA. The association of urethrorrhagia and urethral stricture disease. *J Pediatr Urol*. 2007;3:218-22.
52. Dewan PA, Wilson TM. Idiopathic urethritis in the adolescent male. *Eur Urol*. 1996;30:494-7.

KISIM 3

GENİTAL ANOMALİLER

Hipospadias Cerrahisi

12

Haluk Şen, Selçuk Yücel

Hipospadias, erkek eksternal genityasını etkileyen en yaygın konjenital defektlerden birisidir. İnsidansı erkek yenidoğanlarda 1/250 olmasına rağmen bu oran gittikçe artmaktadır. (1, 2) Hipospadias, penil kurvatur olsun veya olmasın uretral katlantının ve ventral sünnet derisinin yetersiz gelişmesi olarak tanımlanır. Üretral açıklık penis ucu ile perine arasında herhangi bir yerde daha çok da proksimalde yer alır (1-4).

Hipospadias sınıflandırması meatusun pozisyonuna bağlı olarak 3 kategoriye ayrılır:

1. Anterior hipospadias: Meatusun glans penisde, koronada veya subkoronal olmasıdır.
2. Mid-penil hipospadias: Üretral açıklığın distal penil gövdede, orta gövdede veya proksimal penil gövdede yer almasıdır.
3. Proksimal veya posterior hipospadias: Üretral meatus penoskrotal, skrotal veya perinealde lokalize olmasıdır. (Şekil 1)

Smith 1938	Schaefer 1950	Avellan 1975		Browne 1938	Duckett 1996	New 2003	
1st degree	Glanular	Glanular		Glanular	Glanular	Anterior	Glanular
				Sub-coronal	Sub-coronal		
					Distal penile		Distal
					Mid shaft	Mid shaft	
2nd degree	Penile	Penile				Middle	Proximal
						Proximal penile	
						Penoscrotal	Posterior
						Perineal	
						Perineal	
						Perineal	
3rd degree	Perineal	Penoperineal Perineal Perineal w/o Bulb					

Şekil 1. Hipospadias sınıflandırması. (Hadidi AT, Azmy AF. Hypospadias Surgery: An Illustrate Guide, Heidelberg: Springer Verlag 2004.)

TABLO 1. Hipospadias Onarım Teknikleri Sınıflaması

1. Meatusa dayalı teknikler
 - MAGPI, MAGPI ARAP
2. Tübularizasyon teknikleri (Thiersch Duplay prensibine dayalı)
 - TIP: Tübularize insize plate
 - GAP: Glanduler yakınlaştırma plastisi (Bracat ve diğerleri)
 - Flepler: Matheu onarımı, Prepüsyal ada flepleri (Onlay ve tübularize)
 - Greftler: Inlay ve iki aşamalı teknikler

Distal hipospadias Batı dünyasında en sık rastlanan hipospadias tipidir. Asya'da daha proksimal şekilleri de gözlenir (3, 4). Bu sınıflandırma konusunda bazı tartışmalar vardır. Bazı yazarlar deglavasyondan sonra pozisyonun sınıflandırılabilirliğini savunur. Aslında, ilk fizik muayenede proksimal hipospadias diseksiyondan sonra midpenil olabilir. Genel olarak onarım tekniği, anatominin (natif meatus lokalizasyonu, penil kurvatur ve boyutu) intraoperatif dönemde değerlendirilmesine ve deglavasyondan önceki ve sonraki görünüşüne dayalı bir karar verme süreci ile seçilecektir (5). Hipospadias onarımı için rekonstrüksiyon tekniklerini anlatmaya çalışırken, hipospadias onarımını gerçekleştiren çok sayıda cerrah olduğu kadar çok fazla teknik ve modifikasyonun da olduğu söylenebilir. Bu nedenle sonuçlara dayalı bir konsensus elde etmek ve kılavuz oluşturmak mümkün değildir. Problem, iyi tasarlanmış, prospektif kontrollü çalışmaların nadir olmasıdır (6).

Literatürde 250'nin üzerinde teknik tanımlanmasına rağmen "hipospadyologistler" hala ideal tekniği aramaktadırlar (7). Hipospadias onarım tekniklerine ait güncel sınıflama tablo 1'de gösterilmektedir (6).

ORTOPLASTİ VE PENİL DERİ ÖRTÜSÜ

Penil kurvatur, penisin ventral yüzünde displazi/hipoplaziden kaynaklanır. Orta derecedeki kurvaturler penil derinin tam mobilizasyonu ile düzeltilebilir. Bu şekildeki durum cilt kordisi

olarak adlandırılır. Eğer kurvatur cilt mobilizasyonundan sonra hala devam ediyorsa diğer düzeltme teknikleri uygulanmalıdır (8).

Penisin ventral yüzünde ve üretral plate etrafında fibrotik doku varlığı nadiren görülür ve kurvatur için de nadir bir sebeptir. Penis düzeltmek için bazen korpoplasti gerekebilir (4). Yaklaşık %5 hastada korpocavernosal oransızlık olarak adlandırılan durum mevcuttur. Bu hastalarda penisin dorsal ve ventral yüzünde tunica albuginea gelişiminde olumsuz bir etkilenme vardır (8, 9).

ÜRETROPLASTİ

Üretroplastinin major teknikleri, hipospadiasın lokalizasyonuna göre distal veya proksimal hipospadiasda uygulanmalıdır. (10). Bu tekniklerin detayı ilgili bölümlerde verilmiştir.

DİSTAL HIPOSPADİAS ONARIM TEKNİKLERİ

Meatus dayalı teknikler

MEATUS İLERLETME VE GLANÜLOPLASTİ (MAGPI)

İlk kez 1981'de Duckett tarafından tanımlanan meatus ilerletme ve glanüloplastisi (MAGPI) tekniği popülerliğini koruyan en sık gerçekleştirilen hipospadias onarım tekniklerindedir (11, 12) Komplikasyon oranı düşüktür (genel %1.2, fistüller %0.45, hiç meatus stenozu yok) ve tekrar operasyon nadiren gerekir (13). Meatus

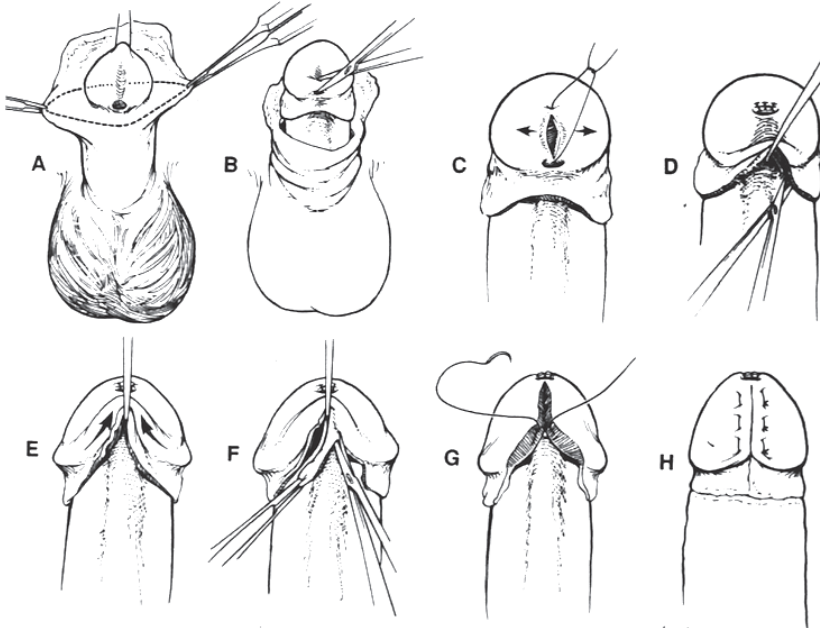
konfigürasyonu hakkında yarık benzeri görülmediğine ve böylelikle doğal olmayan bir görünüm olduğuna dair bazı endişeler vardır.

Operasyon tekniğinin ilk basamağı, meatus lokalizasyonundan ve seçilen teknikten bağımsız olarak tüm yöntemlerde aynıdır: glansa polipropilen 4/0 traksiyon suturu yerleştirilir ve natif meatus aracılığı ile mesaneye silikon tüp kateter yerleştirilir. Aşağıdaki basamaklar, teknikler arasında değişir.

MAGPI'de bir sonraki basamak, natif uretral meatusun yaklaşık 1 cm proksimaline subkoronal insizyon yapılmasıdır. Deglavasyondan sonra penoskrotal bileşkede kordi dokusu varsa, rezeke edilir. Sıklıkla mukozal perde görülen meatusun dorsal yüzünde boyuna bir insizyon gerçekleştirilir, bu insizyon natif meatustan başlar, glans ucuna kadar glanular oluğu takip eder ama glans ucuna ulaşmaz. Glanular oluğun dorsal yüzü, meatusu glans oluğunun distal ucuna ilerleten transvers Heineke-Mikulicz yolunda kapanır. Bunun için emilebilen

6. 0 veya 7. 0 sütürler kullanılır. Glansda glans kanatları oluşturulur ve daha sonra uretranın ventral yüzünü en distal dikişe birleştirerek glansın iki tabakalı olarak kapatılmasıyla glanüloplasti yapılır ve böylelikle normal glanular konik yüz sağlanır. Daha sonra çevresel penil derisi geleneksel olarak kapatılır (1, 2, 11-13).

Hipospadias onarımında en son basamak tüm tekniklerde benzer olmalıdır ve hipospadias sınıflandırmasından bağımsız olmalıdır: mesanede doğru yerleştirildiğinden emin olmak için silikon tüp kontrol edilmeli ve daha sonra ilk konulan polipropilen sütür ile sağlamlaştırılmalıdır. Pansuman uygulanır ve ne kadar çok cerrah varsa o kadar çok pansuman çeşidi vardır. Bazı cerrahlar bazı distal hipospadias vakalarında katetersiz bir işlem gerçekleştirecektir. Kateter kullanıldığında, 6 French (F) ile 12 F arasında farklı boyutlarda kateterler kullanılmıştır, kateter 3-7 gün yerinde kalır. Farklı boyutlarda kateterlerin, farklı pansumanların kullanımı, mesane drenaj sürelerinin farklı olması ile so-



Şekil 2. MAGPI (Kaynak: Glenn's Urologic Surgery, LWW)

nuçlardaki farklılıklar konusunda karşılaştırmalı çalışmalar yayınlanmamıştır, bu yüzden ideal tekniğin ne olacağına dair herhangi bir kanıt yoktur (6).

Genel olarak MAGPI'nin iyi kozmetik sonuçları vardır ve memnuniyet oranı iyidir ve bu nedenle yaygın olarak uygulanır (14). Tubularizasyon tekniklerinin ilerleyişiyle, MAGPI'nin estetik sonuçları sorgulanmıştır, çünkü estetik amaç yarık benzeri meatus elde edilmesine dönüşmüştür, ki tubularizasyon teknikleriyle bu amaca kolaylıkla erişilebilir.

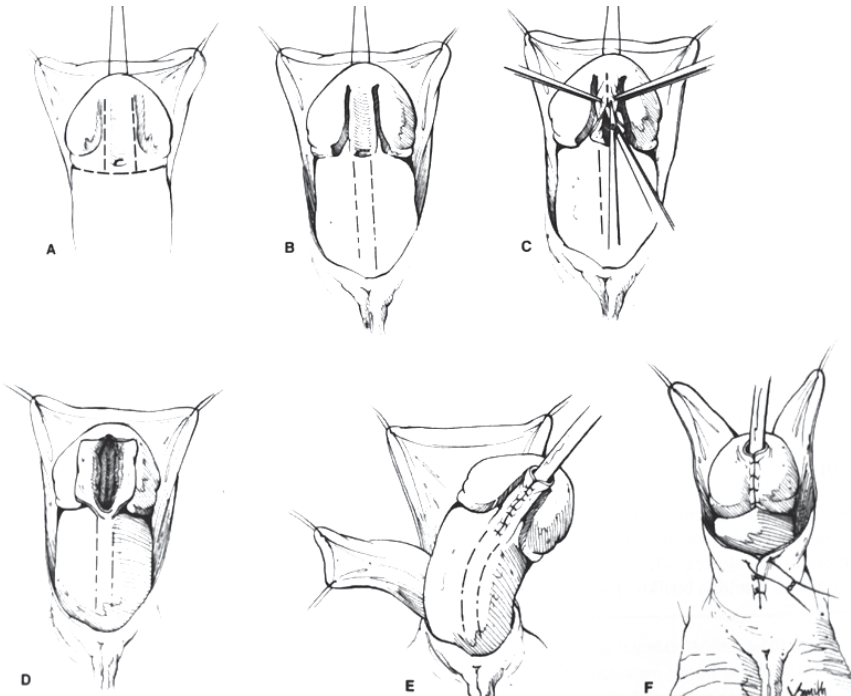
Tubularizasyon Teknikleri

TUBÜLARİZE İNSİZE PLAK URETROPLASTİ (TIP)

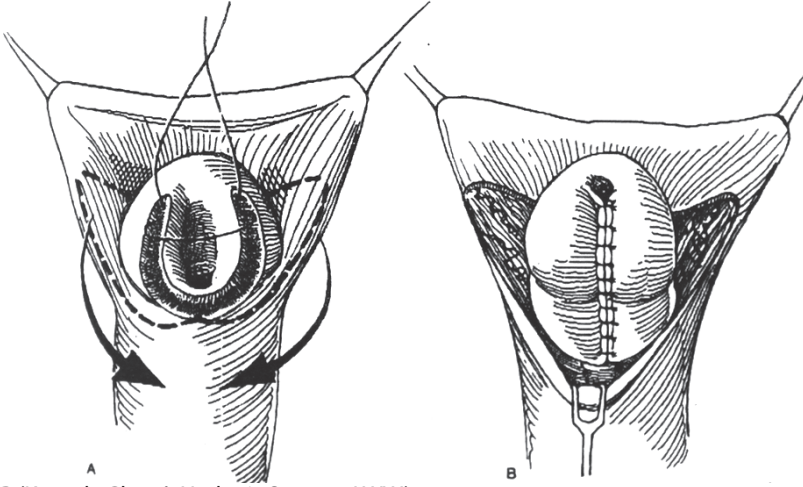
Snodgrass bu tekniği ilk kez 1994'de tanımlamıştır (15). Snodgrass'ın yayınından önce uretral plağın meatusta tutulmasının etkisi konu-

sunda bazı makaleler yayınlanmıştır. Bu teknik MAGPI kadar yaygın kullanılır. Genel olarak, MAGPI ile kıyaslandığında TIP'in komplikasyon oranı daha yüksektir, en sık fistüller ve meatus stenozu olmak üzere genel komplikasyon oranı 1999'da %5,5 ve 2010'da %4 olarak değişir (16, 17). Natif uretral meatusun ~ 2 mm proksimaline yapılan çevresel subkoronal insizyondan sonra penis deglave edilir. Üretral plağın lateral kenarları boyunca U-şeklinde insizyon yapılır. Daha sonra glans kanatları oluşturulur. Üretranın gerilmeden tubularizasyonuna izin vermek için üretral plağın orta hattına bir gevşetme insizyonu yapılır. Daha sonra 6/0 devamlı sütür ile tubularizasyon gerçekleştirilir.

Penisin dorsal tarafından ventral tarafına düğme deliği şeklinde dartos flebi transpoze edilebilir, bu da tubularize neo-üretranın örtünmesini sağlar. Glans kanatlarının yaklaştırılması koronada glanüloplastiyi başlatır. Deri



Şekil 3. TIP (Kaynak: Glenn's Urologic Surgery, LWW)



Şekil 4. GAP (Kaynak: Glenn's Urologic Surgery, LWW)

kenarlarının ve meatusun sütürü tekniği sonlandırır (18). TIP onarımında memnuniyet oranları mükemmeldir, estetik sonuçların normal penistekine eşit olduğu düşünülür (14, 19, 20).

GAP PROSEDÜRÜ VEYA GLANS YAKLAŞTIRMA PLASTİSİ

Üretral plağın dorsal yüzünde gevşetici insizyon olmaksızın kapatılacak kadar geniş bir uretral plak olduğunda tubülarizasyon tekniği GAP onarımı olarak adlandırılır. TIP onarımının yayınlanmasından uzun süre önce Zoantz tarafından tanımlanmıştır ve eski Thiersh Duplay tekniğine dayalı olarak geliştirilmiştir (6).

Flep Teknikleri

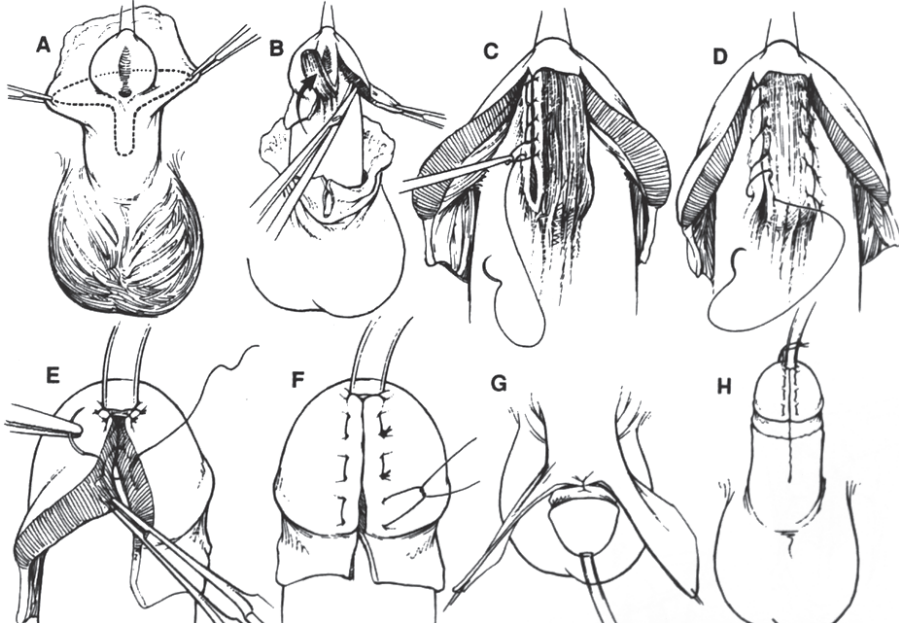
MEATUS FLEBİNE DAYALI MATHIEU PROSEDÜRÜ

Her ne kadar daha erken gerçekleştirilmiş görünse de, bu prosedür ilk kez 1932'de tanımlanmıştır (21). O günden bugüne kadar birçok kez modifiye edilmiştir, birçok merkez modifiye Mathieu tekniğinin iyi sonuçlar verdiğini bildirmiştir, orjinal teknik kullanılarak gerçekleştiri-

len modifikasyona göre komplikasyon oranları bir merkezden diğerine değişmektedir (Retik için %0, 98, Dolatzas için %11) (22, 23).

Mathieu prosedürü penisin deglavasyonu ile başlamaz: neo-uretranın oluşturulması için penil gövde deri flebi mobilize edilir. Mathieu prosedürü meatustan glans ucuna kadar üretral defekt uzunluğunun ölçülmesiyle başlar. Üretral plak boyunca, proksimal penil gövde derisi üzerine eşit uzunluk çizilir. Bu işaretler boyunca bir insizyon gerçekleştirilir. Proksimal flep için tipik olarak yaklaşık 7-8 mm'lik genişlik ölçülür, glansın distal genişliğinde bu genişlik 5-6 mm'ye tedrici olarak azaltılır. Cilt ve granular insizyonu takiben gövde derisi soyulur. Flebin subkutan dokularının dikkatli diseksiyonu gerçekleştirilerek flebin glans ucuna getirilmesi sağlanır. Meatusta flep katlanır ve devamlı sütür ile flep, üretral plağın lateral kenarlarına yaklaştırılır. Sütürleri örtmek için dartos flep dokusu kullanılır ve glans kanatları yaklaştırılır ve en son olarak da geleneksel çevresel kapatma yapılır.

Tüm bu tekniklerin birçok çeşidi de tanımlanmıştır, her biri daha fazla veya daha az başarı ile reoperasyon oranını ve gözlenen kompli-



Şekil 5. Mathieu (Kaynak: Glenn's Urologic Surgery, LWW)

kasyonları azaltmaya çalışırlar (24-26). Bazıları, sağlam sünnet derisi rekonstrüksiyonu yapmak için bu teknikleri adapte etmeye çalışmıştır, böylelikle komplikasyon oranlarını artırmıştır (27).

ORTA-PENİL HİPOSPADİAS İÇİN TEKNİKLER

En yaygın kullanılan teknikler, kordi hafif veya orta derecede olduğu sürece distal hipospadias için kullanılan MAGPI dışındaki tekniklerdir. Mathieu tekniği de TIP tekniği de mid-penil hipospadias için sıklıkla uygulanır. Mid-penil hipospadias için onlay flepler de kullanılabilir. (6)

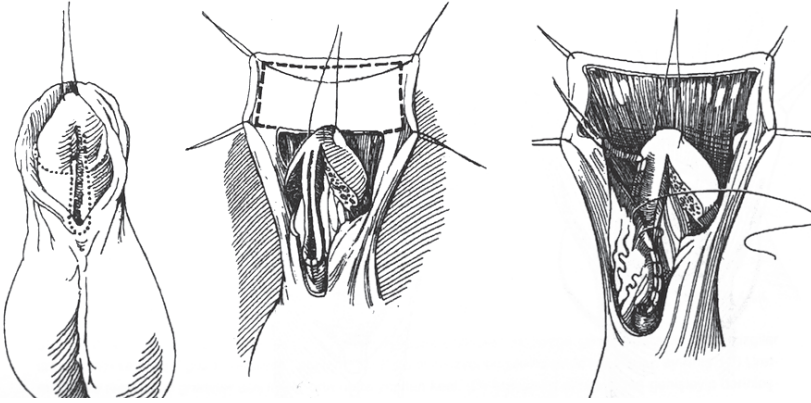
Onlay Ada Flebi

Her ne kadar sünnet derisi ada flebi daha önceden uzun süre kullanılmış olsa da, onlay ada flebi kullanılarak gerçekleştirilen ilk tek aşamalı hipospadias onarımı Elder tarafından 1987'de

bildirilmiştir. Subkoronal ve orta-gövde hipospadias onarımına olanak sağlar. Penil gövdede, üretral plağı koruyarak çevresel bir insizyon yapılır. Üretral defekt ölçülerek onun boyutunda dikdörtgen sünnet derisi onlay flebi kaldırılır. Daha sonra penis tabanında pedikülü koruyarak sünnet derisi diseke edilir. Üretral plak üzerinde anastomoz veya üretral plağın yetersiz olması durumunda flebin tubülarizasyonu gerçekleştirilir. Daha sonra neo-uretranın örtülmesi geleneksel olarak dartos veya tunika vaginalis ile gerçekleştirilir (6).

PROKSİMAL HİPOSPADİAS ONARIM TEKNİKLERİ

Tüm cerrahların hem fikir olacağı üzere, hipospadiasın başarılı bir şekilde düzeltilmesi için kilit nokta kordinin düzeltilmesidir. Ayrıca hipospadias onarımı yapan birçok cerrah olduğu kadar kordi dokusunun tatmin edici şekilde



Şekil 6. Onlay (Kaynak: Glenn's Urologic Surgery, LWW)

serbestleştirilmesi için birçok teknik de vardır. Gene de, penis bir kez deglave edildikten ve kordi dokusu eksizyonu yapıldıktan sonra, bu aşamada karar vermek daha sağlıklı gibi görünmektedir. Bazıları, üretral plağı kendi altında yaygın olarak hareket ettirerek uretral plağın korunması kavramına öncülük etmiştir, böylelikle kordi düzeltilmesi tatmin edici bir boyuta ulaşır (23-25). Daha sonra üretroplastiyi örtmek ve korumak için sıklıkla onlay flap uygulanır.

Snodgrass, distal hipospadias onarımındaki TIP tekniğini proksimal hipospadias genişletmiştir (31). Distal hipospadiastaki sonuçlarının iyi olması nedeni ile çok popüler olan tekniği proksimal hipopadiasda daha az popüler olmuştur, komplikasyon oranı %33 olarak bildirilmektedir. Her ne kadar Snodgrass, mümkün olduğunca plağın korunmasına inansa da, ciddi veya proksimal hipospadias vakalarının hepsinde üretral plağın korunamayabileceğini de itiraf etmiştir (32, 33).

Tekrar opere edilen hipospadias için TIP'i araştıran bir çalışmada, ilk cerrahi sırasında üretral plağın değiştirilmesi durumunda fistül oranının ~%42 olduğu, buna kıyasla plağın değiştirilmemesi durumunda bu oranın %0 olduğu gözlenmiştir (34). Bu bulgu üretral plağın aşırı hevesle hareket ettirilmesinin daha az

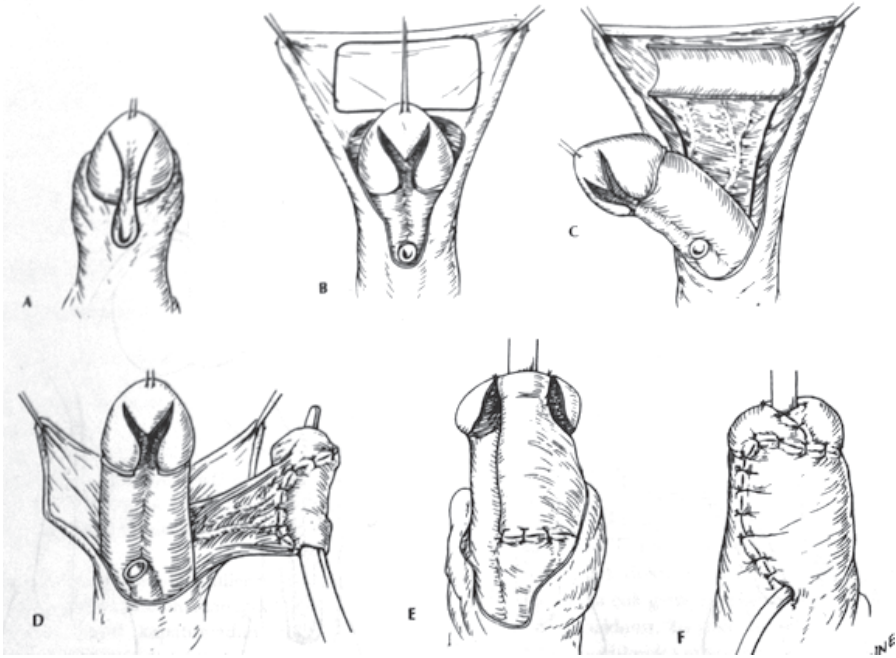
memnuniyet verici sonuçlara neden olabileceğini öne süren Ferro'nun çalışması ile de desteklenmektedir (35).

Üretral plağın kalitesi başarılı hipospadias onarımı için bir kilit noktadır ve asıl zorluk hangi üretral plağın kötü kalitede olduğuna ve feda edilmesi gerektiğine karar vermektir. Görsel belirtilere dayalı olarak üretral plağın kalitesini değerlendiren dijital fotoğraflamanın kullanıldığı bir çalışmada bu kanıtlanmıştır: üretral plağın kalitesinin yorumlanmasının subjektif olduğu aşikardır (36).

Tek-aşamalı onarımlar

TRANSVERS ADA FLEBİ (TIF)

Duckett, sünnet derisi ada flebini yaygınlaştırdığı için övgüyü hakeder (37). Penisini deglave ettikten ve kordiyi düzelttikten sonra iç sünnet derisi pedikül flep şeklinde kaldırılır ve daha sonra onlay greft olarak üretral plağı örtmek üzere ventral olarak aktarılır. Üretral plak, neo-üretranın tavanını oluşturur. Onlay, darlık oluşumunu önlemek için dairesel anastomozu engeller. Sünnet derisinin çok fazla kısmının kullanılmaması ve üretral divertiküle neden olacak şekilde torba üretra oluşumunu engellemek için uygun şekilde dikilmesi önemlidir.



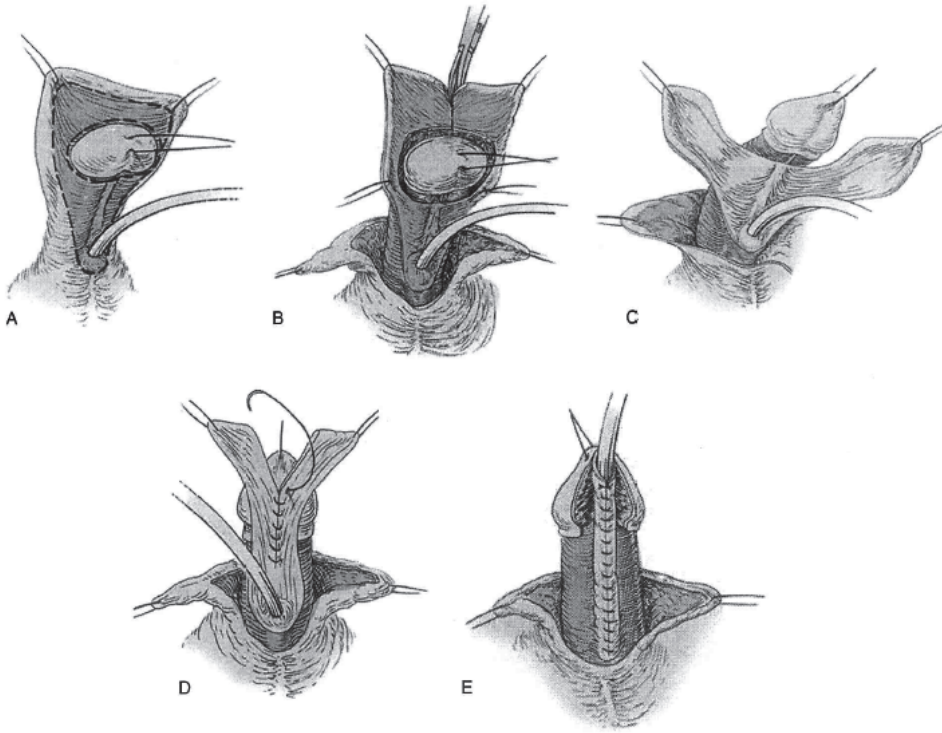
Şekil 7. TIF (Kaynak: Glenn's Urological Surgery)

Prosedürün Asopa modifikasyonunda, pedikül flep olarak iç sünnet derisi de kullanılır fakat neo-üretra sünnet derisinin altına tutturularak bırakılır (38).

Pediküllü sünnet derisi flepleriyle ilgili Duckett'in (37) deneyimleri %10'luk bir komplikasyon oranı bildirmiştir ve bu oran %50'lere kadar reoperasyon oranı bildiren diğerleri tarafından tekrar gösterilmemiştir (39). Üretral plağın korunmasını ve pediküllü onlay veya tüplü greftlerin eklenmesini savunan birçok cerrah %40 oranında fistül, %10 oranında darlık, %7 oranında tam ayrılma, %12 oranında anterior üretral divertikül geliştiğini bildirmişlerdir ve vakaların %60'ında aşırı ventral hacim, penil torsiyon ve meatus anormallikleri nedeni ile kötü kozmetik sonuçların olduğunu bildirmişlerdir (39-47). Bir başka çalışmada onlay greftlerle %90 oranında tekrar operasyon oldu-

nu bildirmiştir (48). Singh ve ark (38) Asopa prosedürü ile ilgili deneyimlerine göre tüplü onarımlar için %40'lık bir komplikasyon oranı olduğunu (%30 fistül) ve buna kıyasla onlay fleplerle komplikasyon oranının %18 olduğunu bildirmişlerdir. Proksimal hipospadiasın kötü sonuç açısından önemli bir risk faktörü olduğu sonucuna varmışlardır.

Yaşamın erken döneminde Duckett onarımı yapılan hastalarda gerçekleştirilen bir uzun dönem çalışmada, adolesan dönemde hastaların %17'inde ereksiyonda şekil bozukluğu yakınması olduğu bildirilmiştir (48). Kordinin düzeltilmesi için tekrar cerrahi uygulanan puberte sonrası erkeklerde yapılan bir başka çalışmada başlangıçta hepsine tek aşamalı onarım yapılmış olduğu gözlenmiştir (49). Bu, iki aşamalı onarımlarla gözlenen bir problem değildir çünkü bunlar kordinin aşırı düzeltilmesine izin verir (50).



Şekil 8. Koyanagi tekniği (Kaynak : Campbell-Walsh Urology).

CİDDİ PERİNE HİPOSPADİASI İÇİN KOYANAGİ-NONOMURA

TEK-AŞAMALI ONARIM

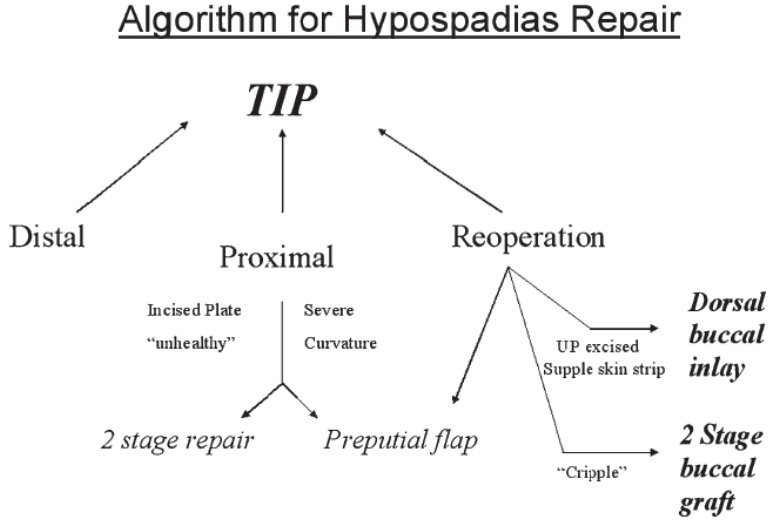
Koyanagi prosedüründe, penil gövde derisinden uzun, geniş bir şerit sünnet derisi örtüsü ile devamlı olacak şekilde çıkartılır. Bu daha sonra ventral olarak taşınır ve tek aşamalı düzeltmeye izin verecek şekilde tubülarize edilir (51, 52). Kan akımını arttırmak için bu prosedürün modifikasyonları yapılmıştır (53). Bu prosedürü savunanlar bunun tek aşamada tamamlanan iki aşamalı bir prosedür olduğuna inanır. Koyanagi prosedürünün yayınlanan komplikasyon oranları %20 ile %50 arasındadır (54-57).

Proksimal hipospadias için modifiye Koyanagi prosedürü ile ilgili yakın zamandaki bir yayınında Jayanthi (53), bu prosedürü takiben

oldukça büyük sayıda erkek çocuğun tekrar operasyona gerek duyacağını bildirmişlerdir. Onun yorumuna göre bu erkeklerin %100'ünün aşamalı yaklaşım ile ikinci bir operasyon geçirecekleridir.

TUBÜLARİZE İNSİZE PLAK URETROPLASTİSİ (TIP)

Daha önce açıklanan TIP onarımı, ciddi penil kurvatür ve yumuşak ve esnek üretra olmaması durumunda proksimal hipospadias vakalarında kullanılır, ancak bu durum biraz çelişkilidir (58). TIP, minimal veya hiç kordinin olmadığı distal hipospadias vakalarında başarılı bir onarımdır. Ancak proksimal hipospadiasda kullanılmasına gelindiğinde, Snodgrass ve Lorenzo, %33'lük bir komplikasyon oranı olduğunu ve



Şekil 9. Snodgrass'ın primer ve redo onarım için algoritması.

bazı hastalarda fistül ve kalıcı kordi insidansının %21 olduğunu bildirmişlerdir (31).

Genel olarak TIP onarımı sonrası komplikasyonlarla ilgili olarak; fistüller, meatus stenozu, neo-üretal darlıklar, onarımın açılması, divertikül ve balanitis xerotika obliterans sayılabilir. Bunlar arasında en sık karşılaşılan fistüllerdir. Özellikle koronadaki fistüllerde; glans kanatlarını yalnızca ince bir cilt köprüsü tutuyorsa fistül onarımı glandüloplastiyi de kapsayan bir reoperasyona ihtiyaç vardır. Ancak glans kanatları uygun bir şekilde birbirine yaklaştırılmış ise; koronal fistüller glansın altından disseke edilerek glans kanatlarının açılmasına ve glandüloplastiyeye gerek kalmadan kapatılabilir (59).

Snodgrass üretal plağın mümkün olduğunca korunması gerektiğine ve sadece aşırı derecede penil kurvatur olan vakalarda gözden çıkarılabileceğine inanır. Ancak, önemli olan, eğer iyi sonuçlar bekleniyorsa tüm üretal plakların kurtarılamayabileceğidir ve bu durum, Snodgrass'ın hem primer hem de redo onarımlar için oluşturduğu algoritmalarda bildirilmiştir (32, 33).

İki aşamalı onarımlar

Turner-Warwick (60) çok yakın zamanda Bracka (61, 62) tarafından yaygınlaşan "iki aşamalı prosedürün orjinal tanımlanması için övgü almaktadır" demektedir. Esasında Bracka ilk aşamada, natif üretal plağı enine keserek ve bağlı olan kordi dokusunu korporadan kesip çıkararak ve böylelikle kordiyi serbestleştirerek ve glansı yararak neo-üretal plak oluşturur. Serbest bir greft ideal olarak iç sünnet derisinden çıkartılır ve açık yara yüzeyine örtülür. Tüm primer vakalarda greft için tercih edilen fazla sünnet derisi dokusudur. Redo vakalarda açık yara alanının örtülmesi için ya fazla olan lokal penil deri ya da postauriküler greft kullanılır. Graft delinir ve optimum greft alımına engel olabilen greft yatağında hareket ve kolleksiyon oluşumunu önlemek için örtülür. Bir hafta süre ile yeterli mesane drenajı ve iyi baskılı pansuman devam ettirilir. İkinci aşamada üretal plağın tubülarize olmasından önce en az 6 hafta süre tanınır.

İki aşamalı rekonstrüksiyonun yakın zamanda yapılan teknik modifikasyonlarında kordi daha agresif olarak düzeltilmiştir (50, 63).

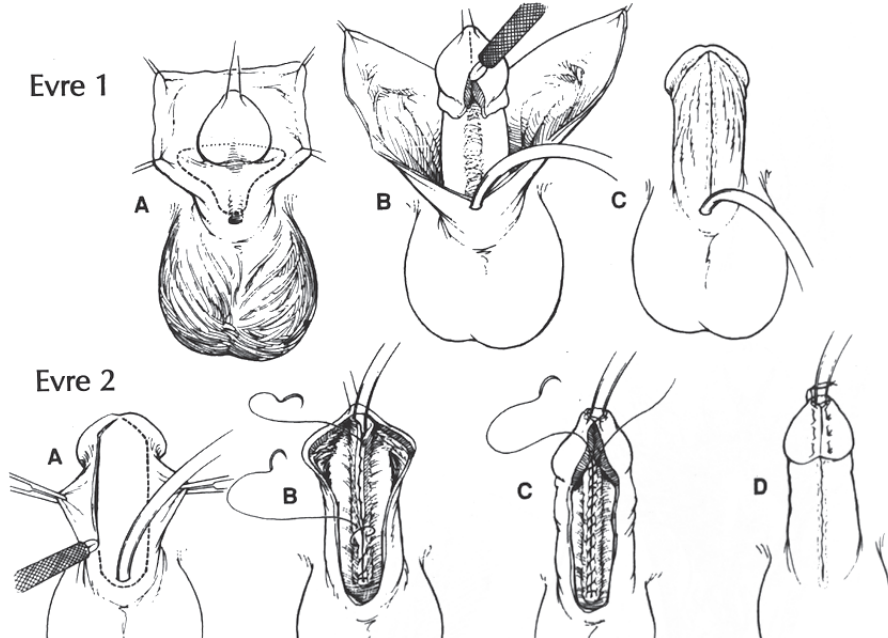
Bazıları dartos flebi kaldırmayı ve iyi vaskülarize olan daha geniş bir greft yatağı oluşturacak şekilde bunu ventral olarak yerleştirmeyi tercih eder. Bu daha iyi greft alınmasına izin verir ve kordinin tekrarlama riski nadirdir. Bunun yanısıra, dartos flepleri ideal su geçirmez tabakalar sağlar ve bunun önemi Khan ve ark. (64) tarafından vurgulanmıştır. Esas olarak neo-üretal plağın tubülarizasyonu ve bunun sonucunda neoüretreyi örtecek şekilde dorsal dartos fleplerinin hareket ettirilmesi olan ikinci aşamada, plağın 1cm'lik şeriti 8F veya 10 F stentin veya Foley kateterin üzerinden tubülarize edilir ve cilt kapatılmasını içeren iki veya tercihen üç tabaka daha elde edilir.

Primer vakalarda greftleme için her zaman yeterli sünnet derisinin olması önemlidir ve greft için halen en iyi kaynaktır (50, 61, 63). Redo vakalarda gerekli olması durumunda, postauriküler greft ekstrasjenital greft kaynağıdır. Eğer hasarlanmamışsa, daha önceki cerrahiye takiben kalan lokal gövde derisi kullanılabilir. Manoj ve ark (65) üretra darlığı ve oral mukoza değişiklikleri olan

seçilmiş bir hasta grubunda postauriküler greftin etkinliğini kanıtlamışlardır. Mesane mukozası eğer ucunda hava ile teması varsa: kolay kanar ve skar oluşur, bu yüzden uygun bir alternatif değildir (66, 67).

Bukkal mukozanın kullanımının kabul edilemeyecek kadar yüksek komplikasyon oranı olduğu bildirilmiştir (39, 68). Snodgrass, dudak ile kıyaslandığında yanaktan bukkal mukoza alınması durumunda glansın açılmasının daha yüksek oranda olduğunu gözlemişlerdir (33). Yanak mukozası çok serttir ve döşeme olarak kullanılırsa tercih edilebilir fakat iki aşamalı bir onarımda birkaç ay açıkta bırakılırsa sertleşmeye ve kötü kaliteye dönüşmeye eğilimlidir. İkiyüzden fazla ciddi hipospadias vakasında sünnet derisi, postauriküler ve bukkal mukozaya greftlerini karşılaştıran ilginç bir çalışmada, sünnet derisi greftinin alınmasının %95'in üzerinde kontraktür ve greft kaybına yol açtığı ve bukkal mukozada %20 kontraktür ve %11.7 oranında greft kaybı olduğu gözlenmiştir (69).

Primer proksimal hipospadias vakalarına iki



Şekil 10. İki aşamalı onarım (Kaynak: Glenn's Urologic Surgery, LWW)

aşamalı onarım uygulandığında en iyi sonuçlar elde edilir ve en çok bildirilen serilerde komplikasyon oranı %2, 5 ile %6 arasındadır (fistül ve darlık), bu durumun bir istisnası iki aşamalı düzeltme için %16 gibi en yüksek fistül oranına sahip olan Svensson'un çalışmasıdır. (62-64, 70-75). Bu sonuçlar, proksimal hipospadiasda tek aşamalı onarım için yayınlanan serilerden çok üstündür.

Sonuç olarak, proksimal hipospadias vakalarında üretral plağın korunup korunmayacağı kararı kilit noktadır. Proksimal hipospadiası olan 194 erkek çocukta uygulanan 3 farklı teknik ile ilgili deneyimler konusunda yakın zamandaki bir yayında, Moursy (76) "Plak korunmasının mümkün olması durumunda, proksimal hipospadiasın tek aşamalı onarımının başarılı bir şekilde gerçekleştirileceğini, plağın enlemesine kesilmesi durumunda ise iki aşamalı onarımın uygulanabilir olduğunu, fonksiyonel ve kozmetik sonuçların tatmin edici olduğunu ve hiçbir tekniğin diğerine göre istatistiksel olarak anlamlı bir avantajı olmadığını" bildirmiştir. Öztürk ve ark (77) tek aşamalı onarımla ilgili 15 yıllık deneyimlerini derlemişler ve benzer şekilde ciddi kordi ve proksimal hipospadiasın daha yüksek komplikasyon oranları ile ilişkili olduğu sonucuna varmışlardır. Proksimal hipospadiasda iki aşamalı onarımların, üretral plağın korunmaya çalışıldığı tek aşamalı onarımlara göre daha iyi kozmetik ve fonksiyonel sonuçlar sağlayacağı aşikar görünmektedir.

REDO OPERASYONLAR

Komplikasyon oranları muhtemelen vasküler doku hasarına bağlı olarak artmasına rağmen primer hipospadias onarımı için kullanılan teknikler redo operasyonlar için de kullanılmaktadır (78).

TIP

TIP re-operasyonları önceki başarısız hipospadias cerrahisi sonrası uygulanması çok sık rapor

edilen tekniktir. Ancak üretral plate ağır hasarlı olarak değerlendiriliyorsa bu teknik tercih edilmemelidir. Yine bu teknikte bir bariyer görevi görecektir olan flap neoüretra üzerine yerleştirilmezse muhtemelen fistül insidansı artacaktır. Genel olarak komplikasyon oranı yaklaşık %20 civarındadır. (79)

INLAY GREFTLEME

Sağlıklı görünen bir cilt reoperasyonlar için korunabilmişse midline insizyon ile TIP için kullanılabilir. Şayet böyle bir imkan yoksa bukkal mukozal greft veya bir cilt kullanılabilir. Neoüretra tubularize edildikten sonra bir bariyer tabaka ile üzeri kapatılır. Eğer Balanitis Xerotica Obliterans şüphesi varsa bu teknik kullanılmamalıdır (78).

AŞAMALI BUKKAL MUKOZA GREFTLEME

Bracka redo operasyonları için 2 aşamalı bukkal mukozal greftini tanımlamıştır. Operasyonun 1. aşamasında penis düzleştirilmesi yapılır ve skatrise olmuş üretra çıkarılır, varsa persistan ventral kurvatür düzeltilir. Bukkal mukozal greft neoüretra için önceden hazırlanan yatağa yerleştirilir. Bu greft bir yastık ile korunur. 2. basamak üretroplasti en az altı ay sonra gerçekleştirilir. Bukkal mukozanın neoüretrayı oluşturmaya için tubularize edilir. Cilt altı doku ile bariyer oluşturulur. Bu teknik ile Bracka başarılı sonuçlar bildirmiştir (80, 81).

KAYNAKLAR

1. Borer JG, Retik AB. Hypospadias. In: Campbell-Walsh Urology. 3703-3710, 9th ed. Philadelphia: Saunders; 2007.
2. Kraft KH, Shukla AR, Canning DA. Hypospadias. Urol Clin North Am 2010;37(2):167-181.
3. Hinman F Jr, Baskin LS. Hypospadias. In: Hinman's Atlas of Pediatric Urologic Surgery. 653-661, 2nd ed. Philadelphia: Saunders Elsevier; 2008.
4. Baskin LS, Ebberts MB. Hypospadias: anatomy, etiology, and technique. J Pediatr Surg 2006;41(3):463-472.

5. Hayashi Y, Kojima Y. Current concepts in hypospadias surgery. *Int J Urol* 2008;15(8):651–664.
6. Subramaniam R, Spinoit AF, Hoebeke P. Hypospadias repair: an overview of the actual techniques. *Semin Plast Surg*. 2011;25(3):206–12.
7. Smith ED. The history of hypospadias. *Ped Surg Int* 1997;12:81–85.
8. Perovic S. Controversies in hypospadias surgery: penile curvatures. *Dialog Ped Urol* 1996;7:2–8.
9. Baskin LS, Erol AY, Li YW, Liu WH. Anatomy of the neurovascular bundle: is safe mobilization possible? *J Urol* 2000;3:977–980.
10. Djakovic N, Nyarangi DJ, Ozturk A, Hohenfellner M. Hypospadias. *Adv Urol* 2008;650135:1–7.
11. Duckett JW. MAGPI (meatoplasty and glanuloplasty): a procedure for subcoronal hypospadias. *Urol Clin North Am* 1981;8(3):513–519
12. Hadidi AT, Azmy AF. *Hypospadias Surgery, An Illustrated Guide*. Heidelberg: Springer-Verlag; 2004
13. Duckett JW, Snyder HM III. The MAGPI hypospadias repair in 1111 patients. *Ann Surg* 1991;213(6):620–625.
14. Baskin L. Hypospadias: a critical analysis of cosmetic outcomes using photography. *BJU Int* 2001;87(6):534–539.
15. Snodgrass W. Tubularized, incised plate urethroplasty for distal hypospadias. *J Urol* 1994;151(2):464–465
16. Snodgrass WT, Bush N, Cost N. Tubularized incised plate hypospadias repair for distal hypospadias. *J Pediatr Urol* 2010; 6(4):408–413
17. Snodgrass WT. Tubularized incised plate hypospadias repair: indications, technique, and complications. *Urology* 1999a; 54(1):6–11
18. Snodgrass WT. Tubularized incised plate (TIP) hypospadias repair. *Urol Clin North Am* 2002;29(2):285–290.
19. Ververidis M, Dickson AP, Gough DC. An objective assessment of the results of hypospadias surgery. *BJU Int* 2005;96(1):135–139
20. Snodgrass WT, Ziada A, Yucel S, Gupta A. Comparison of outcomes of tubularized incised plate hypospadias repair and circumcision: a questionnaire-based survey of parents and surgeon. *J Pediatr Urol* 2008;4(4):250–254.
21. Mathieu P. Traitement en un temps de l'hypospadias balanique et juxta balanique. *J Chir (Paris)* 1932;39:481–484.
22. Retik AB, Mandell J, Bauer SB, Atala A. Meatal based hypospadias repair with the use of a dorsal subcutaneous flap to prevent urethrocutaneous fistula. *J Urol* 1994;152(4):1229–1231
23. Dolatzas T, Chiotopoulos D, Antipas S, et al. Hypospadias repair in children: review of 250 centres. *Pediatr Surg Int* 1994;9:383–386.
24. Yildiz A, Bakan V. Comparison of perimeatal-based flap and tubularized incised plate urethroplasty combined with singleor double-layer dartos flap in distal hypospadias. *Urol Int* 2010;84(3):265–268.
25. Seibold J, Boehmer A, Verger A, Merseburger AS, Stenzl A, Sievert KD. The meatal mobilization technique for coronal/ subcoronal hypospadias repair. *BJU Int* 2007;100(1):164–167; discussion 167
26. Seibold J, Werther M, Alloussi S, et al. Objective long-term evaluation after distal hypospadias repair using the meatal mobilization technique. *Scand J Urol Nephrol* 2010;44(5): 298–303.
27. Bhatti AZ, Naveed M, Adeniran A, Ingelfield CJ. Preputial reconstruction with distal hypospadias repair. *J Pediatr Urol* 2007;3(2):132–134.
28. Montfort G, Bretheau D, Di Benedetto V, Bankole R. Posterior hypospadias repair: a new technical approach. Mobilization of the urethral plate and duplay urethroplasty. *Eur Urol* 1992;22(2):137–141
29. Monfort G, Di Benedetto V, Meyrat BJ. Posterior hypospadias: the French operation. *Eur J Pediatr Surg* 1995;5(6): 352–354
30. Mollard P, Mure PY. Proximal hypospadias. *Arch Esp Urol* 1998;51(6):551–559.
31. Snodgrass WT, Lorenzo A. Tubularized incised-plate urethroplasty for hypospadias reoperation. *BJU Int* 2002; 89(1):98–100.
32. Sozubir S, Snodgrass WT. A new algorithm for primary hypospadias repair based on tip urethroplasty. *J Pediatr Surg* 2003;38(8):1157–1161
33. Snodgrass WT, Bush N, Cost N. Algorithm for comprehensive approach to hypospadias reoperation using 3 techniques. *J Urol* 2009;182(6):2885–2891
34. Yang SS, Chen SC, Hsieh CH, Chen YT. Reoperative Snodgrass procedure. *J Urol* 2001;166(6):2342–2345
35. Ferro F, Vallasciani S, Borsellino A, Atzori P, Martini L. Snodgrass urethroplasty: grafting of the incised plate—10 years later. *J Urol* 2009;182(4, Suppl):1730–1734
36. El-Hout Y, Braga LH, Pippi Salle JL, Moore K, Ba'gli DJ, Lorenzo AJ. Assessment of urethral plate appearance through digital photography: do pediatric urologists agree in their visual impressions of the urethral plate in children with hypospadias? *J Pediatr Urol* 2010;6(3):294–300
37. Duckett JW; Duckett JW. The island flap technique for hypospadias repair. *Urol Clin North Am* 1981;8(3):503–511
38. Singh BP, Solanki FS, Kapoor R, et al. Factors predicting success in hypospadias repair using preputial flap with limited pedicle mobilization (Asopa procedure). *Urology* 2010;76(1): 92–96
39. Valla JS, Takvorian P, Dodat H, et al. Single-stage correction of posterior hypospadias (178 cases). Comparison of three techniques: free skin graft, free bladder mucosal graft, transverse pedicle preputial graft. *Eur J Pediatr Surg* 1991;1(5):287–290.
40. Elbakry A. Complications of the preputial island flap-tube urethroplasty. *BJU Int* 1999;84(1):89–94
41. Elbakry A. Management of urethrocutaneous fistula after hypospadias repair: 10 years' experience. *BJU Int* 2001;88(6): 590–595
42. Ghali AM. Hypospadias repair by skin flaps: a comparison of onlay preputial island flaps with either Mathieu's meatalbased or Duckett's tubularized preputial flaps. *BJU Int* 1999; 83 (9):1032–1038.
43. Demirbilek S, Kanmaz T, Aydin G, Yu'cesan S. Outcomes of one-stage techniques for proximal hypospadias repair. *Urology* 2001;58(2):267–270.

44. MacGillivray DM, Shankar KR, Rickwood AM. Management of severe hypospadias using Glassberg's modification of the Duckett repair. *BJU Int* 2002;89(1):101–102.
45. Wiener JS, Sutherland RW, Roth DR, Gonzales ET Jr. Comparison of onlay and tubularized island flaps of inner preputial skin for the repair of proximal hypospadias. *J Urol* 1997;158(3 Pt 2):1172–1174
46. Sauvage P, Becmeur F, Geiss S, Fath C. Transverse mucosal preputial flap for repair of severe hypospadias and isolated chordee without hypospadias: a 350-case experience. *J Pediatr Surg* 1993;28(3):435–438
47. Powell CR, Mcaleer I, Alagiri M, Kaplan GW. Comparison of flaps versus grafts in proximal hypospadias surgery. *J Urol* 2000;163(4):1286–1288; discussion 1288–1289.
48. Kumar MVK, Harris DL. A long term review of hypospadias repaired by split preputial flap technique (Harris). *Br J Plast Surg* 1994;47(4):236–240.
49. Sugita Y, Tanikaze S, Yoshino K, Yamamichi F. Severe hypospadias repair with meatal based paracoronary skin flap: the modified Koyanagi repair. *J Urol* 2001;166(3):1051–1053.
50. Greenfield SP. Two-stage repair for proximal hypospadias: a reappraisal. *Curr Urol Rep* 2003;4(2):151–155.
51. Koyanagi T, Nonomura K, Kakizaki H, Takeuchi I, Yamashita T. Experience with one-stage repair of severe proximal hypospadias: operative technique and results. *Eur Urol* 1993;24(1):106–110
52. Koyanagi T, Nonomura K, Yamashita T, Kanagawa K, Kakizaki H. One-stage repair of hypospadias: is there no simple method universally applicable to all types of hypospadias? *J Urol* 1994;152(4):1232–1237
53. Jayanthi VR. The modified Koyanagi hypospadias repair for the one-stage repair of proximal hypospadias. *Indian J Urol* 2008;24(2):206–209
54. Vandersteen DR, Husmann DA. Late onset recurrent penile chordee after successful correction at hypospadias repair. *J Urol* 1998;160(3 Pt 2):1131–1133; discussion 1137
55. Emir H, Jayanthi VR, Nitahara K, Danismend N, Koff SA. Modification of the Koyanagi technique for the single stage repair of proximal hypospadias. *J Urol* 2000;164(3 Pt 2):973–975; discussion 976
56. Hayashi Y, Kojima Y, Mizuno K, Nakane A, Kohri K. The modified Koyanagi repair for severe proximal hypospadias. *BJU Int* 2001;87(3):235–238
57. Glassberg KI, Hansbrough F, Horowitz M. The Koyanagi-Nonomura 1-stage bucket repair of severe hypospadias with and without penoscrotal transposition. *J Urol* 1998;160(3 Pt 2):1104–1107.
58. Snodgrass WT. Utilization of urethral plate in hypospadias surgery. *Indian J Urol* 2008;24(2):195–199.
59. Snodgrass WT. Hiposadias. In: Campbell-Walsh Uroloji. (Türkçe 10. baskı) pp. 3503–3536. Philadelphia: Saunders; Güneş Kitabevi. Ankara 2014
60. Turner-Warwick R. Observations upon techniques for reconstruction of the urethral meatus, the hypospadiac glans deformity and the penile urethra. *Urol Clin North Am* 1979; 6(3):643–655
61. Bracka A. The role of two-stage repair in modern hypospadiology. *Indian J Urol* 2008;24(2):210–218
62. Bracka A. Hypospadias repair: the two-stage alternative. *Br J Urol* 1995;76(Suppl 3):31–41
63. Johal NS, Nitkunan T, O'Malley K, Cuckow PM. The two stage repair for severe primary hypospadias. *Eur Urol* 2006; 50(2):366–371.
64. Khan U, Zic R, Boorman J. Waterproofing in hypospadias: a refinement of the two-stage reconstruction. *Br J Plast Surg* 2001;54(6):528–531
65. Manoj B, Sanjeev N, Pandurang PN, Jaideep M, Ravi M. Postauricular skin as an alternative to oral mucosa for anterior onlay graft urethroplasty: a preliminary experience in patients with oral mucosa changes. *Urology* 2009;74(2):345–348
66. Ozgok Y, Ozgur Tan M, Kilciler M, Tahmaz L, Erduran D. Use of bladder mucosal graft for urethral reconstruction. *Int J Urol* 2000;7(10):355–360.
67. Schnapka J, Mildenerger H. Urethral reconstruction using an autologous bladder mucosal graft. *Eur J Pediatr Surg* 1991; 1(3):180–182
68. Metro MJ, Wu HY, Snyder HM III, Zderic SA, Canning DA. Buccal mucosal grafts: lessons learned from an 8-year experience. *J Urol* 2001;166(4):1459–1461
69. Tahmeedullah A, Khan AT, Obaidullah A. Comparison of prepuccial skin, postauricular skin and buccal mucosal graft results in hypospadias repair. *J Coll Physicians Surg Pak* 2003;13(9):515–518
70. Retik AB, Bauer SB, Mandell J, Peters CA, Colodny A, Atala A. Management of severe hypospadias with a 2-stage repair. *J Urol* 1994;152(2 Pt 2):749–751
71. Samuel M, Capps S. Staged proximal hypospadias repair: modified Thiersch Duplay with midline incision in urethral plate followed by Mathieu urethroplasty. *J Pediatr Surg* 2002;37(1):104–107
72. Telfer JR, Quaba AA, Kwai Ben I, Peddi NC. An investigation into the role of waterproofing in a two-stage hypospadias repair. *Br J Plast Surg* 1998;51(7):542–546
73. Titley OG, Bracka A. A 5-year audit of trainee experience and outcomes with two-stage hypospadias surgery. *Br J Plast Surg* 1998;51(5):370–375
74. Greenfield SP, Sadler BT, Wan J. Two-stage repair for severe hypospadias. *J Urol* 1994;152(2 Pt 1):498–501
75. Svensson H, Reychman M, Troe'ng T, Aberg M. Staged reconstruction of hypospadias with chordee: outcome and costs. *Scand J Plast Reconstr Surg Hand Surg* 1997;31(1): 51–55.
76. Moursy EE. Outcome of proximal hypospadias repair using three different techniques. *J Pediatr Urol* 2010;6(1): 45–53
77. Ozturk H, Onen A, Otcu S, Kaya M, Ozturk H. The outcome of one-stage hypospadias repairs. *J Pediatr Urol* 2005;1(4):261–266.
78. Snodgrass WT. *Pediatric Urology*. Ed:Jeffery S. Palmer. In chapter 9: Hypospadias. SpringerScience, London LLC. 2011 pp. 177–190.
79. Nojuyen MT, Snodgrass WT. Tubularized incised plate hypospadias reoperation. *J Urol* 2004;171:2404-06.
80. Bracka A. A long term view of hypospadias. *Br J Plast Surg* 1989;42:251-255.)
81. Bracka A. A versatile two stage hypospadias repair. *Br J Plast Surg* 1995;48:345-352.

Kriptorşidizm (İnmemiş Testis)

13

Yılmaz Aksoy

Kriptorşidizm, yenidoğanların genital organlarını etkileyen en yaygın anomalilerinden birisidir. Miyadında doğmuş erkek infantların yaklaşık %1 ile %4 kadarında görülür. Kriptorşidizm testisin skrotumda olmayışını anlatmak için kullanılan bir terimdir. Kelime anlamı olarak "gizli testis" demektir. Klinikte daha çok inmemiş testis terimi kullanılmaktadır. Bu konjenital anomalide, testis travmasına, torsiyona, testis fonksiyonlarında bozulmaya, testis tümörüne ve infertiliteye skrotal yerleşimli testislerden daha yüksek oranlarda rastlanır. Bu nedenle tanı ve tedavisinin geciktirilmeden yapılması oldukça önemlidir (1). Bu bölümde testislerin iniş mekanizmaları, insidansı, kliniği, tanısı ve tedavi yöntemleri güncel bilgiler ve kılavuzlar eşliğinde tartışılacaktır.

Testislerin İntrauterin Gelişimi ve İnişin Embriyolojisi

Testislerin embriyolojik gelişimi erken fetal hayatta başlar. Kromozomal cinsiyet, gametlerin füzyonu sırasında Y kromozomu varlığı veya yokluğuna göre belirlenmesine rağmen, erkek

seksüel farklılaşma Y kromozomu üzerindeki SRY geninin aktivasyonu ile gestasyonun 7. haftasında testiküler farklılaşmanın sonrasında başlar. Testiküler belirleme doğrudan Sox9 ve Fgf9 (Fibroblast büyüme faktörü-9) genlerinin aktivasyonuna bağlıdır. 4 ile 6. haftalar arasında primordial germ hücrelerinin göçü ile genital katlantı oluşur. Bu safhada gonadal primordium farklılaşmamıştır ve her iki cinsde de dönme potansiyeli vardır. İnsan fetal testisinin hormonal fonksiyonu, üreme kanallarının maskülinizasyonu ve testislerin inişi için kritik bir role sahiptir. Fetal Leydig hücre gelişimi üç aşamada tamamlanır:

- 1) Gebeliğin 7 ile 14. haftaları arasında çoğalma ve **farklılaşma aşaması**,
- 2) 18. haftaya kadar süren **matürasyon aşaması**,
- 3) Terme kadar süren **invölüsyon aşaması**dır.

Fetal Leydig hücrelerinden testosteron sentezi, gebeliğin 6 ile 7. haftalarında başlar. Bu dönemde testosteron sentezi gonadotropin uya-

risından bağımsız olarak gerçekleşir. Plasental human koryonik gonadotropin (hCG), gebeliğin 14 ile 16. haftalarında androjen üretimini en üst düzeyde uyarır. Daha sonra ise testis, fetal lüteinizan hormona (LH) duyarlı hale gelir. Leydig hücre kaynaklı insülin benzeri 3 (INSL3) oranı, gebeliğin 13. haftasında amnion sıvısında ölçülebilir düzeye, 15 ile 17. haftalarda ise en yüksek seviyesine ulaşır. Erkek seksüel farklılaşma, fetal testisteki Leydig hücrelerinden salınan androjenlerin yanı sıra Sertoli hücrelerinden salınan Antimüllerian hormon (AMH) gibi hormonlar sayesinde oluşur. **Hayvan modelleri ve dolaylı klinik kanıtlar, testislerin inişi için INSL3 ve testosteronun temel hormonlar olduğunu göstermektedir (2).**

Androjen reseptörleri (AR), fetal dönemde peritübüler myoid hücrelerde, Leydig ve interstisyel hücrelerde bulunmasına rağmen, Sertoli hücrelerinde bulunmazlar. Androjenler Sertoli hücrelerinden salınan AMH üretimini inhibe ederler. Fetal dönemde Sertoli hücrelerinde AR olmaması, AMH'nın kontrolsüz salınımı ile sonuçlanır (2).

Yeni doğan döneminde üreme hormonu sekresyonunda ve testis gelişiminde önemli değişiklikler meydana gelir. Fetal Leydig hücreleri doğumdan sonra regrese olurken, 2 ile 3 aylık dönemde yeni doğan Leydig hücre popülasyonunun ortaya çıkması ile testosteron ve INSL3 seviyeleri pik yapar. Bunu serum gonadotropin seviyelerindeki dalgalanma takip eder. Doğum sonrası hormon düzeyleri azaldığı için fetal Leydig hücreleri ya dejenere olurlar ya da immatür kısmi farklılaşma göstererek Leydig/interstisyel hücrelere regrese olarak, LH'a daha az duyarlı hale gelirler. Yaşamın ilk ayında intratübüler gonositler, bazal membrana migrate olarak spermatogonial kök hücrelerinin alt kümesini oluşturan spermatogonia tip A'ya farklılaşırlar. Sertoli hücre proliferasyonu yaşamın ilk yılı içerisinde oluşur ve bu artış nihai testis boyutunun önemli bir belirleyicisidir (2).

Gubernakulum Gelişimi ve Testislerin İnişi

Normal testis inişinin fiziolojisi ve insanlardaki anormal inişin etiyojisi hala tam olarak anlaşılamamıştır. Barteczko ve Jacob (3) insan fetusunda testis inişine dair beş faz tanımlamışlardır. Buna göre:

Faz 1: Kaudal mezonefroz, internal inguinal halka düzeyinde gelecekteki gubernakulumla temas eder (5. gebelik haftası).

Faz 2: Genitofemoral sinir, yeni oluşan gubernakulumla (abdominal, interstisyel ve subkutan kısımlar) ve prosesus vaginalise eşlik eder.

Faz 2a: Gubernakulumun büyümesi, prosesus vaginalisin derinleşmesi ve kremaster kas liflerinin interstisyel gubernakulumla uzanması (8 ile 10 hafta).

Faz 3: Testis büyür, müllerian kanallar regrese olur ve mezonefroz oluşur. Her iki cinsiyette gubernakulum ince bir kordon olarak kalır (10 ile 12 hafta).

Faz 3a: Testis genital kanallardan geçer ve gubernakulumla temas eder, erkeklerde şişme evresi başlar (12 ile 14 hafta).

Faz 4: Gubernakulumun şişmesi, kremaster kasının gelişimi ve prosesus vaginalisin inguinal kanalı genişletmek üzere migrasyonu (14 ile 20 hafta).

Faz 5: Gubernakulumun distal subkutan bağlantısının serbest kalması ve testisin transinguinal geçişinin oluşması (20 ile 28 hafta).

Faz 5a: Gubernakulumdaki gerilemenin eşlik ettiği, testisin skrotum içine doğru daha ileri kaudal hareketinin oluşması (7. ay ve sonrası).

Testisin transabdominal hareketi, gubernakulumda meydana gelen seksüel dimorfik değişikliklerden önce oluşur ve muhtemelen sadece erkek hormonuna özgü bir olay değil-

dir. Bu olayın devamında oluşan gubernakulumun erkek cinsiyetine özgü bir şekilde şişmesi, Leydig hücrelerinden testosteronun 14 ile 16. haftalarda ve INSL3'ün 15 ile 17. haftalarda pik yapmasıyla eş zamanlıdır.

Gubernakulumun şişmesi ve inguinal kanalın genişlemesi, testisin pasajında çok kritik bir öneme sahiptir. Bu şişme reaksiyonu, hem hücrel çöğalma hem de matriks üretimindeki artışın bir sonucudur. Kanal oluştuktan sonra bilinmeyen mekanik faktörler testisin tipik hızlı transinguinal geçişini tetiklerler. Gubernakulum transinguinal geçiş sırasında ve sonrasında distale tutunmaz. Gubernakulum ve testisin önceden oluşmuş olan skrotuma yerleşmeleri ise aşamalı bir işlemdir. Skrotum genital kabartıdan gelişir ve ilk olarak 7. haftada görülür, dolaşımdaki dihidrotestosterona yanıt olarak 10-12. haftaya kadar birleşir. Testislerin çoğunluğu 27. haftadan sonra skrotuma iner (2, 3).

Testis İnışinin Regölasyonu

Hutson ve Hasthorpe (4), testislerin inmesinde transabdominal ve transinguinal olmak üzere iki aşama tanımlamışlardır. Genitofemoral sinir yoluyla transabdominal aşama INSL3 tarafından, transinguinal aşama ise androjenler tarafından regüle edilmektedir.

Ratlar üzerinde yapılan çalışmalarda (4, 5), gubernakulumun kılavuzluğu ve pasajı sağlamasındaki rolü üzerine genitofemoral sinirin etkisi araştırılmıştır. Sinirden salınan calcitonin gene-related peptide (CGRP)'in gubernakulumun gelişmesinde ve fonksiyonlarının uyarılmasında rolü olduğu gösterilmiştir. Genitofemoral sinirden CGRP salınımının insan fetusundaki rolü tam olarak belirlenememiş olmasına rağmen, insan gubernakulumunun kas dokusu içerdiği, kaslarla çevrili olduğu ve gestasyonun 7. haftasından itibaren sinir tarafından innerve edildiği ortaya konulmuştur.

Testisler transabdominal inişini 10. haftaya kadar tamamlar, inguinal kanalı 20-28. haftalar arasında hızlıca geçer ve doğumda erkek çocukların çoğunluğunda skrotumda bulunurlar. Özet olarak; her iki cinsiyette de gubernakulum, gestasyonun ikinci ayında gelişir ve testis hormonları gubernakulumun gelişimi ile ikinci ve üçüncü trimesterde testis inişini uyarır (2).

Tanımlamalar

Testislerin skrotumda olmadığı farklı durumları tanımlamak için değişik terminolojiler kullanılmaktadır. Aşağıdaki tanımlamaların kullanılması kavram kargaşasının önüne geçmek için önemlidir.

Normal skrotal pozisyon: Testisin orta noktasının skrotumun orta noktasında veya daha aşağısında yerleştiği durumları tanımlar.

Yüksek skrotal testis: Çoğu klinisyen tarafından inmemiş testis olarak kabul edilmemelelerine rağmen, bazı epidemiyolojik çalışmalarda inmemiş testis grubunda tanımlanmışlardır. Bu heterojen bir grup olup, skrotal orta noktanın üzerinde yerleşik olan stabil inmiş testisleri ve stabil olmayan inmemiş "gliding" testisleri içerir.

İnmemiş testis: Bir veya iki testisin normal skrotal pozisyonunda olmadığını tanımlamak için kullanılır. Klinik değerlendirmede palpabl kriptorşidik testis veya nonpalpabl testis olarak tanımlanır. Palpe edilemeyen testislerin çoğu "**vanishing**" testistir. Başlangıçta mevcut olup daha sonra kaybolma sebepleri vasküler olaylar veya torsiyondur. Çoğunlukla tek taraflı "**monorşidi**" veya çok daha nadiren iki taraflı "**anorşi**" şeklindedir.

Agenezi ise testisin hiç mevcut olmaması durumunu ifade eder ve dolayısıyla aynı tarafta müllerian kanal persistansı mevcuttur.

Konjenital kriptorşidizm, doğumda testislerin skrotumda olmadığı durumu ifade eder.

Rekürren kriptorşidizm ise, testislerin doğum sonrası spontan olarak inmesi, fakat daha sonra tekrar skrotum dışındaki pozisyonlarına dönmesi durumunda kullanılan terimdir.

Testiküler çıkış veya **edinilmiş kriptorşidizm** terimleri, kriptorşidik testisin inguinal operasyon geçirilmeksizin bir önceki muayenede skrotumda belgelenmiş olduğu durumlarda kullanılır.

Sekonder kriptorşidizm, inguinal herni onarımından sonra supraskrotal bölgeye çıkan testisler için kullanılırken, **testis retraksiyonu** orşiopeksi komplikasyonu olarak, testislerin supraskrotal yerleşimine denir.

Retraktil testisler, skrotumdan kolayca geri çekilebilen, manuel olarak stabil bir skrotal pozisyona yerleştirilebilen ve orada en azından geçici olarak kalabilen skrotal testislere verilen addir. Retraktil testisler bazen tanı zorluğuna neden olabilirler (2).

İnsidans

İzole kriptorşidizm doğumsal anomalilerin en sık olanlarından ve prematüre bebeklerde görülme sıklığı %1 ile %45 iken, miyadında doğanlarda %1 ile %4 ve 3 aylık bebeklerde %1 kadardır. Kriptorşidik testislerin ortalama %70 ile %77'si anneden geçen hCG etkisiyle artmış olan testosteron düzeyi sayesinde ilk 6 ayda spontan olarak skrotuma iner. Altı aylıktan büyük bebeklerde testislerin spontan inişi beklenmez (1, 2).

Epidemiyoloji ve Patogenez

Bu anomali, yaklaşık 500 sendromda bir bileşendir. Olguların çoğunluğu izole olup, nonsendromik kriptorşidizmin sendromiklere oranı 6:1'den daha büyüktür. İzole kriptorşidizmin patogenezini büyük ölçüde bilinmemekle birlikte, genetik ve çevresel risk faktörleri suçlan-

maktadır (2). **Kriptorşidizmden şüphelenilen erkek çocukların başlangıç değerlendirmesinde gestasyonel öykü detaylandırılmalıdır (Standart, kanıt düzeyi: B)** (1).

Nonsendromik Konjenital Kriptorşidizm

Kriptorşidizm ile ilişkili perinatal risk faktörleri arasında; prematürite, düşük doğum ağırlığı, küçük gebelik yaşı, makat gelişi ve maternal diyabet bulunmaktadır.

Retraktil ve Edinilmiş Kriptorşidizm

Önceleri kriptorşidizm bir konjenital anomali olarak görülmesine rağmen, geçen zaman içerisinde gözlemler, kriptorşidizmin "edinilmiş" olabileceğini de göstermiştir. Doğumda tam olarak inmiş görünen veya spontan inen testisler, daha sonra kriptorşidik testis haline gelebilirler. Edinilmiş kriptorşidizmin gerçek sebebi bilinmemekle birlikte, prosesus vaginalisin fibroz artışının çekme ve zaman içerisinde kordu kısaltma etkisi veya açık sak içerisinde testisin kolayca mobilize olması sorumlu tutulmuştur. Bununla birlikte bu testislerin çoğunluğu superfisyal inguinal pošta lokalize olduğundan dolayı, en büyük olasılık doğumdaki inkomplet iniştir. Testislerin çocuğun somatik büyümesine ayak uyduramayıp yukarıda kalmış olabilecekleri de başka bir olasılıktır. Başlangıç muayenesinde 4 yaşına kadarki çocuklarda testislerin %30 kadarı supraskrotal olarak belirlenirken, 12 yaşında tümünün skrotuma indiği bildirilmiştir. Retraktil testisi olan çocuklarda yapılan eski bir çalışmada kriptorşidizm tanısı %33 kadar yüksek iken, 172 çocuğun 26 ay boyunca takip edildiği yeni bir çalışmada orşiopeksi oranı sadece %7 olarak bildirilmiştir (6). Bu olgularda testisin pozisyonunu ve girişim ihtiyacını tam olarak belirleyebilmek için dikkatli ve tekrarlayan fizik muayenelerin yapılması önerilmektedir. Skrotal testislerin doğumdan sonraki ilk

birkaç yıl içerisinde supraskrotal bölgeye çıkma riski %2. 4 kadar düşüktür (2). **Retraktil testisi olan çocuklarda, testislerin sekonder çıkışını değerlendirmek için fizik muayene ile testislerin pozisyonu en az** yılda bir kez monitorize edilmelidir (Standart, kanıt düzeyi: B) (1).

Genetik

Yapılan genetik çalışmalarda kriptorşidizmin kalıtsal bir hastalık olduğu, fakat geçişin muhtemelen multifaktöriyel ve poligenik olduğu bildirilmiştir. Tekrarlama riski oranı ikizlerde 10. 1, erkek kardeşlerde 3. 5, ve döllerde 2. 3 bulunmuştur. **Kriptorşidizm öyküsü olan babanın çocuklarında 5 ile 10, erkek kardeşinde ise 7 ile 10 kat risk artışı olduğu gösterilmiştir.** HOXA10 ve HOXA11 genleri, nonsendromik insan kriptorşidizmi için en olası genler olarak görülmesine rağmen, yeni çalışmalar bu bilgiyi desteklememektedir. Ayrıca INSL3, RXFP2, T222P de diğer araştırılan genlerdir, ancak şu an itibari ile ortaya konulmuş net bir bilgi mevcut değildir (2).

Çevresel Risk Faktörleri

Sharpe ve Skakkebaek (7) nonsendromik kriptorşidizmin, antiandrojenik ve/veya östrojenik çevresel endokrin bozucu kimyasallara maruz kalma ile ilişkili olarak, azalan sperm sayıları, testis kanseri ve hipospadias gibi üremeye ilgili anomalilerin bir kombinasyonu olan **"testiküler disgenesis sendromu"**nun bir bileşeni olduğunu rapor etmişlerdir. Bir östrojen olan dietilstilbestrol (DES)'e özellikle 11. gebelik haftasından önce annenin 5 gr veya daha yüksek dozlarda maruz kalması ile kriptorşidizm riskinin arttığı gösterilmiştir. Şu an mevcut olan epidemiyolojik veriler, çevresel kimyasalların kriptorşidizm ihtimalini artırdığını düşündürmesine rağmen, güçlü bir şekilde desteklemeden uzaktır. Testis kaynaklı hormonların testis inişi için gerekli olduğu tezinden yola çıkılarak,

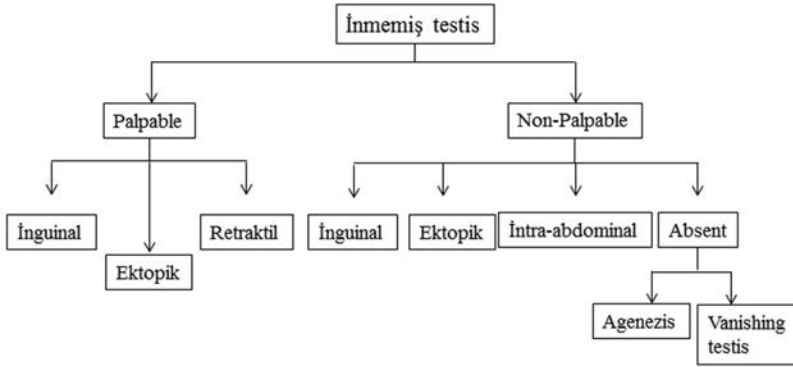
kriptorşidik olan ve olmayan yeni doğanlarda yapılan çalışmaların çoğunda, serum testosteron düzeyleri kriptorşidiklerde düşük olarak bulunmuştur, ancak daha sonraki çalışmalar bunu desteklememiştir. Benzer şekilde serum inhibin-B, AMH, LH ve Folikül stimüle eden hormon (FSH) düzeyleri de çelişkili sonuçların gölgesinde kalmıştır (2).

Sendromik Kriptorşidizm

Kriptorşidizm, sıklıkla androjen biyosentezindeki defektler, androjen duyarsızlığı, Leydig hücre agenezisi ve gonadotropin yetmezliği gibi androjen üretimindeki ve/veya androjen aktivitesindeki azalma ile birlikte olan hastalıklarda görülmektedir. Kas iskelet sistemi, santral sinir sistemi veya abdominal duvar/gastrointestinal anomalilerin birçoğunda kriptorşidizm riski artmıştır. Bunlar arasında klasik prune-belly (triad veya Eagle-Barret) sendromu olgularının tümünde, spigelian hernilerinin %80'inde, serebral palsynin %41-54'ünde, artrogrypozis %38'inde, myelomeningoselin %15'inde, omfaloselin %16-33'ünde, gastroşizis %5-15'inde, imperfore anüsün %19'unda, posterior üretral valvin %12-16'sında ve umbilikal herninin %6'sında kriptorşidizm birlikteliği rapor edilmiştir. Renal anomali olgularının %90'ında aynı tarafta etkilenmiş testis varlığı bildirilmiştir. Sendromlarla ve santral sinir sistemi malformasyonları ile bağlantılı olan kriptorşidizm olguları daha yaygın olarak bilateraldir (2).

Tanı ve Sınıflandırma

Testis pozisyonunun en iyi şekilde belirlenebilmesi için, çocuklar supin ve bacakları kurbağa şeklinde veya mümkünse ayakta muayene edilmelidirler. Uyluğun abduksiyona getirilmesi (kurbağa pozisyonu) kremaster refleksini inhibe etmeye yardımcı olacağından muayeneyi kolaylaştırır. Muayenede testiküler palpasyon,



Şekil 1. İnmemiş testisin sınıflandırılması

pozisyon, hareketlilik, boyut ve herni varlığı, hidrosel, penis büyüklüğü ve üretral pozisyon gibi bilgiler toplanmalıdır. Muayene yapılan odanın ve ellerin sıcak olması ve tekrarlanan muayenelerin yapılması testisin pozisyonunu belirlemede oldukça yararlı olacaktır. **Birincil basamak bakıda testislerin skrotumdaki pozisyonu ve kalitesi palpasyonla belirlenmelidir (Standart, kanıt düzeyi: B)** (1).

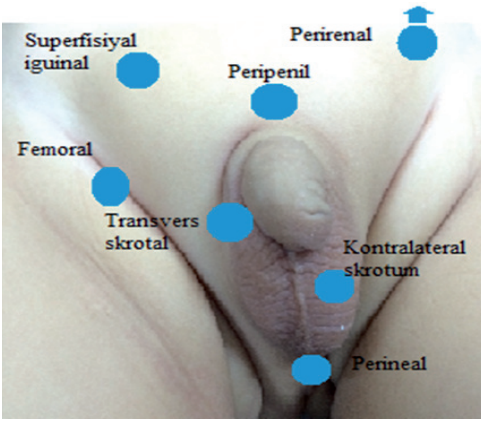
İnmemiş testislerde en kullanışlı sınıflandırma palpabl ve nonpalpabl inmemiş testis şeklinde yapılan sınıflamadır. Klinik değerlendirmede testisin varlığı ve lokalizasyonuna göre karar verilmelidir (Şekil 1).

Büyük klinik serilerde inmemiş testislerin %75 ile %80'i palpabl ve %60 ile %70'i tek taraflıdır. Sağ tarafta daha sık görülür. Şüpheli genitalya varlığında ilave tanısal testler gerekebilir. İdeal olanı bu olguların neonatal dönemde değerlendirilmeleridir. Eğer her iki testis de nonpalpabl ise ve özellikle penis gelişimi de anormalse karyotip ve hormon analizleri yapılarak, ciddi tuz kaybı yoluyla yaşamı tehdit eden konjenital adrenal hiperplazi tanısı ekarte edilmelidir. **Fenotipik olarak erkek görünümündeki yeni doğalarda bilateral non-palpabl testis ve seksüel gelişim bozukluğu şüphesi varsa acilen pediatrik endokrinoloğa konsülte ettirilmelidir (Standart, kanıt düzeyi: A)**

(1). **Hipospadias olguların %12 ile %24'ünde kriptorşidizmle birlikte**dir. Proksimal hipospadiaslarda anomali sıklığı %32 gibi yüksek oranlarda olduğundan, bu olgularda da kromozom analizi yapılması önerilmektedir. **Kriptorşidizmi olan çocuklarda hipospadiasın ağır formlarının varlığı durumunda seksüel gelişim bozukluğu olasılığının arttığı unutulmamalıdır (Öneri, kanıt düzeyi: C)** (1). Bilateral vanishing testisli (testiküler regresyon sendromu) çocuklarda veya sıklıkla inmemiş olan testisleri inguinal bölgede yerleşik olan hipogonadotropik hipogonadizimli çocuklarda penis boyu küçük olabilir. Bu olgularda yaşamın ilk aylarında testosteron, LH ve FSH düzeylerinin ölçülmesi hormonal yetmezliği veya anorşiyi belirlemede yardımcı olabilir (2).

Palpabl Testisler

İnmemiş testisler karın ve skrotum arasındaki normal iniş yolu boyunca veya ektopik pozisyonda bulunabilirler. **Testislerin en sık ektopik lokalizasyonu, eksternal oblik fasya ve Scarpa fasyası arasında yer alan superfisiyal inguinal poş, diğer adıyla da Denis-Browne poşudur.** Nadir olarak perirenal, prepubik, femoral, peripenil, perineal veya kontralateral skrotal pozisyonda da bulunabilirler (Resim 1).



Resim 1. Ektopik testisin lokalizasyonları

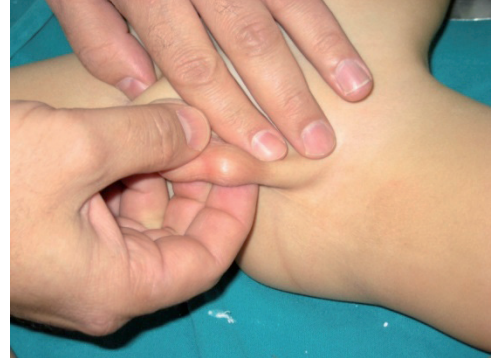Bir testisin palpabl veya nonpalpabl olduğunu doğru bir biçimde ortaya koyabilmek için yukarıda belirtilen alanların çok dikkatli bir şekilde muayene edilmesi gerekir. Muayene-yi yapan hekim, testisin erişebildiği en düşük pozisyonu belirlemek için her türlü çabayı sarf etmelidir. Anterior iliak çıkıntından skrotuma doğru inguinal kanal boyunca bir elle aşağıya doğru basınç oluşturup sıvazlarken, diğer elle testisin palpe edilmesi ve inebileceği en alt noktayı belirlemek önemlidir (Resim 2).

Palpabl testislerde doğru bir klinik sınıflama için çocuğun çeşitli pozisyonlarda dikkatli bir şekilde muayene edilmesi ve ameliyathanede de anestezi indüksiyonu sonrası muayenenin tekrarlanması gereklidir. Preoperatif testis pozisyonunun intraoperatif bulgularla zayıf korelasyon gösterdiği gerçeği de unutulmamalıdır (2, 8).

Nonpalpabl Testislere Yaklaşım

Testis palpe edilemediğinde, cerrahi sırasındaki olası bulgular aşağıda sıralanmıştır:

1. Abdominal veya transinguinal "peeping" lokalizasyonunda testis (%25 ile %50 olguda)



Resim 2. Testisin fizik muayenesi

2. Komplet atrofi ("vanishing" testis, %15 ile %40 olguda)
3. Ekstraabdominal lokalizasyonda olmasına rağmen vücut yapısı, testis boyutu ve hastanın sınırlı işbirliği nedeniyle palpe edilemeyen testis (%10 ile %30 olguda).

Laparoskopide vaz veya hiç bir spermatik damar görülemediği durumlarda, testisin varlığını dışlamak için laparoskopik veya cerrahi diseksiyonla paravezikal alan ve retroperitoneal bölge böbrek seviyesine kadar araştırılmalıdır, çünkü gerçek agenezis oldukça nadirdir. Pararenal veya diğer abdominal testisler, multikistik displastik böbrek veya aynı tarafta böbrek yokluğu ve/veya testis ve epididimin birleşme anomalileri ile birlikte olabilirler.

Vanishing testisin etiyojisinde, çoğunlukla genital maskülinizasyonun tamamlanmasından sonra, fakat testisin skrotuma fiksasyonundan önce meydana gelen torsiyon veya vasküler olaylar rol oynar. Bu etiyojijiy destekleyen en önemli bulgu, cerrahi sırasında eksize edilen testis kalıntısında "nubbin" hemosiderin varlığının gösterilmesidir. Aynı durum kontralateral postnatal torsiyonlarda da rapor edilmiştir. **Büyümüş kontralateral testis ve intraskrotal palpabl "apendiks" doku (prosesus vaginalis,**

wolfian yapılar veya gubernakulum) olmaması vanishing testis için yüksek öngörüye sahiptir. Ancak yine de vanishing testisin kesin tanısı abdomende, inguinal kanalda veya skrotumda kör sonlanan spermatik damarların gösterilmesiyle konulabilir (8). Bilateral vanishing testisten (anorşi) şüphelenilen olguların endokrin değerlendirmesinde, bazal serum gonadotropin düzeylerinin ölçülmesi ve hCG stimülasyonuna yanıtın olmadığı gösterilmesi gerekir. Bununla birlikte hCG'ye yanıt vermeyen çocuklarda, gonadotropinlerin orta çocukluk çağında beklenmedik şekilde düşük düzeyde olabileceği de unutulmamalıdır. Bu nedenle laparoskopik veya cerrahi olarak anorşinin gösterilmesi, küçük veya disgenetik testisi abdomendeki orijinal yerinde bırakmaktan kaçınmak adına kritik öneme sahiptir. AMH ve inhibin-B düzeyleri fonksiyone bir testis dokusunun varlığını dökümente etmek için kullanışlı olabilir (2).

Inguinoskrotal ultrasonografi ve manyetik rezonans görüntüleme (MRG), nonpalpabl testislerin tanısı ve tedavilerinin planlanmasında kullanışlı değildir. Bununla birlikte nonpalpabl testis durumu deneyimli bir uzman tarafından değerlendirildiğinde, ultrasonografinin inguinalde yerleşik testislerin tanısındaki sensitivitesi %95 ile %97'ye kadar çıkabilir. Hatta bazen abdominal testisler de görüntülenebilir. MRG bazı olgularda tanıda yardımcı olabilmesine rağmen, doğruluğunun değişken olması, küçük çocuklarda sedasyon gerektirmesi ve tedavi yaklaşımını çoğunlukla değiştirmemesi nedeniyle tercih edilmemektedir. **MRG için tek endikasyon, laparoskopi ile lokalize edilemeyen ektopik abdominal bir testisin belirlenmesi olabilir. Kriptorşidizimli çocukların değerlendirilmesinde ultrasonografi veya diğer görüntüleme yöntemleri tedavi kararında önemli bir değişiklik oluşturmayacakları için yaptırılmamalıdır (Standart, kanıt düzeyi: B)** (1)

Abdominal testis varlığında birçok klinisyen tarafından tercih edilen yaklaşım tanısal laparoskopi ve devamında yapılan laparoskopik orşiopeksidir. Bu işlem sırasında spermatik damarların ve vazın boyutu ile pozisyonları, testisin büyüklüğü, kalitesi ve internal inguinal kanalın açıklığı değerlendirilmelidir. **Kör sonlanan spermatik arter ve vaz ile kapalı internal inguinal kanal varlığında abdominal vanishing testis tanısı konulur.** Bununla birlikte herni varsa sıklıkla canlı abdominal veya distal yerleşimli testis mevcuttur. Atretik spermatik kordun kapalı inguinal kanala doğru uzanması, bir distal vanishing testisi düşündürülebilir. Ancak bu bulguların subjektif olabileceği unutulmamalı, normal görünen damarların hem canlı hem de vanishing testisle birlikte bulunabileceği akılda tutulmalıdır (2). **Kongenital adrenal hiperplazisi olmayan bilateral non-palpabl testisleri olan çocuklarda Müllerian Inhibiting Substance (MIS) veya Anti-Müllerian Hormone (AMH) düzeylerinin ölçülmesi ve gerekli olduğu durumlarda ilave hormon testleri ile anorşi varlığı değerlendirilmelidir (Opsiyon, kanıt düzeyi: C)** (1).

Vanishing testis olgularında eksizyon ve kontralateral skrotal orşiopeksi yapılması görüşü hala tartışmalıdır. **Eksize edilen testis kalıntısında germ hücreleri ve/veya tübüller %5 ile %15 oranında bulunabilirler, ancak bu oluşumun malignite riski bilinmemektedir.** Testis artığında karsinoma insitu varlığı tek bir olgu sunumunda bildirilmiştir. İnternal halkanın distalindeki kalıntılarda işe yarar bir testisin mevcut olup olmadığını anlamak için bu dokunun eksizyonu uygun bir işlem olabilir. Çünkü spermatik damarların ve prosesus vaginalisin laparoskopik görüntüsü bazen yanıltıcıdır. **Testiküler kalıntı genellikle skrotumun içinde veya yakınında olduğundan dolayı, kontralateral testiste hipertrofi (testis uzunluğu ≥ 1.8 cm) ve palpabl skrotal "nubbin" varlığında bazı araştırmacılar primer skrotal yaklaşımı savunmaktadırlar** (2).

Laparoskopi, belirgin palpabl skrotal nubbin ve diğer monorşidi klinik bulgularının olmadığı durumlarda, canlı veya kalıntı abdominal testis varlığını konfirme etmek için seçilecek olan bir işlemdir. Monorşidi olgularında, soliter kontralateral testisi fikse edip etmeme konusu hala tartışmalıdır. Vanishing testisin etiyojisinde prenatal torsiyon olasılığının var olması, kontralateral testisin postnatal dönemden sonra aynı kaderi paylaşacağı anlamına gelmez. Ancak bazı cerrahlar böyle önemli bir riski ortadan kaldırmak için kontralateral testisi fikse etmeyi önermektedirler (2).

Kriptorşidizmle İlişkili Patolojiler

Testiküler Gelişim Bozukluğu

Prepubertal kriptorşidik testislerin histolojik gelişimiyle ilgili yapılmış olan birçok çalışma sonucunda; tübül başına spermatogonia sayısı (S/T), bebeklik döneminden sonra azalmakta ve kriptorşidik testiste ve daha az ölçüde kontralateral skrotal testiste yaşla birlikte normal artış gösterememektedir. Kontralateral testiste anormal histoloji sıklığı %22 ile %95 oranlarında bildirilmiştir. ***Bütün bu veriler güçlü bir şekilde anormal germ hücre gelişiminin, kriptorşidik testislerde erken infansiden itibaren sıklıkla mevcut olduğunu göstermektedir.*** Patolojinin derecesi gerçek ektopik superfisyal inguinal poş, yukarı çıkan testislerde ve herni onarımından sonra retrakte olan testislerde de benzer bulunmuştur. Sınırlı sayıda çalışılmış olan myelomeningosel, posterior üretral valv ve prune-belly sendromunda ise daha şiddetlidir (2).

Kriptorşidik testislerde gonositlerin spermatogoniaya yetersiz dönüşümü bildirilmiş ve bunun fertilitite potansiyelinin anahtar bir belirleyicisi olabileceği iddia edilmiştir. Normal testislerde germ hücre sayısı doğumdan sonra azalmakta, gonositler ya apoptozisle dejenere olmakta ya da bazal membrana migrate olarak

spermatogoniaya farklılaşmaktadır. 1. 5 aylık kriptorşidik testislerde gonosit spermatogonia oranı normaldir. Karşı inmiş testislerle karşılaştırıldığında, kriptorşidik testislerde, gonositin kaybolmasında ve erişkin koyu (Ad) spermatogonianın görülmesinde gecikme olduğu belirlenmiştir. Ad spermatogonia muhtemelen germ hücre havuzunun rezerv kök hücreleridir (2).

Kollin ve ark. (9, 10)'nın yapmış oldukları prospektif randomize çalışmalarda, kriptorşidik ve skrotal testislerde, testis büyümesi ve orşiopeksinin büyümeyi etkileyip etkilemediği seri ultrasonografilerle araştırılmıştır. Sonuçta, doğumda inmemiş testislerin önemli derecede küçük olmadığı, ancak skrotal testislerden daha yavaş büyüdükleri ve 9. ayda yapılan orşidopeksiden sonra kriptorşidik testisin 4 yaşına kadar parsiyel bir yakalama büyümesine (catch-up) müsaade ettiği gösterilmiştir. Ancak testisler 3 yaşına kadar inmemiş pozisyonda kaldığında, orşiopeksiden önce ve sonra önemli derecede büyümediği bildirilmiştir.

Epididim, Prosesus Vaginalis ve Gubernakulum Anomalileri

Epididim kriptorşidiklerde %35 ile %75 oranında anormaldir. Bu anatomik bozukluklar sıklık sırasına göre kaput ve/veya cauda epididim arasındaki füzyon anomalileri, uzama ve/veya looping ve atrezidir. Epididimal anomalilerin oluşumu hem kriptorşidizmin şiddeti hem de prosesus vaginalisin kapanma derecesi ile ilişkilidir. Bu anomalilerin kriptorşidik hastalarda ne derecede subfertiliteye neden olduğu sorusu hala yanıtlanamamıştır. Patent prosesus, yukarı çıkan testis şikayeti ile müracaat eden erkek çocukların yaklaşık yarısında görülmektedir. Kriptorşidizmdeki tunika ve prosesus vaginalis anomalileri nadiren testis torsiyonuna veya klinik herniye zemin hazırlayabilirler (2).

İnmemiş testislerde torsiyon her hangi bir yaşta görülebilir ve inkarsere inguinal herni ile

karıştırılabilir. **Torsiyon riski inmemiş testislerde skrotal pozisyondaki testislerden daha yüksektir ve serebral palsy gibi nöromusküler bir hastalığı olan çocuklarda daha yaygındır.**

Tanıda gecikme yaygın olduğundan, artmış testis kaybı riskini azaltmak için bu olgularda şüpheli davranmak, aile eğitimi verilmek ve şüphelenilmesi durumunda uygun bir uzmana refere etmek uygun bir yaklaşım olacaktır (2).

Kriptorşidizmle İlişkili Diğer Testis Anomalileri

Kriptorşidizmle ilişkili testiküler gelişim anomalileri oldukça nadirdir. Bunlar; poliorşidizm, splenogonadal füzyon ve transvers testiküler ektopidir. Abdominal kriptorşidizm bu olgularla sıklıkla birlikte bulunduğundan tanı ve tedavide laparoskopi en yararlı girişimdir (2).

Tedavi

Kriptorşidizmin tedavisi;

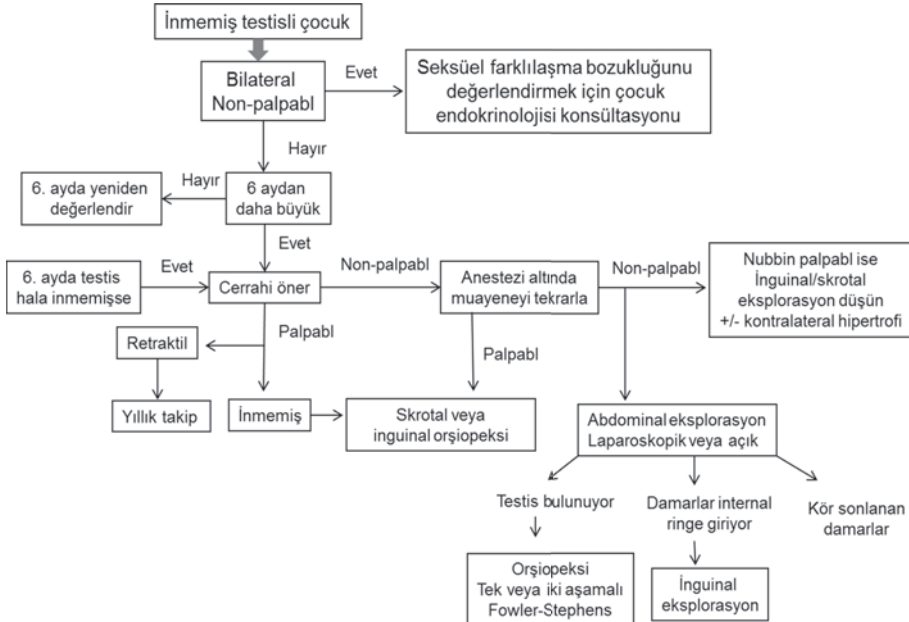
1. Testis fonksiyonlarının optimize edilmesi,

2. Potansiyel testis tümörü olasılığını azaltmak,
3. Tümör gelişme riskine karşı tanıyı kolaylaştırmak için testisi görünür bir yere indirmek,
4. Kabul edilebilir kozmetik görünüm sağlamak,
5. Klinik herni ve torsiyon gibi komplikasyonların önlenmesi için gereklidir.

Deneyimli bir klinisyen tarafından inmemiş testis tanısı teyit edilmiş olan bir olguda, testisin palpabl olup olmamasına göre Amerikan Üroloji Derneği (AUA)'nin önerdiği akış şeması Şekil 2'de gösterilmiştir (1).

İnfantlarda doğumdan sonraki ilk 6 ayda testisin spontan inişi beklenmelidir. Şayet iniş bu dönemde gerçekleşmezse, günümüzdeki fikir birliğine göre cerrahi tedavi bu süre sonunda planlanmalıdır. Bu yaklaşımı destekleyen veriler şunlardır:

1. İniş tam miyadında doğmuş erkek çocuklarda 6 aydan sonra sıklıkla olası değildir.



Şekil 2. İnmemiş testisli hastaların tanı ve tedavi algoritması

2. Testis büyümesi erken orşidopeksi sonrası normale yakın olabilmektedir.
3. Hormon tedavisi etkin bir tedavi olarak kabul edilmemektedir.
4. Abdominal testislerde orşidopeksi genç infantrlarda, hemen hormonal surge (hormon piki) sonrası daha kolay olabilmektedir.

Prematüre doğan erkek çocuklarda testislerin spontan inişi gecikebileceği için 6 aydan sonra da takibe devam etmek gerekebilir. Özellikle testisin pozisyonu sınırdaki ise 1 yaşına kadar beklemek daha garantili bir yaklaşım olabilir. Bununla birlikte spontan iniş gerçekleşmiş olsa bile, yinelenen kriptorşidizm veya spontan inmiş olan testisin tekrar yukarıya çıkma riskinden dolayı sürekli takibe ihtiyaç duyulabilir (1, 2).

Medikal Tedavi

Hormon tedavisi çeşitli endikasyonlarda sporadik olarak kullanılmasına rağmen, günümüzde standart bir tedavi protokolü olarak kabul edilmemektedir. Hormon tedavisi şu durumlarda sporadik olarak kullanılmaktadır:

1. Kriptorşidizimli çocuklar,
2. Gerçek inmemiş testislerden retraktıl testislerin ayırımında,
3. Testis inişinin veya germ hücre matürasyonunun stimülasyonunda,
4. Abdominal orşidopekside yardımcı bir tedavi olarak.

Bu tedavinin standart bir tedavi protokolü olarak kabul edilmemesinin nedenleri; bazı tedavilere sınırlı erişimin olması, etkinliklerini destekleyici verilerin eksikliği ve bunların olası istenmeyen etkilerine dair endişelerdir. Hormon tedavisi retraktıl testislerle gerçek inmemiş testislerin ayırımında faydalı bulunmuştur. Retraktıl testislerin hCG'ye %58 ile %100 arasında değişen oranlarda yanıt verdiğini bildiren

prospektif çalışmalar mevcuttur. Bu başarının yalnızca yaşa, retraktilite derecesine ve tanının doğruluğuna bağlı olmadığı aynı zamanda kullanılan ilaç dozuna da bağlı olduğu bildirilmiştir (2).

LH-releasing hormon (LHRH) ve/veya hCG ile uyarılan androjenlerin testisin inişini sağladığı görüşüne dayanılarak, 70 yıldan daha uzun bir süredir hormonal tedavi inmemiş testislerin tedavisinde kullanılmasına rağmen, etkinliği hala tartışmalıdır. Bu amaçla hCG veya GnRH analogları (örn; buserelin ve gonadorelin) kullanılmaktadır. Endojen testosteron üretimini hCG toplamda en az 10 000 U verilmeli, ancak 15 000 U'yi geçmemelidir. Diğer bir yaklaşım ise 1500 U/m² hesabıyla verilmesidir. Tedavi haftada 2-3 enjeksiyonla 3-4 hafta sürdürülür. Geriye dönüşümlü olduğuna inanılan, genital bölgede pigmentasyon, rugalaşma, peniste büyüme ve kıllanma yan etkileridir. GnRH ise nazal sprey formunda 1. 2 mg/gün (3 bölünmüş dozda) dozunda 4 hafta süre ile verilir ve başarısı %9 ile %60 gibi geniş bir aralıkta bildirilmiştir (11).

Hormonal tedavinin etkisi yaklaşık %20'dir.

Bu tedavinin etkinliği randomize çalışmalarda plasebodan daha üstün bulunmuş olmasına rağmen, bu etki klinik olarak anlamlı bulunmamıştır. İyi planlanmış çalışmalardan elde edilen sonuçların ışığında, kriptorşidizmde LHRH ile plasebodan sadece sınırlı derecede daha iyi bir tedavi başarısı elde edilmiştir. İlaçın uygulama şekline bağlı olarak plasebo kontrollü çalışmalar mevcut değildir, ancak hCG'nin de sınırlı etkisi olduğu gösterilmiştir (2).

Küçük retrospektif bir çalışmada, hCG tedavisinin biyopside artmış germ hücre apoptozisi ve daha düşük erişkin testis volümleri ile birlikte olduğu bildirilmiştir (12). Benzer şekilde daha önce hCG veya LHRH tedavisi alan 1 ile 3 yaş arasındaki erkek çocuklarda, sadece cerrahi yapılan grupla karşılaştırıldığında S/T sayılarında azalma olduğu rapor edilmiştir (13). Bunun aksine bir çalışmada ise, Schwentner ve

ark. (14) cerrahi öncesi bir gruba LHRH verirken, diğer gruba vermemiş ve sonuçta cerrahi öncesi hormon alan gruptaki S/T sayılarını (1.05 ± 0.71) hormon almayanlardan (0.52 ± 0.39) daha yüksek bulmuşlardır. Geniş randomize prospektif çalışmaların olmaması nedeniyle, kriptorşidizmde hormon tedavisinin germ hücreleri üzerine kısa veya uzun dönemde faydalı ya da zararlı olup olmadığı hala bilinmemektedir. Sonuç olarak, tüm klinisyenler aynı görüşte olmamasına rağmen, yeni Nordic Konsensus grubu, kriptorşidizimli çocukların standart klinik tedavilerinde testis biyopsisinin ve hormon tedavisinin yerinin olmadığını bildirmişlerdir (2). İnmemiş testis tedavisinde hormon kullanımı, düşük yanıt oranları ve uzun dönem etkinliğinin gösterilememiş olması nedeniyle önerilmemektedir (Standart, kanıt düzeyi: B) (1). **GnRH analogları bilateral inmemiş testisli çocuklarda fertilitte potansiyelini korumak için aynı Konsensus tarafından düşük kanıt düzeyinde önerilmektedir (Kanıt düzeyi:4, Öneri düzeyi:C)(8).**

Palpe Edilebilen Testislerde Cerrahi Tedavi

Palpabl testislerin standart tedavisi, mevcutsa birlikte olan herni onarımı ile inguinal orşidopeksidir. **Doğumda inmemiş testis öyküsü olan bir infanтта, düzeltilmiş gestasyonel yaş baz alındığında testisin spontan inişi ilk 6 ayda gerçekleşmemişse mutlaka bir pediatrik üroloji kliniğine refere edilmelidir (Standart, kanıt düzeyi: B)** (1). Son yıllarda bazı vakalarda ilk olarak Bianchi (15)'nin tanımlamış olduğu primer skrotal yaklaşım da önerilmektedir. Cerrahi girişim için önerilen yaş tedricen azalmış ve günümüzde, miyadında doğmuş olanlarda spontan inişin artık beklenmediği 6. aydan sonra yapılması gerektiği şeklinde fikir birliği vardır. Ancak bununla birlikte, birçok inmemiş testis serisinde ortalama orşidopeksi yaşı 4 yıl

civarındadır. Bunun nedeni doğumda saptanmış olan olguların geç müracaatı olduğu gibi, orta derecede edinilmiş kriptorşidizm olgularının da varlığıdır. Pubertal ve postpubertal erkek çocuklarda şu durumlarda orşidektomi bir seçenek olabilir:

1. Abdominal testisler
2. Torsiyon ve karsinoma insitu riskinden dolayı, kötü spermatogenezis ve hipofrofinin mevcut olduğu, mobilizasyonu zor testisler (2).

İnguinal Orşidopeksi

Anestezi indüksiyonundan sonra testisin palpabl olduğunu teyit etmek ve en düşük testis pozisyonunu belirlemek için hasta tekrar muayene edilmelidir. Standart inguinal yaklaşımda inguinal katlantı veya hemen aşağısından Langer çizgilerine uygun şekilde, pubik tüberkülün üst lateralinden düşük transvers insizyon yapılır. Subkutan dokuların diseksiyonu sırasında superfisyal inguinal pošta testis aranmalıdır. Eksternal oblik fasya insize edilip inguinal kanala ulaşılır. Bu esnada ilioinguinal siniri yaralamaktan kaçınılmalıdır. Testisin pozisyonu inguinal kanal baz alınarak kaydedilir. Spermatik kord ve elemanları eksternal oblik kasın lateralinde bulunur ve izole edilip askıya alınır. Testis distale doğru disseke edilerek gubernakulum yapışıklığı ve gubernakuler artıktan distalden rezeke edilir. Bu esnada vazın uzun olup, buradan dönüyor olabileceği dikkate alınmalı ve zarar verilmemelidir. İnternal spermatik fasyanın longitudinal insizyonu şayet varsa herni sakının intakt olarak mobilize edilmesini ve vaz ile spermatik damarların skeletizasyonunu kolaylaştırır. Herni kesesinin çepeçevre dönülmesinden sonra kese internal inguinal kanala kadar serbestlenir ve sütürle bağlanır. İhtiyaç durumunda halka seviyesinde internal spermatik ve transvers fasyanın insizyonu, vaz ve damarların ilave retroperitoneal mobilizasyonunu sağlar.

yonunu kolaylaştırır. Spermatik kordun daha fazla serbestlenmesine gerek duyulduğunda, kord boyunca lateral fasiyal bandın kesilmesi, insizyonun kraniale doğru uzatılmasını takiben yukarıya doğru retroperitoneal disseksiyon ve epigastrik damarların altından testisin medial transpozisyonu "**Prentiss manevrası**" uygulanır. Çok nadir durumlarda testis bu manevralarla da skrotal pozisyona getirilemez. Böyle durumlarda iki aşamalı prosedürler tercih edilmelidir (2).

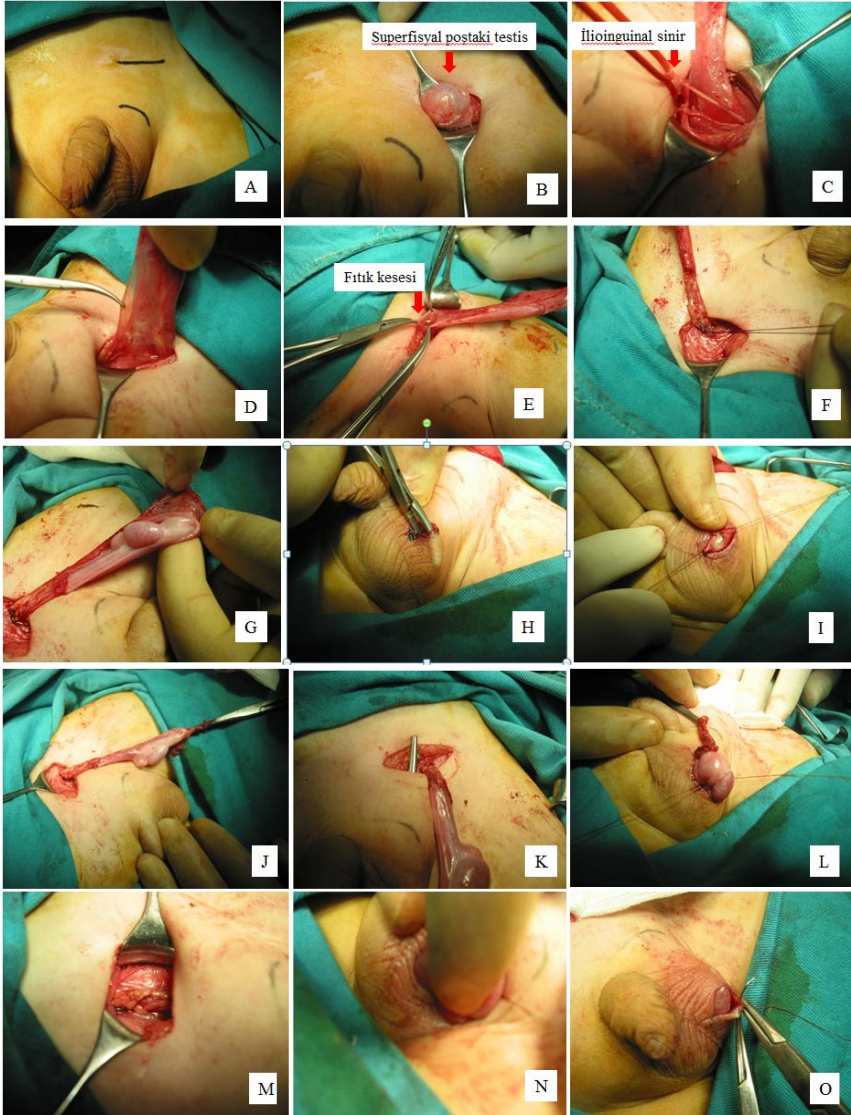
Orşidektomi seçeneği ise makroskopik olarak anormal veya atrofik testislerde düşünülmelidir. Eksternal inguinal kanal açıksa buradan, açık değilse pubisin tam önünden büyük bir klemp veya daha iyisi parmak kılavuzluğunda tünel oluşturulur. Skrotal deride transvers bir insizyon yapıldıktan sonra skrotal veya subdartos bir poş oluşturulur. Testis dartostaki açıklıktan spermatik kordu torsiyone etmeden geçirilir. İşlem sırasında epididimde ve/veya testiste görülen anomalik artıklar (apendiks testis ve apendiks epididim) eksize edilmelidir. Testis hacminin belirlenmesi ve kontralateral normal testisin boyutunun da ameliyat notuna kaydedilmesi daha sonraki takipler için çok önemlidir. Testisin poş içerisine güvenli fiksasyonu, tunika vaginalisin kesik olan uçlarının birleştirilmesi ve dartostaki açıklığın kordun etrafında tansiyonsuz sütürlerle kapatılmasıyla başarılabılır. İhtiyaç durumunda, absorbabl sütürlerle tunika vaginalisin visseral yaprağı, dartosa fikse edilebilir. **Testisin tunika albugineasından transparankimal** sütür geçilmesi, olumsuz inflamatuvar ve vasküler sonuçları nedeniyle önerilmemektedir. Testisin sütürle fiksasyonuna, yeterli mobilizasyon yapılmışsa ve subdartos poş tekniği kullanılmışsa gerek duyulmamaktadır. Kapama absorbabl sütürlerle tamamlanır (2) (Resim 3).

Perioperatif ağrı kontrolü lokal anestezi ile filtrasyonu veya kaudal blok gibi lokal veya regional tekniklerle başarılabılır. Kaudal anestezi

özellikle bilateral inguinal cerrahi geçiren daha küçük çocuklarda veya eş zamanlı penis cerrahisi geçiren hastalarda faydalı bir yöntemdir (2).

Testis biyopsisi Hadziselimovic ve ark. (16) tarafından fertilitate prognozunu belirlemek için kullanılan bir yöntem olarak önerilmekte ve bazı merkezlerde rutin olarak uygulanmaktadır. Ancak bu yaklaşım tartışmalıdır ve tedavideki güncel yaklaşımı değiştirmeyeceğinden dolayı çalışma protokolleri dışında yapılması önerilmemektedir. Kriptorşidik testisten biyopsi yapma riski teoriktir, çünkü uzun dönem etkileri olarak artmış mikrolithiazis ve antisperm antikoru oluşma riski gösterilememiştir. Seksüel belirsizlik veya testiküler disgenezisin klinik kanıtı varlığında biyopsi endikedir (2).

Testis stabilize edildikten sonra testis pozisyonu ve boyutunu belirlemek için minimum 6 aylık bir takibe ihtiyaç vardır. Testislerde malignite riski, fertilitate sorunları ile ilgili olarak hastaların daha uzun bir süre takip edilmeleri ve kendi kendilerini muayene etmelerinin öğretilmesi gereklidir. Palpabl testisin inguinal orşidopeksi ile tedavisinde komplikasyonlar nadirdir. **En sık görülen komplikasyonlar testis retraksiyonu ve atrofidir.** Docimo ve ark. (17)'nin literatür taramasında atrofi ve nonskrotal pozisyonun genel riski %15 olarak bulunmuştur. İnternal halkanın distalindeki testislerde risk %10 iken, abdominal ve peeping testislerde %24 olarak bulunmuştur. Bu oranlar 6 yaşından sonra opere edilen çocuklarda daha yüksektir. Orşidopeksi sonrası skrotal testis torsiyonu rapor edilmiş olmasına rağmen, oldukça nadirdir. Bu risk dartos poş kullanılan olgularda minimaldir. Şayet postoperatif olarak intraskrotal komplet testis atrofisi oluşursa, başka bir girişime ihtiyaç yoktur. Ancak, testis protezi yerleştirmek hasta ve aileye önerilecek bir alternatif olabilir. **Testis protezi implantasyonu herhangi bir inguinokrotal girişimden en az 6 ay sonra veya puberteden sonra yapılmalıdır.** En iyisi bu işlemin inguinal yaklaşımla yapılmasıdır. İmplantın



Resim 3. Standart inguinal orşidopeksinin aşamaları. **A:** Eksternal inguinal halkanın görece izdüşümü (alt çizgi) ve inguinal insizyon yeri (üst çizgi), **B:** Subkutan diseksiyon sırasında superfisyial inguinal poşta testisin görünümü, **C:** Funikulus spermatikusun serbestlenmesi ve ilioinguinal sinirin askıya alınması, **D:** Fıtık kesesinin ve vazın gözlenmesi, **E:** Fıtık kesesinin prepare edilmesi ve kesenin açılmasıyla peritoneal mayinin izlenmesi, **F:** Fıtık kesesinin yüksek ligasyonu, **G:** Tunika vaginalisin açılmış hali. Testis, epidim ve gubernakulumun görünümü, **H:** Skrotumda yapılan transvers insizyon sonrası dartos poşun hazırlanması, **I:** Dartos poşa testisin gireceği açıklığın görünümü, **J:** Testisin yeterince serbeslendiğinin kontrol edilmesi, **K:** Skrotumdan uzun bir klempin parmak kontrolünde inguinal insizyon bölgesine gönderilmesi, **L:** Testisin düzgün şekilde gubernakulundan tutularak skrotum dışına çekilmesi, **M:** Vaz ve damarların torsiyone olmadığını görmek için inguinal açıklıktan kontrol edilmesi, **N:** Parmak ya da fındık tamponla testisin dartos poşa yerleştirilmesi, **O:** Skrotumun kapatılması.

üzerine skrotal fasya nonabsorbabl sütür kullanılarak purse-string kapatılmalıdır. Yer değiştirme, ağrı veya infeksiyon olguların %5'inden daha azında görülür (2).

Klinik deneyimler kriptorşidizmlı çocukların, ergenlikten sonra akut testis kaybı olan erkeklere göre daha az sıklıkta protez implantasyonu isteğinde bulduklarını ortaya koymuştur. Bazı araştırmacılar, puberte öncesi testis protezi yerleştirmeyi önermelerine rağmen, bu girişimin puberteden sonra testis nihai boyutuna ulaştıktan sonra yapılması daha uygun ve ekonomik olacaktır (2).

Orşidopeksiden sonra testis skrotal pozisyonda değilse reoperasyon gerekir. Testis preskrotal bölgede ise primer skrotal yaklaşım düşünülebilir, ancak inguinal yaklaşımda daha yeterli kord uzunluğu sağlanabilir. Redman (18), primer ve sekonder orşidopeksi için kullanılan bir teknik tanımlamıştır. Bu teknikte eksternal oblik ve kremasterik fasyanın mobilizasyonundan sonra korda lateral olarak yaklaşılır. Bu işlem daha önceki skarlı tabakalardan kaçınmayı ve anatominin daha net görülmesini sağlar. Sekonder olgularda persiste eden patent prosesus vaginalisin düzeltilmesinin ve kordun yeterli retroperitoneal mobilizasyonunun önemli olduğu vurgulanmıştır. Sekonder orşidopeksi sonuçları primer işleme benzer görülmeyle birlikte, teorik olarak vasküler ve vazal yaralanma riski daha yüksektir.

Transskrotal Orşidopeksi (Bianchi Orşidopeksi)

Primer skrotal yaklaşım, testisin palpabl olduğu, skrotuma yakın olan veya skrotuma çekilebilen testisler için tercih edilmektedir. Üst skrotal sınır boyunca bir insizyon yapıldıktan sonra distal kese ve örten kremaster mobilize edilir. Disseksiyonla testis serbestlendikten sonra, kese traksiyona alınıp mümkün olduğunca kraniyale, inguinal kanalın üst kısmına kadar prepare edilir (15). Bazı olgularda inguinal yak-

laşım dönmek gerekebilir. Birçok skrotal orşidopeksi serisinde tunika albugineaya fiksasyon sütürü konulduğu rapor edilmiştir. Bir aydan 3 yıla kadar değişen sürelerde izlem yapıldığında, olguların %0 ile %2'sinde testis retraksiyonu veya atrofi meydana geldiği, %3 oranında ise herni olduğu bildirilmiştir (2, 15, 19).

Puberte öncesi palpabl kriptorşidik testisleri olan çocuklar, uzmanı tarafından skrotal veya inguinal yaklaşımla orşidopeksi ameliyatı ile tedavi edilmelidirler (Standart, kanıt düzeyi: B) (1).

Abdominal Testislerde Cerrahi Yaklaşım

Laparoskopi veya diğer yöntemlerle abdominal testis teşhisi konulduğunda, hastalara açık ya da laparoskopik, spermatik damar transseksiyonu ile birlikte ya da birlikte olmayan tek veya iki aşamalı orşidopeksi yapılabilir. **Normal kontralateral testisi olan çocuklarda çok kısa testis damarları ve vaz deferens varlığında, dismorfik veya çok hipoplastik testis varlığında veya puberte sonrası yaşta uzman hekim orşidektomi yapabilir (Klinik ilkesi). Cerrah, puberte öncesi non-palpabl testisleri olan çocuklarda, anestezi altında testislerin palpabl olup olmadığını tekrar dikkatlice muayene etmelidir. Şayet testisler palpabl değilse cerrahi eksplorasyon ve gereği halinde abdominal orşidopeksi yapılmalıdır (Standart, kanıt düzeyi: B) (1).**

Açık Transabdominal Orşidopeksi

Genişletilmiş inguinal insizyon kullanılarak vazın ve damarların geniş diseksiyonu, internal oblik kasın ve peritonun longitudinal açılmasıyla sağlanabilir. Pubik tüberkülün medialine yapılan yüksek insizyon ve preperitoneal yaklaşımla da işlem yapılabilir. Jones ve Bagley (20)'in tanımladıkları prosedürde, kaslar ayrılarak internal ringe ulaşılır, periton açılıp, testis

doğurtulur, vaz ve damarlar peritona tutunma yerlerinden ayrılır. Skrotumda bir tünel oluşturulur ve testis inguinal orşidopekside olduğu gibi emniyete alınır. Bu prosedürler kullanıldığında abdominal testislerde bildirilen başarı oranı %95 kadar yüksektir.

Laparoskopik orşidopeksi ve Fowler-Stephens Orşidopeksi

Abdominal testis varlığında diğer bir ameliyat seçeneği de 1994 yılından beri kullanılmakta olan zaman testini başarıyla geçen laparoskopik orşidopeksidir. Primer (21) ya da Fowler-Stephens orşidopeksinin (22) yapılabilirliği, vazın ve damarların uzunluğuna, loop şeklindeki duktal yapıların varlığına veya yokluğuna ve hastanın yaşına bağlıdır.

Palpe edilemeyen testislerin laparoskopik muayenesinde olası durumlar şunlardır:

1. İnguinal kanala giren spermatik damarlar (%40)
2. İntraabdominal testis varlığı (%40)
3. Peeping testis (%10)
4. Kör sonlanan spermatik damarların varlığı (Vanishing testis) (%10)

Mesane ve mide dekompresyonunu takiben, infraumblikal bölgeden 5mm'lik trokar içerisinden 30 derece lens yerleştirilir ve her iki internal halka görüntülenir. Yaralanma riskini azaltmak için çocuklarda umblikal trokar yerleştirirken açık Hasson veya Bailez tekniği tercih edilmelidir. Maksimum 8 ile 12 mmHg basınçta CO₂ ile pnömoperitoneum oluşturulur. Abdomendeki testise yapılacak olan işlemi belirlemeden önce, testisin pozisyonu ve boyutu belirlenmelidir. Tek aşamalı laparoskopik orşidopeksi için ilave olarak 2mm veya 3mm'lik trokarlar umblikus ve ipsilateral internal halkada üçgen oluşturacak şekilde sağ ve sol alt kadranslara veya bilateral olarak umblikus seviyesinde midklavikuler hatta yerleştirilir.

Prosedürdeki major adımlar şunlardır;

1. İnternal ringin distaline uzanan epididim, vaz ve gubernakuler artık gibi yapıların mobilizasyonu,
2. Distal vaz ve damarların lateralinden peritonun transseksiyonu,
3. Fowler-Stephens orşidopeksi işlemi yapılacaksa vaz ile spermatik damarlar arasında kollateral kan desteğini sürdürecektir şekilde damarların proksimal mobilizasyonunun yapılmasıdır (21, 22).

Samadi ve ark. (23), başlangıçta gubernakulumun mobilize edilmesini ve testisin daha ileri mobilizasyonu için tutma noktası olarak kullanılmasını ve bu manevralar sırasında minimal koter kullanılmasını önermişlerdir. Mobilize edilen testisin karşı inguinal kanala kadar uzatılması, testisin skrotuma yerleştirmek için yeterli uzunluğa ulaştığını göstermek için kullanılan bir yöntemdir. Mobilize edilen testisi ya medial umblikal bağ seviyesinden yeni bir hiatus yoluyla ya da mevcut internal inguinal halka yoluyla skrotuma indirmek gerekir. Bu manevra transskrotal klemp veya port kullanılarak tamamlanır. Ekstraabdominal testise tansiyon uygulandığında kordun etrafındaki periton eklentileri daha kolay serbestleştirilir ve böylece ilave uzunluk sağlanabilir. Bazı olgularda testis üst skrotuma kadar indirilebilir. Testisin yerleştirilmesi sırasında damarlarda yaralanma veya avülsiyonu önlemek için aşırı gerginlikten kaçınılmalıdır. Disseke edilen internal halkanın kapatılması, mobilize edilen testisin buradan geçip geçmediğine bakılmaksızın gerekli bir işlemdir. Laparoskopik orşidopeksi yapılan çocukların %9'unda kontralateral patent prosesus vaginalis olduğu belirlenmiş ve aynı seansta laparoskopik onarım yapılmıştır (2).

Internal halkadan 2 cm'den daha yukarıda olan testislerde spermatik damarların kesilmesi gerekli olabilir. Bu yöntem 1959 yılında Fowler ve Stephens (24) tarafından tanımlanmıştır ve

testiküler arterden yoksun kalan testisin kan desteğinin deferansiyel ve kremasterik arterlerce sağlandığı bir yöntemdir. Bu işlem günümüzde laparoskopik olarak klemlenerek uygulanmaktadır. İlk operasyonu takip eden 6 ayın sonunda ikinci aşamada laparoskopik veya açık testis mobilizasyonu yapılmalıdır. Önceleri cerrahların çoğunluğu testislerin 1.5 ile 3cm yukarısından spermatik damarları kesiyor olmalarına rağmen, **Koff ve Sethi (25)'nin önerdiği testise yakın ligasyon popülerite kazanmıştır. Çünkü bu işlemde testiküler arterden deferansiyel artere doğru kan desteği sağlanmaktadır.** Ayrıca peritoneal insizyonun pozisyonu daha uzun bir yapı sağlayarak daha sonra skrotuma testisin yerleştirilmesinde kolaylık sağlar. İnsanlarda yapılan çalışmalarda spermatik damar kesilmeden önce ve sonra alınan testis biyopsilerinde S/T sayısında özellikle küçük çocuklarda azalma olduğu gösterilmiştir. Spermatik damarların kesilmesinden mümkün olduğunca kaçınılmalıdır. Tek aşamalı Fowler-Stephens tekniğinde testisin survival oranı %50 ile %60 kadardır. İki aşamalı prosedürde ise başarı %90'a kadar çıkabilir (8). Nadir durumlarda özellikle retrovezikal yerleşen testislerde ve testisi skrotuma yerleştirmenin olası olmadığı çok kısa vaz varlığında orşidektomi de bir seçenektir. Laparoskopik orşidopeksi de komplikasyon nadirdir. Bunlar; mesane veya vasküler yaralanmalar, hiperkapni ve gecikmiş ince barsak obstrüksiyonudur (2).

Soliter abdominal testislerde diğer bir alternatif ise mikrovasküler ototransplantasyondur (17). Başarısı %90'lara kadar çıkabilen bu işlem ancak sınırlı sayıdaki merkezde mikrocerrahi deneyimi ve yeteneği iyi olan cerrahlar tarafından yapılmalıdır (8).

Prognoz

Subfertilite riski

Kriptorşidizm öyküsü olan hastaların subfertilite riski mevcut olmasına rağmen, tanı anındaki

yaşın, tedavi şeklinin, hastalığın şiddetinin sonuç üzerindeki etkisi hala tam olarak anlaşılamamıştır. Bu konuda yapılmış olan çalışmaların büyük hasta gruplarında yapılmamış olmaları, tanı ve tedavideki heterojenite, semen analizi ile ilgili metodolojik aksaklıklardan dolayı sonuçların güvenilirliği tartışmalıdır (2). Okuyama ve ark. (26), hormon tedavisi almayan inguinal yerleşimli testislerde yapılan 3 semen analizi sonucunda normal sperm dansitesi oranlarını bilateral orşidopeksi yapılan 61 hastada %0, unilateral orşidopeksi yapılan 149 hastada %72, unilateral orşidektomi yapılan 26 hastada %77 ve tedavi edilmeyen 38 hastada %42 olarak rapor etmişlerdir. Aksine daha yeni bir çalışmada Gracia ve ark. (27), çoğu kanaliküler olan %80'ine preoperatif hCG tedavisi verilmiş olan hastalarda yaptığı bir çalışmada, bilateral orşidopeksi öyküsü olanlarda normal semen örneği oranını %18, unilateral orşidopeksi öyküsü olanlarda ise %33 olarak bulmuşlardır. Başka bir çalışma, puberte sonrası (14-29 yaş) orşidopeksi yapılan 91 hastanın %84'ünde oligospermi veya azospermi varlığını rapor etmiştir (2).

Testis biyopsisindeki **ortalama S/T sayılarının** fertilitate potansiyelini belirlemede prediktif değeri tartışmalıdır. Diğer bir parametre ise Ad spermatogonia sayısıdır. Kriptorşidik testislerdeki Ad spermatogonia sayısı ile unilateral veya bilateral orşidopeksiden sonra erişkin yaştaki sperm sayısı arasında iyi bir korelasyon olduğu belirlenmiştir ve bu korelasyonun operasyondan önce verilen hormon tedavisinden bağımsız olduğu rapor edilmiştir (16). Hem **Ad spermatogonia sayısı** hem de germ hücre yokluğu, fertilitate prognozu ölçütü olarak ümit verici görünmesine rağmen, prediktif değerleri bugüne kadar ilave çalışmalarla teyit edilmemiştir (2). Başka bir fertilitate ölçütü ise **paternite oranlarıdır**. Daha önce kriptorşidizmi olan erkeklerde yapılan iki retrospektif kohort çalışmasında, Gilhooly ve ark. (28)'nin 145 ve Cendron ve ark. (29)'nin 40 hastalık serilerinde paternite

oranları çalışılmıştır. Unilateral kriptorşidizm öyküsü olan 123 erkeğin 100 (%81)'ünde ve bilateral kriptorşidizm öyküsü olan 54 erkeğin 19 (%35)'unda başarılı paternite varlığı bildirilmiştir. Paternite girişiminde başarı oranları; geçirilmiş bilateral orşidopeksi öyküsü olanlarda %53, unilateral orşidopeksi öyküsü olanlarda %90 ve kontrol grubunda ise %93 olarak rapor edilmiştir.

Erken orşidopeksi yapılanlarda düzelmiş testosteron, inhibin-B ve FSH düzeylerinin varlığı gösterilmiştir. Sınırlı kanıtlar, persiste eden retraktıl testisi olanlarda veya edinilmiş kriptorşidizmin daha hafif formlarında, spontan inişten bağımsız olarak erişkin dönemde spermatogenezin defektif olabileceğini göstermiştir. Özet olarak mevcut bulgular; bilateral kriptorşidizm öyküsü olan erkeklerde fertilitate potansiyelinin tehlike altında olduğuna dair güçlü deliller sunmaktadır. Ancak unilateral olgularda anormal hormon ve sperm parametreleri sıklığı, paternite verisi ile ölçülen infertilitenin relatif riskinden daha yüksek bulunmuştur (2).

Malignite Riski

Kriptorşidizm öyküsü olan erkeklerde testiküller germ hücreli tümör (TGCT) riskinin artmış olduğu yıllardan beri bilinmektedir. Hem seminom hem de nonseminomatöz germ hücreli tümörler (NSGCT) testisin karsinoma in-situ (CIS)'sundan gelişir. Aynı zamanda intratübüler germ hücre neoplazisi sınıflandırılmamış (ITG-CNU) olarak da isimlendirilir ve orijininin gelişimsel olduğuna inanılır. Persistent gonositlerin testiküler CIS'in prekürsörü olduğu hipotezi bir süreden beri vardır ve yeni gen ekspresyon çalışmaları bu iki hücre tipinin ortak bir kökenden geldiğini desteklemektedir. Histolojik veriler, kriptorşidik testislerde normal dönüşümünü başaramayan gonositlerin, persiste ederek CIS ve TGCT hücrelerine dönüştüğünü düşündürmektedir. Bununla birlikte, şu ana kadar direkt olarak gelişim bozukluğu gösteren germ hü-

relerinin malign transformasyona uğradığına dair hiçbir delil bulunamamıştır (2).

Son zamanlarda Wood ve Elder (30) yaptıkları ayrıntılı literatür analizleri sonucunda, daha önce kriptorşidizm öyküsü ve kontralateral inmiş testisi olanlarda artmış TGCT varlığını ortaya koymuşlardır. Kriptorşidizm öyküsü olan erkeklerin yaklaşık %10'unda TGCT varlığı belirlenmiştir. İnmemiş testiste malign **transformasyon riski genel olarak 2.5 ile 8 kat artmıştır ve puberte öncesi orşidopeksi yapılan çocuklarda bu riskin 2 ile 3 kat arttığı bulunmuştur**. Bu oranlar tarihsel tahminlerden çok daha düşüktür. İnsidans inmemiş testislerde daha önce rapor edilen %2 ile %3'lük CIS riski ile korele bulunmuştur. Nonsendromik kriptorşidizmde risk daha da düşüktür (%0 ile %0.4). TGCT, unilateral kriptorşidizm öyküsü olan erkeklerin kontralateral inmiş testislerinde de görülebilir. Ancak Wood ve Elder (30), genel popülasyonla karşılaştırıldığında relatif riskin ancak 1 ile 2 düzeyinde olduğunu bildirmişlerdir. Akre ve ark. (31)'nin yapmış oldukları bir meta-analizde, ipsilateral testiste relatif risk 6.3 (4.40 ile 9.31, %95 güven aralığı) iken, kontralateral testiste 1.7 (1.01 ile 2.98, %95 güven aralığı) olarak bulunmuştur. Diğer bir meta-analizde, Walsh ve ark. (32), 10 ile 11 yaşından sonra orşidopeksi geçiren erkeklerde testis kanserinin relatif riskinin, daha önce opere edilenlerle karşılaştırıldığında 5.8 (1.8 ile 19.3, %95 güven aralığı) olduğunu ve erken olanlardan 6 kat daha fazla olduğunu rapor etmişlerdir. **Yapılan çalışmalarda tedavi edilmemiş kriptorşidik testislerde en sık görülen testis tümörü histolojik tipinin seminom (%74) olduğu, skrotuma indirilmiş testislerde ise en sık görülen histolojik tipin nonseminomatöz testis tümörleri (%63) olduğu bildirilmiştir**. 12 yaşından sonra orşidopeksi operasyonu geçiren çocuklarda testis biyopsisi yapılması önerilmektedir. Orşidektomi ise ergenlikten 50 yaşına kadar olan kriptorşidik testislerde tercih edilmelidir (2).

Testiküler mikrolitiazis, testis parankiminde multipl kalsifikasyonların görülmesiyle karakterize bir patolojidir. ITGCNU ve germ hücre tümörü olan erkeklerde daha sık görülmesine rağmen, normal popülasyonda da %5 ile %10 oranında görülebilmektedir. Son yıllarda yapılan bir çalışmada, beyaz erkek çocuklarda mikrolitiazis prevalansı %4.2 olarak bulunmuş ve yaşla arttığı gösterilmiştir. Biyopsi yapılması, mikrolitiazisi olan ve tümör gelişimi için kriptorşidizm gibi başka bir risk faktörü bulunan

yetişkinlerde önerilmektedir. Ancak biyopsi negatif ise kendi kendine muayene dışında hiçbir spesifik takip önerilmemektedir.

Uzman hekim kriptorşidizm ve/veya monorşidizmi olan çocukların ebeveynlerine bu patolojinin yol açacağı potansiyel uzun dönem riskleri olan infertilite ve kanser gelişimi hakkında bilgi vermelidir (Klinik ilkesi) (1).

İnmemiş testisle ilgili olarak 2016 Mart ayında güncellenen EAU Guidelines of Paediatric Uroloji'deki öneriler aşağıda sıralanmıştır (8).

Kanıt Özeti	Kanıt Düzeyi (KD)
Spermatogenetik potansiyeldeki kayıptan kaçınmak için inmemiş testis yaşamın erken döneminde (6 ay< ile <12 ay) tedavi edilmelidir.	2a
Başarısız veya geciktirilmiş orşidopeksi daha sonraki yaşamda testiküler malignite riskini artırabilir.	2a
Tedavi ne kadar erken yapılırsa, yetersiz fertilite ve testis kanseri riski o kadar azalır.	2a
Unilateral inmemiş testiste fertilite oranı azalır ancak paternite oranı değişmez.	1b
Bilateral inmemiş testiste fertilite ve paternite oranları bozulur.	1b
İnmemiş testislerde tedavi seçeneği testisi skrotuma cerrahi olarak yerleştirmektir.	1b
Palpabl testisler genellikle inguinal yaklaşımla cerrahi olarak tedavi edilirler.	2b
Palpe edilemeyen testislerde en yaygın uygulama laparoskopidir.	2b
Hormon tedavisi ile ilgili konsensüs yoktur.	2b

Kanıt Özeti	KD	ÖD
Retraktıl testisi olan çocuklar medikal veya cerrahi tedaviye ihtiyaç duymazlar, fakat puberteye kadar yakın takipleri gerekir.	2a	A
12 aydan önce cerrahi orşidolizis ve orşidopeksi kesinlikle önerilmekte ve en geç 18 aya kadar mutlaka yapılmalıdır.	2b	B
Bilateral nonpalpabl testisleri olan erkek neonatalarda olası seksüel gelişim bozukluğu (DSD) değerlendirilmelidir.	1b	A
Non-palpabl testisleri ve DSD delili olmayan olgularda laparoskopi önerilmektedir, çünkü intraabdominal testisleri belirlemede spesifikite ve sensitivitesi çok yüksektir, ayrıca eş zamanlı tedavi olanağı sunar.	1a	A
Hormonal tedavi adjuvan veya neo-adjuvan olarak rutinde önerilmemektedir. Hastalar kişisel bazda değerlendirilmelidir.	2a	C
Bilateral inmemiş testis olgularında, endokrin tedavi fertiliteyi korumak için önerilmektedir.	4	C
Post-pubertal veya daha büyüklerde normal kontralateral testis varlığında, teorik olarak daha sonraki malignite riskinden dolayı testisin alınması hasta ve ebeveynleriyle tartışılmalıdır.	3	B

Kaynaklar

- Kolon TF, Herndon CD, Baker LA, Baskin LS, Baxter CG, Cheng EY, Diaz M, Lee PA, Seashore CJ, Tasian GE, Barthold JS. Evaluation and treatment of cryptorchidism: AUA guideline. *J Urol.* 2014;192:337-45.
- Palmer LS, Palmer JS. Management of Abnormalities of the External Genitalia in Boys. In: Wein AJ, Kavoussi LR, Partin AW, Peters CA (eds). *Campbell's Urology.* Eleventh ed. Philadelphia: WB Saunders; 2016. p. 3368-98.
- Barteczko KJ, Jacob MI. The testicular descent in human. Origin, development and fate of the gubernaculum Hunteri, processus vaginalis peritonei, and gonadal ligaments. *Adv Anat Embryol Cell Biol.* 2000;156:III-X, 1-98.
- Hutson JM, Hasthorpe S. Abnormalities of testicular descent. *Cell Tissue Res.* 2005; 322:155-8.
- Chan JJ, Farmer PJ, Southwell BR, Sourial M, Hutson JM. Calcitonin gene-related peptide is a survival factor, inhibiting apoptosis in neonatal rat gubernaculum in vitro. *J Pediatr Surg.* 2009;44:1497-501.
- Stec AA, Thomas JC, DeMarco RT, Pope JC 4th, Brock JW 3rd, Adams MC. Incidence of testicular ascent in boys with retractile testes. *J Urol.* 2007;178:1722-4.
- Sharpe RM, Skakkebaek NE. Testicular dysgenesis syndrome: mechanistic insights and potential new downstream effects. *Fertil Steril.* 2008;89:e33-8.
- Tekgul S, Dogan HS, Hoebeke P, Kocvara R, Nijman JM, Radmayr Chr, Stein R. Management of undescended testes. *Guidelines on Paediatric Urology.* 2016; pp. 12-18.
- Kollin C, Hesser U, Ritzén EM, Karpe B. Testicular growth from birth to two years of age, and the effect of orchidopexy at age nine months: a randomized, controlled study. *Acta Paediatr.* 2006;95:318-24.
- Kollin C, Karpe B, Hesser U, Granholm T, Ritzén EM. Surgical treatment of unilaterally undescended testes: testicular growth after randomization to orchidopexy at age 9 months or 3 years. *J Urol.* 2007;178:1589-93.
- Chua ME, Mendoza JS, Gaston MJ, Luna SL Jr, Morales ML Jr. Hormonal therapy using gonadotropin releasing hormone for improvement of fertility index among children with cryptorchidism: a meta-analysis and systematic review. *J Pediatr Surg.* 2014;49:1659-67.
- Dunkel L, Taskinen S, Hovatta O, Tilly JL, Wikström S. Germ cell apoptosis after treatment of cryptorchidism with human chorionic gonadotropin is associated with impaired reproductive function in the adult. *J Clin Invest.* 1997;100:2341-6.
- Cortes D, Thorup J, Visfeldt J. Hormonal treatment may harm the germ cells in 1 to 3-year-old boys with cryptorchidism. *J Urol.* 2000;163:1290-2.
- Schwentner C, Oswald J, Kreczy A, Lunacek A, Bartsch G, Deibl M, Radmayr C. Neoadjuvant gonadotropin-releasing hormone therapy before surgery may improve the fertility index in undescended testes: a prospective randomized trial. *J Urol.* 2005;173:974-7.
- Bianchi CM. Early orchidopexy in the 30-year experience of the 1st divisione chirurgica di cremona. *Boll Soc Med Chir Cremona.* 1963;17:281-92.
- Hadziselimovic F, Hocht B, Herzog B, Buser MW. Infertility in cryptorchidism is linked to the stage of germ cell development at orchidopexy. *Horm Res.* 2007;68:46-52.
- Docimo SG. The results of surgical therapy for cryptorchidism: a literature review and analysis. *J Urol.* 1995;154:1148-52.
- Redman JF. Inguinal reoperation for undescended testis and hernia: approach to the spermatic cord through the cremaster fascia. *J Urol.* 2000;164:1705-7.
- Dayanç M, Kibar Y, Tahmaz L, Yildirim I, Peker AF. Scrotal incision orchidopexy for undescended testis. *Urology.* 2004;64:1216-8.
- Jones PF, Bagley FH. An abdominal extraperitoneal approach for the difficult orchidopexy. *Br J Surg.* 1979;66:14-8.
- Jordan GH, Winslow BH. Laparoscopic single stage and staged orchidopexy. *J Urol.* 1994; 152:1249-52.
- Caldamone AA, Amaral JF. Laparoscopic stage 2 Fowler-Stephens orchidopexy. *J Urol.* 1994;152:1253-6.
- Samadi AA, Palmer LS, Franco I. Laparoscopic orchidopexy: report of 203 cases with review of diagnosis, operative technique, and lessons learned. *J Endourol.* 2003;17:365-8.
- Fowler R, Stephens FD. The role of testicular vascular anatomy in the salvage of high undescended testes. *Aust N Z J Surg.* 1959;29:92-106.
- Koff SA, Sethi PS. Treatment of high undescended testes by low spermatic vessel ligation: an alternative to the Fowler-Stephens technique. *J Urol.* 1996;156:799-803.
- Okuyama A, Nonomura N, Nakamura M, Namiki M, Fujioka H, Kiyohara H, Matsumoto K, Sonoda T. Surgical management of undescended testis: retrospective study of potential fertility in 274 cases. *J Urol.* 1989;142:749-51.
- Gracia J, Sánchez Zalabardo J, Sánchez García J, García C, Ferrández A. Clinical, physical, sperm and hormonal data in 251 adults operated on for cryptorchidism in childhood. *BJU Int.* 2000;85:1100-3.
- Gilhooly PE, Meyers F, Lattimer JK. Fertility prospects for children with cryptorchidism. *Am J Dis Child.* 1984;138:940-3.
- Cendron M, Keating MA, Huff DS, Koop CE, Snyder HM 3rd, Duckett JW. Cryptorchidism, orchidopexy and infertility: a critical long-term retrospective analysis. *J Urol.* 1989;142:559-62.
- Wood HM, Elder JS. Cryptorchidism and testicular cancer: separating fact from fiction. *J Urol.* 2009;181:452-61.
- Akre O, Pettersson A, Richiardi L. Risk of contralateral testicular cancer among men with unilaterally undescended testis: a meta analysis. *Int J Cancer.* 2009;124:687-9.
- Walsh TJ, Dall'Era MA, Croughan MS, Carroll PR, Turek PJ. Prepubertal orchidopexy for cryptorchidism may be associated with lower risk of testicular cancer. *J Urol.* 2007;178:1440-6.

Inguinal Herni ve Hidrosel

14

Yılmaz Aksoy

Inguinal kanal ve prosesus vaginalis her iki cinsiyette gebeliğin ilk trimesterinde gelişir. Prosesus vaginalisin daha sonraki gelişimi, testislerin transinguinal geçişine müsaade etmesinden dolayı erkeklerde daha barizdir. Erkeklerde inguinal kanalın içi distal kısmına kadar obliteredir, ancak inguinal kanaldan sonraki kısım açıktır ve skrotumda tunika vaginalisi oluşturur (1). Unilateral inguinal hernisi olan 1965 çocuğun kontralateral inguinal eksplorasyonunda 2 aylıktan daha küçük çocukların %63'ünde, 1-2 yaşındaki çocukların ise %40'ında prosesus vaginalisin açık olduğu gösterilmiştir (2). Herni yokluğunda prosesus vaginalisin kapanması için gerekli olan süre bilinmemektedir. Prosesus vaginalisin bir kısmının ya da tümünün açık olması her zaman semptomatik herni veya hidroselle sonuçlanmaz. Prosesus geniş bir şekilde açıksa, batındaki organların pasajına izin vererek klinik olarak indirekt inguinal herniye neden olabilir ve abdominal organlar kızlarda labiumlara, erkeklerde ise skrotuma kadar uzanabilir. Şayet patent prosesus vaginalis (PPV) sadece sıvı geçişine müsaade ederse ve sıvı

tunika vaginalis içerisinde yerleşik olan testisin etrafında birikirse buna **kominikan hidrosel** adı verilir. Diğer bir hidrosel formu olan **spermatik kord hidroseli**nde ise prosesus distalde ve bazı olgularda ilave olarak proksimalde obliteredir ve sadece kord üzerinde bir bölgede sıvı mevcuttur. Peritonla ilişkili olmayan **basit skrotal hidrosel** ve **abdominoskrotal hidrosel** ise diğer hidrosel çeşitleridir. Kominikan kese parsiyel olarak kapandığında proksimalde herni, distalde ise nonkominikan hidrosel oluşabilir. Prosesus vaginalisin hafif açıklığında ise ne herni ne de kominikan hidrosel oluşabilir (1).

Epidemiyoloji ve Patogenez

Inguinal Herni ve Kominikan Hidrosel

Inguinal herni çocukların %1 ile %5 kadarında görülür. İnsidansı erkek çocuklarda özellikle prematüre infantlarda (32. haftadan önce doğan infantların %13'ünde ve 1 kg'dan daha küçük doğan prematürelerin yaklaşık %30'unda) 5-10 kat daha fazladır. Sağ tarafta

3:1 oranında daha fazla görülür ve bunda sağ testisin daha geç inmesinin katkısı vardır. **Dişi cinsiyet, prematürite, 1 yaşın altındaki bebekler ve kriptorşidizm öyküsü bilateralite** için risk faktörleridir. Klinik herni veya hidrosel çocukluk çağının herhangi bir döneminde oluşabilir. Pediatrik hernilerin 1/3'ü yaşamın ilk 6 ayı içerisinde mevcut olmasına rağmen, geniş serilerde ortalama görülme yaşı 3 ile 4 yaş civarındadır (1, 3). **Doğumdan sonra ve puberteden önce oluşan yeni hidrosellerin** büyük çoğunluğunda PPV birliktedir (1). Doğumdan sonra görülen ve persiste eden hidroselin herniyle birlikte olma olasılığı yüksektir, halbuki infantlarda görülmeyen veya puberteden sonra görülen hidroseller sıklıkla nonkominikandır. Sıvı birikimi tunika vaginalis içerisindeki anormal sıvı dinamiklerine veya sıvı absorpsiyonunda gecikmeye bağlıdır. Skrotum içerisinde inflamatuvar olaylar veya tümör, ağrısız hidroselin nadir sebeplerindendir (1). Geniş bir çocuk herni serisinde, hernilerin %19'unun hidroselle birlikte olduğu ve bu hidrosellerin %70'inin sadece skrotal, %26'sının sadece kord hidroseli ve %4'ünün de her iki formu içerdiği bildirilmiştir. Hidrosellerin çoğunluğu asemptomatiktir, ancak nadiren kesenin veya hidroselin bir kısmı akut torsiye olabilir. Yapılan hidroselektomi serilerinde olguların sadece %0 ile %22'sinde prosesus vaginalisin tam olarak kapanmış olduğu rapor edilmiştir (1).

Nonkominikan Hidroseller

Basit hidrosel hem infantlarda hem de daha büyük çocuklarda oluşan ve herniyle birlikte olmayan bir patolojidir. Basit skrotal hidrosel erkek yeni doğanların %5 kadarında oluşur ve bunun prosesus vaginalisin kapanmasındaki gecikmeyle ilişkili olduğuna inanılır. Tipik olarak bilateraldir ve sıklıkla prenatal peryotta prosesus vaginalisin kapanması ve tunika vaginalisin oluşan sıvıyı reabsorbe etmesiyle spontan olarak iyileşir (4). Benzer şekilde puberteden sonra

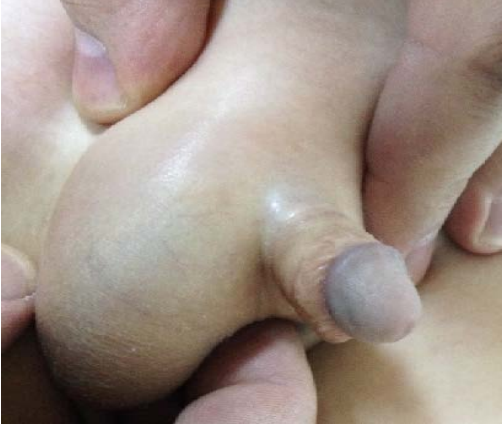oluşan hidrosellerin çoğu da nonkominikandır, ancak herni ile birlikteliğinin gerçek oranı ve bu popülasyondaki hidrosel insidansının ne kadar olduğu bilinmemektedir (1).

Genetik

Çocukluk döneminde inguinal herni riski aile öyküsü olanlarda yüksek bulunmuştur. Diğer aile üyeleri için risk %28 olup, birinci derece akrabalarda relatif risk 6.9, etkilenen kız çocuklarının özellikle kız kardeşlerinde risk 17.8 olarak bildirilmiştir (5, 6). Yapılan çalışmalarda azalmış penetrans ile dominant kalıttan şüphelenilmiş ve geçişte cinsiyetin etkisi gösterilmiştir. Konjenital indirekt inguinal herni geçişinde rol oynayan genler bilinmemekle birlikte, kriptorşidizmle famiyal risklerin örtüştüğü ortaya konulmuştur. Bu iki hastalık düşük doğum ağırlığı olanlarda, mesane ekstrofisinde, epididimal anomalilerde, konnektif doku hastalıklarında, kistik fibroziste ve posterior üretral valv hastalarında birlikte görülürler. Inguinal herni ayrıca 200'den fazla sendromun da bileşenidir (1).

Klinik ve Tanı

Pediatrik inguinal herninin en yaygın müracaat şekli, inguinal veya inguinokrotal bölgede ağrısız şişmedir. Çocuk ağladığında, ıkındığında veya kusma, konstipasyon ya da solunum zorluğu gibi durumlarda şişlik artar. Kominikan hidroseller gün içerisinde farklılıklar gösterebilir. Sabahları belirgin değilken, aktivite sonrası ve günün ilerleyen saatlerinde şişlik artar. Inguino-skrotal bölgede **intermittan şişlik olması redükte edilebilir inguinal herni ve kominikan hidroseli skrotal veya spermatik kord hidroselinden ayırmada yardımcı olabilir**. Nadiren akut skrotal şişme ağrıyla birlikte olabilir. Bu durumda akut skrotuma neden olabilen testis torsiyonu, epididimo-orşit vb. patolojilerin ekarte edilmesi gerekir. Inguinal herni olgularında bulantı, kusma ve ateş görülmesi akla



Resim 1. Çocukta hidrosel görünümü (Skrotum üzerinde hafif mavimtrak görünüm)

inkarserasyonu (sıkışma) getirmelidir. İnkarserasyon riski infantlarda oldukça yüksek iken, 5 yaşından sonra nadirdir. Fizik muayenede intraabdominal basıncı artırarak herni varlığını göstermek için birçok yaklaşım tanımlanmıştır. Bunlar ağlayan infantlarda ekstremitelerin immobilizasyonu, öksürtme, balon şişirtme ve daha büyük çocuklarda güldürmedir. İnguinal bölgede asimetrik bir büyüme varlığında pubis üzerinde spermatik kordun palpasyonunda herni sakı ile kordun birbirleri üzerinde kaymasına bağlı olarak hissedilen "ipek eldiven" işareti de tanıda yardımcıdır. Hidroseller sıklıkla mavimtrak görülür, transilluminasyon verebilir, parsiyel olarak ya da tama yakın dekompresye olabilirler ve dekompresye olması kominikan hidrosel varlığını düşündürmelidir (Resim 1) (1).

Ancak sıvıyla dolu barsakların ve teratom gibi prepubertal tümörlerin de transilluminasyon verebileceği akılda tutulmalıdır (7). Şişme inguinal kanala ve daha yukarısına kadar uzanıyorsa herni olasılığı fazladır. Barsak lopları varsa bunlar batına redükte edilebilir ve krepitasyon alınabilir. Tanı hidrosel ise batına redükte edilemez, eşlik eden semptom yoktur, şişlik translüsendir, yumuşak ve genellikle hassas değildir (7). Abdominoskrotal hidroseller ise bimanuel

skrotal abdominal muayenede balon hissi verirler ve dekompresye edilemezler. Mutlaka ipsilateral testis palpe edilmeli ve hangi pozisyonda olduğu dökümante edilmelidir. Muayene sırasında inguinal bölgede şişlik yoksa mutlaka ebeveynlerinden önceye ait gözlemleri sorulmalıdır. **Aile üyeleri tarafından şişliğin fotoğrafla belgelenmesi güvenilir tanısal bir yöntemdir** (1).

Şayet intraskrotal kitlenin natürü hakkında şüphe varsa, inguinioskrotal ultrasonografi (US) ayırıcı tanıda kullanılmalıdır. US, basit bir sıvı birikiminden barsak loplarını ayırt etmede, testisi vizüalize etmede, prosesus vaginalisin açıklığını ya da herni sakını göstermede %100'e yakın sensitiviteye sahiptir. Doppler US ise birlikte bulunabilen, varikosel ve testis torsiyonunu ortaya koymada kullanılabilir (7). Toki ve ark. (8) US'de internal ringin görünümüne göre yaptıkları klasifikasyonda, kontralateral eksplorasyon için prosesus vaginalis açıklığının en az 20 mm olması gerektiğini bildirmişlerdir. Rutin kullanılmamasına rağmen US ile herniden şüphelenilen olgularda intraabdominal basınç artırılarak inguinal kanalda sıvı veya intraabdominal içeriğin olup olmadığı, kominikan hidrosel varlığı araştırılabilir.

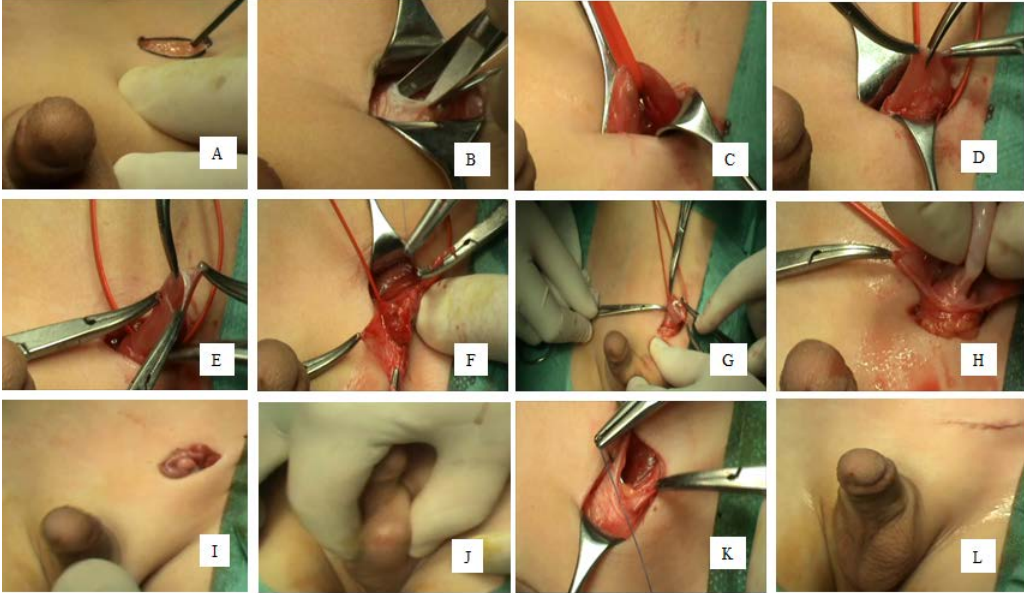
Cerrahi Onarım

Inguinal herni veya kominikan hidrosel tanısı konulduğunda elektif şartlarda cerrahi yapılması önerilmektedir. Şayet aynı tarafta kriptorşidizm de birlikte ise spontan testis inişi beklenmeksizin onarım yapılmalıdır. İnfantların **çoğunda hidroselin cerrahi tedavisi yüksek spontan rezolüsyon oranları nedeniyle ilk 12-24 ay ertelenmelidir** (Öneri düzeyi: 2B). Herni progresyonu nadir olduğundan ve inkarserasyonla sonuçlanmadığından bu hastalar düşük riskle takip edilebilirler. **Eşlik eden inguinal herni veya ilave testis patolojisi şüphesi varlığında ise erken cerrahi yapılması önerilmektedir** (Öneri düzeyi: 2B) (7).

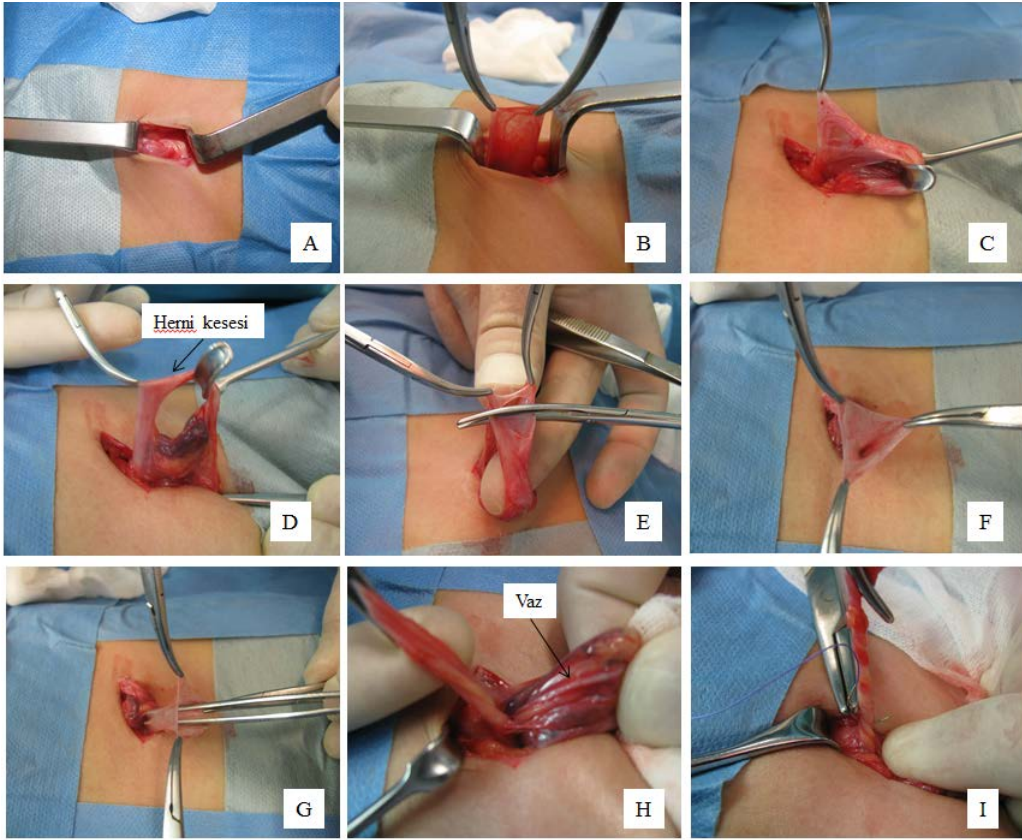
Standart Inguinal Herni ve Hidrozel Onarımı

Herni ve hidrozel onarımı için geleneksel inguinal yaklaşım, yüksek başarı, düşük morbidite oranları, sınırlı ağrı oluşturmaması ve iyi kozmetik sonuçlarından dolayı hala sık tercih edilen bir yöntemdir. Inguinal deri kıvrımının hemen altından ya da Langer çizgisinden ve pubik tüberkülün superolateralinden küçük bir insizyon yapılarak operasyona başlanır. Cilt altı ve Scarpa fasyası geçildikten sonra eksternal oblik fasyaya ulaşılır. Bu fasya eksternal inguinal halka üzerinden ilioinguinal sinire zarar vermeden dikkatlice insize edilir. Spermatik kord belirlenir ve herni kesesi anteromedialde görülerek serbestlenir. Eksternal spermatik fasyaya yapılan longitudinal insizyon, kesenin komşu sperma-

tik kord yapılarından diseksiyonunu kolaylaştırır. Herni rekürrensinden kaçınmak için kesenin internal inguinal ring düzeyinde yüksek ligasyonu gerekir. Şayet kese çok geniş veya kalın ise içerisinde barsak, omentum gibi bir yapının olup olmadığının anlaşılması için açılmalıdır. Böyle bir durumun varlığında batın organları batına redükte edilmeli ve daha sonra kese bağlanmalıdır. Herni kesesinin önemli derecede geniş olması durumunda, internal ringin absorbl sütürlerle daraltılması önerilmektedir (9). Loküle hidrozel varlığında, üzerini örten kremaster kası ve fasya damarsız bir plandan mobilize edildikten sonra hidrozel kesesine ulaşıp, tam dekompresyon için longitudinal olarak insize edilmelidir. Testis inguinal kanala doğru gubernakuler ataçman kesilmeden doğurtularak testiste veya epididimde apendiks



Resim 2. Standart inguinal hidrozelektomi ameliyatının aşamaları. **A:** Langer çizgileri dikkate alınarak yapılan inguinal insizyon, **B:** Eksternal oblik fasyanın açılması, **C:** Funikulus spermaticusun askıya alınması, **D:** Fitik kesesinin bulunması ve korddan mobilizasyonu, **E:** Fitik kesesinin açılması ve kominikan hidrozelin gösterilmesi, **F:** Fitik kesesinin yüksek ligasyonu, **G:** Testisin inguinal kesi bölgesine doğurtulması, **H:** Testis ve epididimin ek patoloji yönüyle değerlendirilmesi ve hidrozel sıvısının boşaltılması, **I:** Skrotumdan çekilerek testisin yerine yerleştirilmesi, **J:** Testisin skrotumdan kontrol edilmesi, **K:** Eksternal oblik fasyanın kapatılması, **L:** Hidrozel onarımının tamamlanmış görünümü.



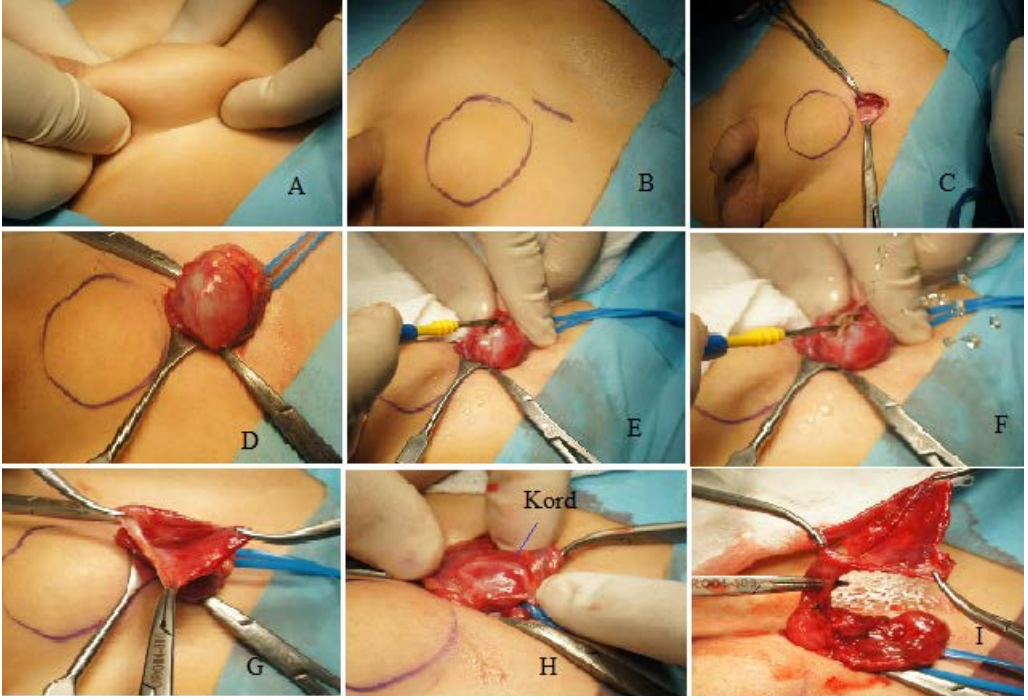
Resim 3. Standart inguinal herni onarımı. **A:** Klasik inguinal insizyonla tabakaların açılıp, funikulus spermaticus'a ulaşılması, **B:** Herni kesesinin bulunması, **C:** Funikulus spermaticusun askıya alınması, kesenin gözlenmesi, **D:** Herni kesesinin kord ve elemanlarından dikkatlice prepare edilmesi, **E:** Kesenin transvers olarak kesilmesi, **F:** Fıtık kesesinin gözlenmesi, **G:** Kese içerisinde barsak varlığının kontrol edilmesi, **H:** Kord ve elemanlarına zarar vermeden kesenin proksimal diseksiyonu, **I:** Fıtık kesesinin yüksek ligasyonu.

yapıları araştırılmalı ve ek patoloji varsa eksize edilmelidir. Testis boyutu, görünümü ve epididim anomalisi olup olmadığı gözlenmelidir. Daha sonra skrotum cildinden tutup çekerek testis normal skrotal pozisyonuna yerleştirilmelidir (Resim 2).

Inguinal herni cerrahisi inguinal hidrosetel cerrahisine prensip olarak aynen benzemektedir (Resim 3).

Bu cerrahide boşaltılması gereken hidrosetel mayisi yoktur ve testis patolojisi yönüyle testisin inguinaline doğurtulup muayenesi çoğunlukla gerekli değildir. Inguinal herni cerrahisinde kese içerisinde barsak veya başka karın içi organların varlığında bu organların canlılığının değerlendirilmesi çok önemlidir.

Pediyatrik yaş grubundaki hidrosetellerde PPV bağlanırken, distal güdük açık bırakılır,



Resim 4. Kord hidrozelektomi ameliyatının aşamaları. **A:** Kord hidrozelinin ameliyat öncesi palpe edilmesi, **B:** Kord hidrozelinin ve Langer çizgileri dikkate alınarak yapılacak inguinal insizyonun markırla işaretlenmesi, **C:** Eksternal oblik fasyanın açılması, **D:** Korddaki hidrozel kesesinin bulunması ve insizyondan doğurtulması, **E:** Hidrozel kesesinin korddan uzak ve damarsız bir bölgeden koterle açılması, **F:** Hidrozel kesesinden mayinin boşaltılması, **G:** Kord hidrozel kesesinin açık hali (Distal ve proksimal açık mı kontrol edilmeli), **H:** Keseyle kordun komşuluğunun net olarak belirlenmesi, **I:** Kalınlaşmış kord hidroseli kesesinin korda zarar vermeden total eksizyonu.

halbuki kord hidroselinde kistik yapı eksize edilir ya da çatısızlaştırılır (Öneri düzeyi:4C) (7). Kord hidroseli ameliyatı yine inguinal insizyonla yapılır ve cerrahi prensipler kominikan hidrozele benzer (Resim 4).

Puberteye girmiş çocuklarda klinik olarak kominikan hidrozel düşünülürse, **inguinal yaklaşım tercih edilmelidir.** Nonkominikan hidrosellerde ise bu yaş grubunda erişkinlerde olduğu gibi transskrotal hidrozel onarımı tercih edilmelidir. Hidrozel tedavisinde sklerozan madde kullanımı PPV nedeniyle kimyasal peritonite yol açacağından dolayı önerilmemektedir (7). Ağrı kontrolü için ilioinguinal veya kau-

dal sinir bloğu yapılması, postoperatif dönemin rahat geçirilmesini sağlar.

Inguinal herni cerrahisinde operasyon şeklini barsağın canlılığı belirler. İnkarere olan barsak canlı ise barsak batına redükte edilir ve kese yüksek ligasyonla kapatılır. Barsak nekroza gitmişse ya kese içerisinden ya da ilave abdominal insizyondan bu segmentin rezeke edilmesi ve uc uca anastomozu gerekir. İnfanlarda inkarsere herni onarımı teknik olarak zordur. Herni kesesi tipik olarak ödemli ve frajil olduğundan, komplikasyon oranları yüksektir. Testis damarları ve vaz, ödemli dokunun zor diseksiyonundan dolayı zarar görebilir (10).

İnguinal yaklaşımla pediatrik herni onarımından sonra erken postoperatif komplikasyonlar oldukça nadirdir. Bildirilen rekürrens riski %0.7 ile %1 olup, kesenin başarısız yüksek ligasyonuna, herni boyutuna, kanal tabanının veya kesenin yaralanmasına veya yara iyileşmesini etkileyen komorbid durumlara bağlı olabilir. Yara enfeksiyonu ve kanama nadirdir. Hidroselin sürmesi nadir bir durum olup, %0.1 oranında bildirilmekte ve yaklaşık 1 yıl gibi bir sürede spontan rezolüsyona uğramaktadır. Şayet spontan rezolüsyon oluşmazsa, sekonder skrotal hidrosel onarımı endikasyonu vardır. Rekürren herniden şüphelenilirse reoperatif herni onarımı gerekir. Genital trakt ile ilişkili komplikasyonlar, sekonder kriptorşidizm, testis atrofisi ve vaz yaralanmasıdır. Hastalar, postoperatif dönemde yıllık muayene edilmeli, testis pozisyonundaki değişiklikler ve atrofi bakımından dikkatle izlenmelidirler. Deneyimli ellerde hidrosel veya inguinal herni onarımında testis atrofisi riski %0.3 olarak rapor edilmiştir (Kanıt düzeyi:3B) (7, 11). Vaz yaralanma riski genç infanlarda ve inkarsere hernilerde daha yüksektir. Pediatrik herni onarımı, infertilite nedeniyle müracaat eden erişkin popülasyonda vazal obstrüksiyonun en yaygın sebebidir ve %0.8 ile %2 oranında bildirilmiştir (12).

İnguinal Herni ve Hidrosel Onarımında Skrotal Yaklaşım

Son yıllarda skrotal yaklaşımın orşiopekside uygun hastalarda kullanılmaya başlanması ile benzer yaklaşım inguinal herni ve kominikan hidrosellerde de uygulamaya girmiştir. Standart inguinal cerrahi ile karşılaştırıldığında benzer başarı ve morbidite oranlarına sahip olduğu gösterilmiştir (13). Geniş bir seride skrotal yolla eksternal inguinal ring seviyesinden prosesus vaginalis bağlandığında sadece bir olguda (%0.5) rekürrense rastlanmıştır (14). Ancak inguinal herni onarımında skrotal yaklaşımın önerilebilmesi için uzun dönem verilerine ihtiyaç vardır.

Sekonder nonkominikan hidrosellerin tedavisinde skrotal yaklaşım (Lord veya Jaboulay tekniği) kullanılabilir (7).

Laparoskopik İnguinal Herni Onarımı

Minimal invazif cerrahi tekniklerin gelişmesine paralel olarak çocuklarda laparoskopik herni onarımı standart açık işleme bir alternatif haline gelmiştir. İki major teknik tanımlanmıştır:

1. Defektin intraperitoneal yolla kapatılması (15)
2. Ekstraperitoneal yolla herni sakının kapatılması (16)

Olgu sayısı arttıkça operasyon süresi açık operasyona yaklaşmasına rağmen, laparoskopik onarımda rekürrens oranları açık cerrahiden daha yüksek (%4) bulunmuştur. Deneyim arttıkça bu oranın da azalacağı düşünülmektedir. Kominikan hidroselin laparoskopik onarımından sonra persistans ve uzun dönemde vazal obstrüksiyon riski bilinmemektedir. Testis atrofisi riski ise düşüktür. Laparoskopik girişim tekrarlayan olgularda ve inkarsere herni onarımlarında tavsiye edilmektedir (17). Laparoskopik yaklaşım cerraha kontralateral inguinal bölgeyi kolayca değerlendirme şansı vermesinin yanı sıra, herni varlığında onarma şansı da verir. Laparoskopik tekniğin diğer avantajları iyi kozmetik sonuçları, rekürren herni onarımındaki üstünlüğü ve testis damarları ve vaza zarar verme ihtimalinin çok düşük olmasıdır (10).

Kontralateral İnternal İnguinal Ringin Değerlendirilmesi

Pediatrik üroloji ile uğraşan cerrahlar için inguinal herni onarımında, kontralateral inguinal eksplorasyonun gerekli olup olmadığı konusu hala tartışmalıdır. Yapılan geniş serilerde Sparkman (18) 918 çocukta kontralateral eksplorasyon yaptığında PPV oranını %57, Rowe ve

ark. (19) ise 2764 hastada bu oranı %48 olarak bulmuşlardır. Hasta yaşı büyüdükçe PPV oranları azalmakta ve 2 yaşın altındaki çocukların yaklaşık yarısında PPV olduğu bildirilmektedir (20). Laparoskopik pediatrik herni serisinde kontralateral PPV oranı %40 (21), erişkin otopsi serilerinde ise %20 olarak bulunmuştur (22). Unilateral kominikan hidrosel onarımından sonra kontralateral hidrosel gelişme riski bilinmemekle birlikte muhtemelen düşüktür. **Sonuç olarak, unilateral pediatrik inguinal herni olgularında karşı taraf PPV onarımı veya elektif eksplorasyon artık önerilmemektedir (1).** Laparoskopik herniorafi sırasında saptanan PPV onarımı daha kolay ve minimal invazif olduğu için laparoskopik yapan cerrahlar bu girişimi önermektedirler.

Abdominoskrotal Hidrosel

Abdominoskrotal hidrosel, nonkominikan hidroselin nadir bir formu olup, pediatrik hidrosellerin %1. 25 kadarını oluşturur (23). Tipik neonatal hidroselden farklı olarak oldukça büyük ve gergindir. Bimanuel muayenede genellikle balonvari abdominoskrotal kitle palpe edilir. US hidroselin proksimal uzanım derecesini ve testisi değerlendirmede kullanışlı bir tetkiktir. Abdominoskrotal hidrosel genellikle neonatal peryotta veya infant döneminde mevcuttur. Başlangıçta skrotumda lokalize olan hidrosel zaman içerisinde progressif olarak genişler. Olguların %30'u bilateraldir (24). İpsilateral veya kontralateral kriptorşidizm, kontralateral herni, hidrosel veya vanishing testisle birlikte bulunabilir. Progressif olarak proksimale doğru hidroselin büyümesi, olayın prosesus vaginalisin kapanmasından sonra oluştuğunu gösterir. Hidrosel sıvısı retroperitoneal veya properitoneal alana doğru uzar. Bayne ve ark. (24) abdominoskrotal hidrosel sıvısının eksuda vasfında olduğunu ve artan boyut ve basıncın lenfatik obstrüksiyona neden olarak, zamanla kliniğin

daha da kötüleşebileceğini iddia etmişlerdir. Bazı olgularda üst abdomene doğru massif genişlemeye bağlı olarak hidroüreteronefroz ve alt ekstremité ödemi tanımlanmıştır (25). Bu nadir patolojide cerrahi yaklaşım tartışmalıdır. Hastaların küçük, hidroselin çok büyük olması nedeniyle onarım sırasında kord ve testise zarar verme riski yüksektir. Geleneksel yaklaşım hidrosel kesesinin abdominal ataçmanlardan proksimal diseksiyonu ve distal komplet veya parsiyel mobilizasyon ile orşiopeksili ya da orşiopeksisiz müdahale için inguinal yaklaşım yapılmaktadır. Alternatif olarak nadiren daha üst seviyeden veya bilateral olgularda orta hat insizyonundan bu işlem yapılabilir. Bazen de inguinal eksizyonu takiben laparoskopik dekompresyon yapılabilir (26). Abdominoskrotal hidroseli olan olguların yaklaşık %78'inde basınç artışına bağlı testislerde dismorfik değişiklikler olduğu bildirilmiştir (1).

Kaynaklar

1. Palmer LS, Palmer JS. Management of Abnormalities of the External Genitalia in Boys. In: Wein AJ, Kavoussi LR, Partin AW, Peters CA (eds). Campbell's Urology. Eleventh ed. Philadelphia: WB Saunders; 2016. p. 3368-98.
2. Rowe MI, Copelson LW, Clatworthy HW. The patent processus vaginalis and the inguinal hernia. J Pediatr Surg. 1969;4:102-7.
3. Kapur P, Caty MG, Glick PL. Pediatric hernias and hydroceles. Pediatr Clin North Am. 1998;45:773-89.
4. Osifo OD, Osaigbovo EO. J Pediatr Urol. Congenital hydrocele: prevalence and outcome among male children who underwent neonatal circumcision in Benin City, Nigeria. 2008;4:178-82.
5. Gong Y, Shao C, Sun Q, Chen B, Jiang Y, Guo C, Wei J, Guo Y. Genetic study of indirect inguinal hernia. J Med Genet. 1994;31:187-92.
6. Jones ME, Swerdlow AJ, Griffith M, Goldacre MJ. Risk of congenital inguinal hernia in siblings: a record linkage study. Paediatr Perinat Epidemiol. 1998;12:288-96.
7. Tekgul S, Dogan HS, Hoebeke P, Kocvara R, Nijman JM, Radmayr Chr, Stein R. Hydrocele. Guidelines on Paediatric Urology. 2016; pp. 18-19.
8. Toki A, Watanabe Y, Sasaki K, Tani M, Ogura K, Wang ZQ, Wei S. Ultrasonographic diagnosis for potential

- contralateral inguinal hernia in children. *J Pediatr Surg.* 2003;38:224-6.
9. Brandt ML. Pediatric hernias. *Surg Clin North Am.* 2008;88:27-43.
 10. Lau ST, Lee YH, Caty MG. Current management of hernias and hydroceles. *Semin Pediatr Surg.* 2007;16:50-7.
 11. Ein SH, Njere I, Ein A. Six thousand three hundred sixty-one pediatric inguinal hernias: a 35-year review. *J Pediatr Surg.* 2006;41(5):980-6.
 12. Sheynkin YR, Hendin BN, Schlegel PN, Goldstein M. Microsurgical repair of iatrogenic injury to the vas deferens. *J Urol.* 1998;159:139-41.
 13. Lais A, Ferro F. Trans-scrotal approach for surgical correction of cryptorchidism and congenital anomalies of the processus vaginalis. *Eur Urol.* 1996;29:235-8.
 14. Wilson JM, Aaronson DS, Schrader R, Baskin LS. Hydrocele in the pediatric patient: inguinal or scrotal approach? *J Urol.* 2008;180:1724-7.
 15. Schier F. Laparoscopic inguinal hernia repair—a prospective personal series of 542 children. *J Pediatr Surg.* 2006;41:1081-4.
 16. Takehara H, Yakabe S, Kameoka K. Laparoscopic percutaneous extraperitoneal closure for inguinal hernia in children: clinical outcome of 972 repairs done in 3 pediatric surgical institutions. *J Pediatr Surg.* 2006;41:1999-2003.
 17. Saranga Bharathi R, Arora M, Baskaran V. Minimal access surgery of pediatric inguinal hernias: a review. *Surg Endosc.* 2008;22:1751-62.
 18. Sparkman RS. Bilateral exploration in inguinal hernia in juvenile patients. Review and appraisal. *Surgery.* 1962;51:393-406.
 19. Rowe MI, Copelson LW, Clatworthy HW. The patent processus vaginalis and the inguinal hernia. *J Pediatr Surg.* 1969;4:102-7.
 20. Miltenburg DM1, Nuchtern JG, Jaksic T, Kozinetz C, Brandt ML. Laparoscopic evaluation of the pediatric inguinal hernia—a meta-analysis. *J Pediatr Surg.* 1998;33:874-9.
 21. Ajmani ML, Ajmani K. The anatomical basis for the inguinal hernia. *Anat Anz.* 1983;153:245-8.
 22. Avolio L1, Chiari G, Caputo MA, Bragheri R. Abdominoscrotal hydrocele in childhood: is it really a rare entity? *Urology.* 2000;56:1047-9.
 23. Bayne A1, Paduch D, Skoog SJ. Pressure, fluid and anatomical characteristics of abdominoscrotal hydroceles in infants. *J Urol.* 2008;180:1720-3;
 24. Cuervo JL1, Ibarra H, Molina M. Abdominoscrotal hydrocele: its particular characteristics. *J Pediatr Surg.* 2009;44:1766-70.
 25. Serels S, Kogan S. Bilateral giant abdominoscrotal hydroceles in childhood. *Urology.* 1996;47:763-5.

Adolesan Varikosel

15

Yılmaz Aksoy

ADOLESAN VARİKOSEL

Varikosel, spermatik kordun pampiniform pleksusu içerisindeki internal spermatik venlerin venöz reflüye bağlı olarak anormal dilatasyonu ve tortuozitesi ile karakterize bir patolojidir. Skrotal ağrı gibi semptomların yanı sıra, testiste atrofi ve sperm parametrelerinde bozulmayla karakterize progressif bir patoloji olup, erkek infertilitesine neden olabilir. Normal erkeklerde de yaygın olarak görülen bu patolojinin doğal gidişi hala net olarak anlaşılamamıştır. Varikosel açık bir şekilde belirli kişilerde subfertiliteye neden olmasına rağmen, onun paternite üzerine olan etkisi belirgin değildir, çünkü popülasyon bazlı çalışmalarda varikoseli olan erkeklerin yaklaşık %80-85'inin baba olabildiği bildirilmiştir (1, 2). Adolesan varikosel hala pediatrik ürolojinin en ilginç ve tartışmalı başlıklarından biri olarak kalmaya devam etmektedir.

İnsidans

Pediatrik yaş grubunda 10 yaşın altında görülme sıklığı %1 iken, varikosel prevalansı 13

yaşından sonra yaş ile birlikte artarak insidansı 15-19 yaşları arasında %14. 1'e kadar çıkar. Bu varikoselin genel popülasyondaki insidansı olan %15'e oldukça yakın bir değerdir (3, 4). Adolesan varikosel genellikle asemptomatik olup, rutin fizik muayene sırasında saptandığı için, insidansının bilinenden daha yüksek olması muhtemeldir (3). **10 yaşından sonra klinik olarak tanı konulan varikosel prevalansı %8 ile %16 arasında olup, erişkin popülasyonda bildirilen %15 oranına benzerdir** (5).

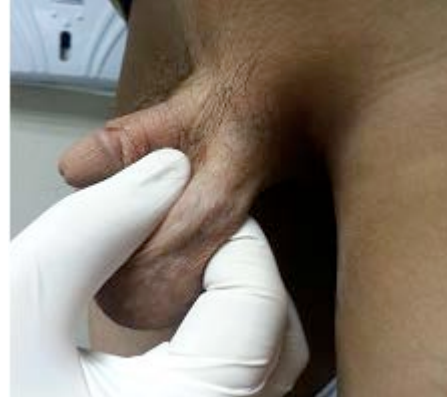Patofizyoloji

Varikosel, olguların %78 ile %93'ünde sol tarafta görülür. Sağ tarafta varikosel yaygın bir durum değildir ve çoğunlukla bilateral varikosel varlığında fark edilir. Varikosel vücut gelişiminin hızlandığı ve testis kan akımının arttığı bir dönemde henüz net olarak anlaşılamamış bir mekanizma ile gelişir (6). Varikosel oluşumundan sol renal vende venöz basıncın artması, kollateral venöz anastomozlar ve sol renal ven ile birleşme noktasında internal spermatik vende yetersiz kapakçık sistemi varlığı sorumlu

tutulmaktadır (5, 7). Varikoselin progresyonu Valsalva sırasında oluşan venöz reflüden ziyade, spontan veya kontinü olan reflülerle ilişkilidir. Uzun boy, düşük vücut kitle indeksi olan adolesanlarda spermatik venin boyunun uzun olması ve artmış hidrostatik basınca bağlı olarak varikosele daha sık rastlanmaktadır. Aksine obez hastalarda skrotal duvardaki artmış yağ dokusundan dolayı tanı koymak zorlaşmaktadır. Ayrıca etkilenen çocuk ve adolesanlarda yapılan venografi ve renkli Doppler ultrasonografi (CDUS) ile gösterilmiş olan, sol renal venin aorta ve superior mezenterik arterin arasında komprese olmasıyla karakterize **“nutcracker fenomeni”** de varikosel patogenezinde suçlanmaktadır. Adolesan varikoselin patofizyolojisi multifaktöriyel olabilir (5).

Testiküler Disfonksiyonun Patofizyolojisi

Varikosel varlığının spermatogenez üzerine olumsuz etkilerinin olduğu bilinmektedir. Testiküler disfonksiyona birçok mekanizma tek başına ya da kombine bir şekilde katkıda bulunabilmektedir. Bu mekanizmalar; ısı artışı, adrenal metabolitlerinin reflüsü, hipoksi, lokal testiküler androjen yoksunluğu, apopitozis, androjen eksikliği, toksik maddelerin birikimi ve intratestiküler hiperperfüzyon injürisi gibi durumlardır. **Mevcut verilere göre testis fonksiyonlarını bozmada en sık suçlanan faktörler, testiküler ısı artışı ve venöz reflüdür.** Varikoselin istenmeyen etkileri, testis büyümesinde yetersizlik, sperm motilitesi, sayısı ve morfolojisinde bozulma, Leydig hücre disfonksiyonu, tübüler kalınlaşma, interstisyel fibrozis, spermatogenezde azalma, maturasyon arresti gibi histolojik değişikliklerdir (5, 7). Etkilenen adolesanların %46 kadarında semende anormal bulgular olmakla birlikte, şiddetli hasar olguların ancak %20 kadarında bulunmuştur. Histolojik bulgular çocuklarda, adolesanlarda ve infertil erkek-



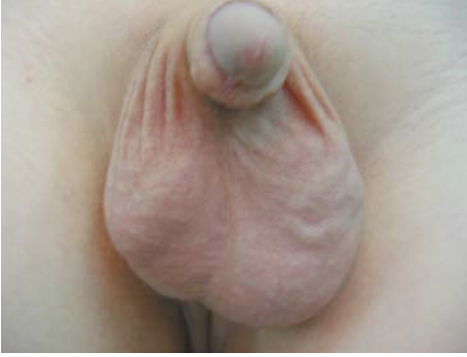Resim 1. Varikoselin ayakta fizik muayenesi.

lerde benzerdir. Grade 2 ve grade 3 varikoseli olan hastaların %70'inde sol testis volümünde kayıp olduğu bulunmuştur (6).

Klinik Bulgular, Tanı ve Sınıflandırma

Varikosel sıklıkla asemptomatiktir ve nadiren ağrıya neden olur. Tanı adolesan yaş grubunda hasta veya ebeveynler tarafından, ya da rutin muayene sırasında çocuk ya da aile hekimleri tarafından fark edilir. Olguların %2 ile %11'inde ise hekime müracaat nedeni, skrotumda ağrı ve şişlik şikayetidir. Fizik muayene, sıcak bir ortamda hasta hem yatar hem de ayakta pozisyonda ayrıca aynı pozisyonlarda Valsalva manevrası yaptırılarak dikkatlice yapılmalıdır ve sınıflama buna göre 3 dereceye klasifiye edilmelidir (Öneri Düzeyi 4A) (Resim 1).

Skrotumdaki genişlemiş ven pakelerinin görünümü tipik olarak solucan çantasını andırır ve hasta yatar pozisyonda iken dekomprese olur (5, 8). Wilms tümörünün renal vene ve inferior vena kavaya doğru yayılmasına bağlı olarak sekonder varikosel oluşabilir. Bu nedenle pre-pubertal çocuklarda ve izole sağ varikosel olgularında renal ultrasonografi rutin olarak yapılmalıdır (Kanıt düzeyi:4) (6). Varikosel fizik muayene bulgularına göre Dubin ve Amelar



Resim 2. Bir adolesanda grade 3 varikoselin görünümü.

sistemine göre aşağıdaki şekilde sınıflandırılır (9).

Grade 0: Bu subklinik varikosel olarak da adlandırılır. Klinik muayene ile tespit edilemeyen, skrotal CDUS veya venografi gibi radyolojik tanı yöntemleri ile tespit edilebilen varikoselleri ifade eder.

Grade 1: Küçük dilate venleri tanımlar. Bu venler sadece Valsalva manevrası ile palpabldır.

Grade 2: Orta derecede dilate venleri tanımlar. Valsalva manevrası yapmaksızın venler kolayca palpe edilebilir, ancak görülmezler.

Grade 3: İleri derecede genişlemiş venleri tanımlar. Dilate venler skrotum cildinden kolayca görülebilir (Resim 2).

Varikoselli çocuk ve adolesanların fizik muayenelerinde en önemli olan parametre testis volümlerinin ve kıvrımlarının doğru şekilde değerlendirilmesidir. Çalışmalarda testis boyutunun 10 yaşından itibaren hızla artmaya başladığı ve 19 yaşına kadar bu büyümenin sürdüğü ve testislerdeki volüm artışının pubertal gelişimdeki Tanner evreleriyle (Tablo 1) ilişkili olduğu gösterilmiştir (5).

TABLO 1. Pubertal gelişimdeki Tanner evreleri (5)

Tanner Evreleri

Pubik kıllanma

- 1 Pubik kıllanma yok
- 2 Primer olarak penisin tabanında hafif pigmente tüylenme, uzun seyrek kıllar
- 3 Koyu, kaba ve kasık bölgesi üzerinde seyrek yayılan daha kıvrık tüyler
- 4 Çoğu erişkinde olan kıllanmadan daha küçük bir bölgede erişkin tipinde kıllanma
- 5 Linea albadan uyluk medial yüzüne doğru uzanan tipik erişkin erkek tipi kıllanma

Genitaller


- 1 Testis, penis ve skrotum erken çocuklukta oranlı boyutlarla aynı
- 2 Skrotal deride kızarıklık ve dokularda değişikliklerle testis ve skrotumda büyüme
- 3 Peniste büyüme, önce boyunda sonra kalınlığında artış, skrotum ve testislerde daha fazla büyüme
- 4 Penisin boyu ve kalınlığında daha fazla büyüme; glans ve testislerin büyümesi; skrotum daha fazla büyür ve koyulaşır
- 5 Daha ileri büyüme olmaksızın erişkindekiyle aynı boyut ve görünümde genitaller

Standart pratikte sağ testisin volümü sol testisinkiyi karşılaştırılır ve genellikle birbirine benzerdir. Testis volümleri orşidometri (Prader, Rochester veya Takahara) ile veya ultrasonografi (US) ile ölçülebilir. Testis volümünün ultrasonik olarak hesaplanmasında en sık kullanılan formüller şunlardır (5):

Lambert formülü: $0.71 (\text{uzunluk} \times \text{genişlik} \times \text{derinlik})$

Rotasyonel elipsoid volüm: $0.52 (\text{uzunluk} \times \text{genişlik} \times \text{derinlik})$ veya $0.52 (\text{uzunluk} \times \text{derinlik}^2)$

Testisler arasındaki volüm farkını belirlemede US, orşidometri kullanımından daha sensitif bulunmuştur. Ancak orşidometri kullanmak daha pratik bir uygulamadır (11). Sol testisteki asimetriyi belirlemek için en sık kullanılan formül: $[(\text{Sağ testis volümü}-\text{Sol testis volümü})/\text{Sağ testis volümü}] \times 100$, olup cm^3 olarak volüm farkını verir (10). Ayrıca Kolon ve



Resim 3. Prader orşidometrisi

ark. (12)'nin önerdiği **100 x (Sağ testis volümü/ Total testis volümü)- (Sol testis volümü/ Total testis volümü)** formülü de bu amaçla kullanılmaktadır. Prader orşidometrisi 1- 6, 8, 10, 12, 15, 20 ve 25 ml'lik, ahşaptan yapılmış 12 solid elipsoidden oluşan ipe geçirilmiş odundan yapılmış zincir şeklinde bir muayene gereci olup, görsel olarak her bir testisin volümüne uygun olan elipsoidle karşılaştırılması yoluyla testis volümünün belirlenmesi temeline dayanır (Resim 3).

Varikoselde tanı amacıyla rutin olarak CDUS kullanımı önerilmemektedir. Cervellione ve ark. (13), sol tarafta saptanan subklinik varikosellerin %28'inin klinik varikosele progresyon gösterdiğini bildirmişlerdir. Geçmişte bariz sol varikoseli olan veya sperm parametrelerinde anormallik saptanan adolesanlarda CDUS, bilateral tedavi gereksiniminin olup olmadığını ortaya koymak için kullanılmaktaydı. Ancak günümüzde subklinik varikoselin tanısı ve tedavisi hala tartışmalı bir konudur. Yaygın olan görüş, subklinik varikoselin tedavi gerektirmediği yönündedir (9, 10).

Varikoselektomi Endikasyonları

Varikoselektomi ameliyatından en temel beklenti fertilitate potansiyelinin korunmasıdır. An-

cak, çocuk ve adolesanlarda fertilitate ile ilgili bilgi sağlayabilen semen analizi sonuçları ve paternitenin geleceği ile ilgili öngörü çoğunlukla mevcut değildir. Varikoselli erişkin erkeklerin yaklaşık %80-85'inin fertil olabileceği çalışmalarla ortaya konulduğundan dolayı, adolesan varikoselin cerrahi tedavisinde oldukça seçici davranılması ve tedaviden yarar görecektir grubun belirlenmesi ayrı bir önem taşımaktadır. Ancak bu şekilde gereksiz ameliyatlardan kaçınmak mümkün olabilecektir (15). Birçok çalışma adolesan varikoselin klinik progresyonunu ortaya koymaya ve cerrahiden yarar görecektir olguları ayırt eden parametreleri belirlemeye çalışmıştır (16-18). Bu çalışmalar; varikosel derecesi (16), testiküler hipotrofi varlığı (17) ve son zamanlarda da semen parametrelerindeki değişikliklere odaklanmıştır (18). Literatürde varikosel derecesinin önemi tartışmalıdır. Önceki çalışmalarda artmış grade ile daha fazla testiküler volüm farkı olduğu bildirilmesine rağmen (19, 20), yeni çalışmalarda varikosel derecesi ile testis volüm farkının bağımsız parametreler olduğu (17), yine grade 2 ve 3 varikoseller arasında semen parametreleri bakımından fark olmadığı bildirilmiştir (18). Bütün bu çalışmaların sonucunda, varikosel derecesinin yüksek olması günümüzde tedavi endikasyonu olarak kabul edilmemektedir. Bilateral yüksek dereceli varikosellerde testisler arasındaki volüm farkı anlaşılamayacağından dolayı bilateral varikoselektomi yapılması önerilmektedir (5, 7).

Testisler arasında volüm farkı olması ameliyat endikasyonu için kullanılan diğer bir parametredir. Son yıllara kadar, varikosel olan taraftaki testiste 2 ml veya %10'dan daha fazla volüm kaybı olması mutlak tedavi endikasyonu olarak kabul edilmekteydi (7). Ancak yeni çalışmalarda volüm farkının %20 olması durumunda semen parametrelerinde bozulmanın aşikar hale geldiği gösterilmiştir (15, 16, 21). Volüm farkı %20'den daha fazla olan adolesan-

ların %59'unda anormal total motil sperm sayısı saptanırken, testisler arasındaki volüm farkı %10-20 arasında olduğunda bu oran %11'e kadar düşmektedir (16). Bu veriler ışığında günümüzde, **testisler arasında %20'den daha fazla volüm farkı varlığında ve bu farkın bir yıl boyunca sürmesi durumunda cerrahi müdahale kararı verilmesinin en doğru yaklaşım olduğu savunulmaktadır** (14). Spinelli ve ark. (21), varikoselli adolesanlarda bir yıllık takip sonucunda asimetrik testisi olanların %30'unda spontan catch-up (yakalama) büyümesi olduğunu bildirmişlerdir. Volüm farklılığında bu farkın spontan düzelmesi için beklenmesi gereken süre ile ilgili olarak yapılan yeni bir çalışmada ise, varikosel veninde pik retrograd akım velositesi 38 cm/s'den daha yüksek ve testisler arasındaki volüm farkı %20'den daha fazla ise ameliyat kararı için beklemenin gerekli olmadığı bildirilmiştir (22).

Testiküler volüm farkı %20 veya üzerinde olan adolesanlarda, klinik karar vermede semen analizi yapmak ve anormal semen parametrelerini bir belirteç olarak dikkate almak daha uygun bir yaklaşımdır. Ancak çocuk ve adolesanlarda bu analizi yapmak psikolojik ve etik yönden zorluklar içermektedir. Semen analizi sonuçlarının tedavi kararında testisler arasındaki volüm farkından daha önemli bir parametre olduğu unutulmamalıdır (15).

Bu bilgiler ışığında adolesan varikoselektomi endikasyonları şunlardır (Öneri 2B) (Tablo 2) (6):

TABLO 2. Varikoselektomi endikasyonları

1. Etkilenen testiste %20 veya 2 ml'den daha fazla volüm kaybı olması
2. Fertiliteyi etkileyen ilave testiküler durumlar
3. Sperm parametrelerinde bozulma (Büyük adolesanlarda)
4. Bilateral palpabl varikosel varlığı
5. Semptomatik varikosel varlığı

Pediyatrik yaş grubunda varikosel tedavisinin, daha sonraki yıllarda yapılmasından daha iyi androlojik sonuçlara neden olduğuna dair elimizde bir kanıt mevcut değildir (6). Diğer varikoseller güvenilir semen analizi yapıncaya kadar ertelenmelidir (Kanıt düzeyi:4) (6). Adolesan varikosel tedavisinde testiküler volüm farklılığı veya anormal semen parametrelerinden daha erken prognostik faktör olarak kullanılabilecek bir parametre bulma çabaları devam etmektedir (5).

Varikoselle Birlikte Olan Patolojik Durumlar

Testiküler Hipotrofi

Adölesanlarda testis volümü diğer testisle karşılaştırıldığında 2 ml'den ya da %20'den daha küçükse hipoplazik olarak değerlendirilir (6). Testiste hipotrofinin adölesan varikoselli olguların %10 ile %77'sinde olduğu rapor edilmiştir (5). Varikosel derecesi ile hipotrofinin ilişkisi tam olarak ortaya konulamamıştır. Yakalama büyümesi sağ testis boyutuna sol testis boyutunun relatif olarak ulaşmasını tanımlar. Varikosel onarımından sonra hastaların %32 ile %83'ünde yakalama büyümesinin olduğu, ancak 14 yaşından sonra yapılan cerrahilerde bu durumun daha nadiren olduğu bildirilmiştir (20, 23, 24). Bu görüşe katılmayan bir çalışma da mevcuttur (25). Sol testiküler hipotrofinin postoperatif dönemde düzelmesi, varikosel onarımından sonra testis fonksiyonlarında oluşan iyileşmeyle açıklanmaktadır. Ancak tedavi edilmeyen hastalarda spontan iyileşmenin nasıl olduğu ve varikoselin her iki testisin büyümesini olumsuz yönde nasıl etkilediğini açıklamak hala mümkün olamamıştır. Operasyon sonrası testisteki büyümenin ödem ve/veya venöz staza bağlı olduğunu ileri süren görüşler de mevcuttur. Yakalama büyümesi cerrahi başarısızlığa rağmen oluşabilir ve semen parametrelerinde iyileşme, yakalama büyümesi ile kore-

lasyon göstermeyebilir (5). Kolon ve ark. (12) sol varikoseli olan adolesanları 10 yıl boyunca en az 6 aylık periyotlarla takip etmişler, 3 ve daha fazla seri ultrasonografi yaptıklarında tedavi edilmeyen 75 çocuğun çoğunda testiküler büyüme belirlemişlerdir. Volüm farkının cut-off değeri %15 olarak alındığında, çocukların başlangıçta %54'ünde testis hipotrofi olduğu ve takibin sonunda bu oranın %15'e kadar azaldığı belirlenmiştir. Bu çalışmanın sonucunda potansiyel olarak cerrahi aday hastaların büyük bir kısmının tedavi yapılmaksızın düzelebildiği gösterilmiştir. Ayrıca seçilmemiş varikoselli fertil erkeklerin ortalama testis volümleri 3.1 ± 0.3 ml olarak bulunurken, varikoselli infertil erkeklerinki 2.5 ± 0.6 ml olarak ölçülmüş ve testis volümlerinin birbirlerinden önemli derecede farklı olmadıkları ortaya konulmuştur. Varikoselli tüm erkeklerin %82'si ve grade 3 varikoseli olan erkeklerin %68'i normal fertilizasyona sahiptir (1). Varikoselli fertil ve infertil erkeklerde sol testis volümleri sağa göre daha küçük bulunmuştur ve bilateral hipotrofinin infertil grupta daha yaygın olduğu gösterilmiştir (26). Hipotrofi varlığı azalmış fertilitate potansiyeli ile birlikte değildir. Ancak unilateral ve/veya bilateral hipotrofinin veya yakalama büyümesinin adolesan varikoselde gelecekteki fertilitate potansiyelini tahmin etmede gerçek değerinin olup olmadığını belirleyebilmek için prospektif randomize çalışmalara ihtiyaç vardır (5).

Testiküler Histoloji

Varikoselli hastalardaki testis histolojisi erişkinlerde detaylı bir şekilde çalışılmış olmasına rağmen, varikoselli adolesanlardaki histolojik veriler sınırlı sayıda ve birbirleri ile tutarsızdır. Küçük retrospektif bir çalışmada Hadziselimovic ve ark. (27) adolesan varikosel onarımı sırasında almış oldukları testis biyopsilerinin anormal tubuler matürasyon gösterdiğini ve Leydig hücre sayılarında anormallik olduğunu bildirmişler, ancak bunun erişkin yaştaki sperm

kalitesiyle korelasyon göstermediğini de rapor etmişlerdir.

Hormonal Fonksiyon

Varikoseli olan ve olmayan adolesanlarda bazal follikül stimüle eden hormon (FSH) ve luteinize edici hormon (LH) düzeyleri farklı değildir. Kass ve ark. (28) varikoselli çocukların yaklaşık %30'unun GnRH uyarısına aşırı LH ve FSH yanıtı verdiklerini bildirmişler, ancak testiküler hipotrofi ile bir korelasyon varlığını gösterememişlerdir. GnRH uyarı testine artmış gonadotropin yanıtı şu an için adolesanlarda varikosel cerrahi endikasyonunda bir belirteç olarak kullanılmamaktadır. Varikoselli adolesanlarda testiste injüri varlığını belirlemek için lüteinizing hormon-releasing hormon (LHRH) ile yapılan stimülasyona supranormal FSH ve LH yanıtı güvenilir bir test olarak kabul edilmektedir ve bu hastalarda histopatolojik testiküler değişiklikler bulunmuştur (6). Adolesanlarda inhibin B ölçümleri ile testis boyutu veya semen parametreleri arasında bir korelasyon bulunamamıştır (14).

Semen Kalitesi

Semen örneklerinin toplanması ve değerlendirilmesinde farklılıklar olmasına rağmen, yine de semen kalitesinin fertilitate potansiyelini tahmin etmede en güvenilir gösterge olduğu açıktır. Adolesan dönemde sperm kalitesi, testislerdeki büyümeye paralel olarak progressif bir şekilde iyileşmektedir. Bu nedenle testislerin büyümesini tamamlamasını beklemeden yapılacak olan semen analizi fertilitateyi tahmin etmede güvenilir bir gösterge değildir. Tedavi edilen ve edilmeyen varikoselli adolesanlarla sağlıklı kontrollerin karşılaştırıldığı randomize çalışmalarda, semen kalitesi bakımından gruplar arasında başlangıçta ve takipte bir fark bulunamamıştır (5). Sadece iki çalışmada tedavi edilen grupta postoperatif dönemde önemli iyileşme sağlandığı ve kontrollerdeki sperm

konsantrasyonlarına ulaşıldığı rapor edilmiştir (29, 30). Adölesan varikoselektomiden sonra sol testisin yakalama büyümesini gerçekleştirdiği ve sperm parametrelerinde iyileşme olduğu gösterilmiştir (Kanıt Düzeyi:1a) (6). Bu konuda prospektif randomize çalışmalar yetersizdir. Literatürdeki mevcut veriler varikoseli olan erkeklerde normal kişilere göre daha kötü semen kalitesi olduğu, ancak varikosel derecesi ve operasyon sonrası yakalama büyümesinin nihai semen kalitesini göstermede güvenilir parametreler olmadığını iddia etmektedir (5).

Intratestiküler Varikosel

İleri derecede varikoseli olan olguların %1 ile %2'sinde intratestiküler varikosel mevcuttur. Tanıda CDUS kullanılır. Testis ve rete testisteki lezyonlar net olmamasına rağmen, tanı Valsalva manevrası ile daha belirginleşen testisin medias-tinumuna yakın 2 mm veya daha büyük anekoik yapılarda venöz akımın gösterilmesiyle kolayca konulabilir. Olguların yaklaşık üçte biri bilateral-dir. Bu durumun testis için risk taşıdığı ve cerrahi endikasyonu olduğu rapor edilmiştir (5).

Tedavi Seçenekleri

Primer ve sekonder infertil erkeklerde yüksek varikosel prevalansı nedeniyle, geçmişte varikoselin progressif bir patoloji olduğuna inanılırdı. Ancak daha sonraki çalışmalarda varikosel derecesinin yanı sıra unilateral ve bilateral testiküler hipotrofi prevalansının fertil ve infertil erkeklerde benzer olduğunun gösterilmesi, sekonder infertil erkeklerin sperm konsantrasyonlarının yüksek olması ve bu olgularda kadın faktörünün daha önemli olduğu (31), ayrıca varikoselli erkeklerin 8 yıllık longitudinal izleminde zamanla semen kalitelerinde bozulmanın gösterilememesi dolayısı ile bu görüş inandırıcılığını büyük ölçüde kaybetmiştir (32). Bu sebeplerden dolayı varikoselli adolesanların çoğunda gözlem, hala önemli bir seçenek ola-

rak kalmaya devam etmiştir. Cerrahi için temel endikasyonlar; %20 ≤ sol veya bilateral testiküler hipotrofi, semptomatik varikosel ve Tanner stage 5 ve/veya en az 18 yaşındakilerde en güvenilir parametre olan anormal semen analizidir (5). Ağrı sadece olguların %2 ile %10'unda cerrahi için endikasyon oluşturmaktadır ve hastaların %68 ile %88'inde cerrahi sonrası ağrı şikayeti geçmektedir (33). Adolesan varikosel tedavisinin amacı fertilitiyi korumaktır. Bu nedenle uygulanacak tedavi testis fonksiyonlarını optimal korumalı, hastalığı tedavi etmeli ve komplikasyonları da asgari düzeyde olmalıdır. Adolesan varikoselin tedavi seçenekleri erişkinlerdeki gibi olup, bütün internal spermatik ven dallarının bağlanması veya oklüze edilmesi, arter ve lenfatiklerin ise korunması esasına dayanır. Ligasyon subinguinal, inguinal veya suprainguinal gibi farklı seviyelerden yapılabilir. İşlem açık cerrahi, laparoskopik cerrahi veya radyolojik girişimlerle gerçekleştirilebilir (5, 8). Şu an için en yaygın kullanılan teknik, mikroskobik subinguinal yaklaşımla yapılan varikosel onarımdır. Bunun yanı sıra suprainguinal açık veya laparoskopik yaklaşımla ya vazın üzerinde kordun mass ligasyonu (Palomo) veya lenfatik ve/veya arter koruyucu tekniklerdir. Seçilecek yöntem cerrahın tercihinde, deneyimine ve komplikasyon oranlarına bağlıdır. Şu an için herhangi bir özel yaklaşımı destekleyecek çok uzun takibi olan sonuçlar mevcut değildir. Subinguinal ve suprainguinal yaklaşımlar arasındaki fark, temel olarak komplikasyonların tipi ve sıklığına bağlıdır. Postoperatif hidrosel gelişimi için geçen süre bir kaç aydan 2 yıla kadar uzayabilir. Hidrosel spontan olarak gerileyebilmesine rağmen, olguların yarısında girişim gerekir.

Subinguinal/İnguinal Mikrocerrahi Varikoselektomi

Subinguinal mikroskobik yaklaşım arter ve lenfatikleri korumayı kolaylaştırarak avantaj sağlar. Bu yöntemde hidrosel riski düşüktür. Ancak iş-

lem zaman alıcıdır ve mikroskopik cerrahi deneyim gerektirir. Bu cerrahinin arter korumayı optimize ederek testiküler fonksiyonu daha iyi koruduğu iddia edilmektedir. Bu tekniğin çocuklarda kullanımı erişkindeki gibidir. İki buçuk-3 cm'lik insizyon eksternal inguinal ringin hemen üzerine ya da az yukarısına yapılarak, spermatik kord eksternal oblik fasya açılarak veya açılmadan izole edilir. Prosedür Goldstein ve ark. (34)'nın 1992 yılında tanımladıkları gibi yapılmaktadır. Cerrahların tümü testisi doğurtmamalarına rağmen, testis inguinal bölgeye doğurtulur, eksternal, spermatik ve gubernakuler venler bağlanır. İnternal spermatik fasya insize edildikten sonra, kord 10X ile 25X magnifikasyonda değerlendirilir. Loop gibi daha düşük magnifikasyonlar kullanılabilmesine rağmen, sonuçları daha kötüdür. Bu nedenle mikroskopik veya laparoskopik magnifikasyon kullanılması özellikle önerilmektedir (Öneri Düzeyi 2B). Eksternal ve internal venlerin 2.5 mm'den daha geniş çapı olanları bağlanır. Spermatik arter ve buna eşlik eden lenfatikler belirlenerek korunurlar. Arter, 25X magnifikasyon altında bölgeye %1 papaverin lokal olarak uygulanarak pulzasyonun görülmesiyle belirlenmeye çalışılır. Ayrıca Doppler prob kullanılması, arter olduğundan şüphelenilen damarda parsiyel oklüzyon yapıp sonra bırakıldıktan sonra pulzasyon varlığı araştırılabilir. Subinguinal olgularda testis atrofisi nadiren görülür. Nekrozun sebebi açık değildir, total venöz oklüzyona bağlı olabilir. Bu duruma bazı skleroterapi ile tedavi edilen olgularda da rastlanmaktadır.

Açık /Laparoskopik Suprainguinal Varikosektomi

Suprainguinal yaklaşımla spermatik arter ligasyonu açık veya laparoskopik olarak yapılabilen basit bir işlemdir. Yüksek başarı oranlarının yanı sıra, artmış hidrosel oranlarına da sahiptir. Lenfatik ve/veya arter koruyucu tarzda yapıl-

dığında postoperatif hidrosel insidansı azalmakla birlikte, bu damarların belirlenmesi ve korunması laparoskopi kullanımıyla magnifikasyonun artırılmasına rağmen oldukça zordur. Arteri korumanın semen kalitesinde iyileşmeye neden olduğu bildirilmiş (34), ancak arteri korumanın testiküler fonksiyonu koruduğuna dair randomize prospektif çalışmalar hala mevcut değildir (5).

Standart açık operasyonda kas ayırma tekniği ile anterior superior iliak çıkıntının hemen medialinden periton bulunur ve mediale doğru mobilize edilir. Vazın üzerindeki spermatik damarların içerisinde olduğu bundle mobilize edilip, izole edilir. Vaz korunarak damarlar klipslenir veya sütürle bağlanır. Açık veya laparoskopik Palomo tekniği damarların kesilmesi veya öylece bağlanmış şekilde bırakılmasıyla yapılabilir, fakat hangi yaklaşımın tercih edileceğine dair bir delil yoktur. İnternal spermatik venin retroperitoneal ligasyonu ilk olarak 1949 yılında Palomo tarafından tanımlanmıştır. Retroperitoneal ligasyon spermatik damarların tümünün bağlanması şeklinde yapılabileceği gibi, arter koruyucu teknikle de yapılabilmektedir. Palomo tekniğinin kullanıldığı ve ortalama 17 ay takip edilen çocuk ve adolesanlardan oluşan 233 olgulu bir seride, persiste eden varikosel oranı %3. 9 iken, sekonder hidrosel oranı %29 olarak bildirilmiştir ve hiçbir olguda testis atrofisi gelişmemiştir. Bu yöntemle tedavi edilen hastalarda nüks oranları düşük olmasına rağmen, yüksek hidrosel oranları mevcuttur (36). Koyle ve ark. (37) laparoskopik Palomo usulü varikosel ligasyonu yaptıkları 103 hastanın sadece birisinde varikosel nüksü ve ikisinde de cerrahi gerektiren hidrosel oluştuğunu bildirmişlerdir. Laparoskopun optik büyütmesi ile peritondan sağlanan geniş görüş açısı dilate venlerin tanınmasına ve lenfatiklerin daha iyi korunmasına olanak sağlamaktadır. Bununla birlikte operasyon süresinin uzun olması, maliyetinin yüksek olması ve az da olsa major

komplikasyon riskinin olması nedeniyle günümüzde bu yöntem önerilmemektedir. Mikroskopik lenfatikleri koruyucu prosedür retroperitoneal insizyonla da yapılabilir. Küçük bir seride bu yöntemin kullanılmasıyla kısa dönem takip sonucunda rekürrens veya hidrosele rastlanmadığı bildirilmiştir (38).

Laparoskopik varikosel onarımı, umbilikal trokarın standart yerleştirilmesinden sonra yapılır ve çocuklarda sıklıkla açık teknik olan Hasson tekniği kullanılır. Hasta hafif Trendelenburg pozisyonuna alınır ve mesane boşaltılır. İntraperitoneal CO₂ insüflasyonundan sonra, spermatik kord vizüalize edilir ve iki ilave port direkt vizyon altında umblikusun hemen altında sol midklavikuler çizgiye veya sol taraf varikoseller için sağ alt kadrana yerleştirilir. Umbilikal port ve internal ringle üçgen oluşturulmalıdır. Alternatif olarak bazı cerrahlar her iki alt kadrana port yerleştirmek için kullanırlar. Peritoneal insizyon bir kaç cm yapılır veya internal ringin daha yukarısından ve spermatik damarların lateralinden yapılır. Vasküler bundle ve etrafındaki dokular peritondan mobilize edilir. Spermatik arteri korumak için, subinguinal prosedürdeki uygulamalara benzer davranılır. Arteri korumada laparoskopik Doppler prob ve papaverin laparoskopik cihazların sağladığı magnifikasyona ilave olarak kullanılacak yardımcı işlemlerdir (5).

Vasküler ligasyon, vücut dışından alınan ipek kullanılarak kalıcı sütür şeklinde, kaymayı önleme adına kilitlenen metal klipsler, harmonik kesme veya damarı tıkama şeklinde uygulanabilir. Rekürrensten kaçınmak için arterle birlikte olan venler belirlenir ve bağlanır. Genitofemoral sinirin yaralanması sınırlı sayıda adolesanda ve laparoskopik erişkin varikoselektomide %3 oranında rapor edilmiştir. Genellikle bu yaralanma ameliyat sırasında koter kullanılması ile oluşur. Bu komplikasyon, postoperatif dönemde kendini uyulğun proksimal anterior kısmında parestezi ile gösterir. Haftalar ve aylar içerisinde spontan bir şekilde yavaşça iyileşebilir (5).

Skleroterapi/Emboloterapi

Sklerozan veya embolizan materyalin antegrad veya retrograd enjeksiyonu erişkin varikosellerinin tedavisinde yıllardır kullanılmakta olmasına rağmen, çocuk ve adolesanlardaki deneyimler oldukça sınırlıdır. Hem retrograd (39) hem de antegrad prosedürler açık veya laparoskopik prosedürlerden daha sınırlı başarıya sahiptirler ve aynı zamanda önemli derecede radyasyon riski taşırlar (40). Retrograd prosedürlerde %3 *sodium tetradecyl sulfate* veya *polidocanol* gibi sklerozan maddeler kullanılarak ya da intravasküler balonlar ve koillerle venöz oklüzyon oluşturulabilir. İşlem lokal anestezi ile ve girişimsel radyoloji deneyimi iyi olan merkezlerde yapılmaktadır. Çocuk ve adolesanlarda bu işlem teknik sebeplerden dolayı olguların %5 ile %22'sinde uygulanabilir değildir. Bir iki yıllık takipte persistans ve rekürrens %6 ile %35 arasında bulunmuştur. Komplikasyonları; ağrı, epididimo-orşit, flebit veya skrotal şişme, parsiyel testis atrofisi ve nadiren hidrosel oluşumudur. Antegrad tekniklerde küçük subinguinal veya üst skrotal insizyon kullanılır. Ven veya venler izole edilip kanüle edildikten sonra, floroskopi altında veya floroskopsiz sklerozan madde internal spermatik ven içerisine enjekte edilir ve bunu damarın tıkanması takip eder. Bu işlem lokal anestezi ile yapılabilir. Başarısı %4 ile %12 kadar olup, retrograd skleroterapiden daha başarısızdır (5, 39, 40).

Komplikasyonlar

Varikoselektominin komplikasyonları hidrosel oluşumu, varikosel nüksü, testiküler atrofi ile endovasküler girişimlerde tromboflebit ve hematomdur. Varikoselektomi sonrası hidrosel insidansı uygulanan prosedüre göre oldukça farklılıklar göstermekte ve %0 ile %29 arasında değişmektedir (7). Bu komplikasyonun en önemli sebebi funikulus spermatikustaki lenfatik damarların korunamamasıdır. En sık

TABLO 1. Adolesan varikosel tedavisinde uygulanan tedavi yaklaşımlarının başarı, rekürrens, yakalama büyümesi ve komplikasyon oranları

Otör	Olgu sayısı	Girişim şekli	Persistans/rekürrens oranı (%)	Yakalama büyümesi (%)	Komplikasyonlar (%)
Armağan A ⁴²	72	M. Subinguinal arter koruyucu	20.8	Bildirilmemiş	Hidrosel 1.4
Zampieri N ³⁵	97	Lap. arter koruyucu	1.03	45	Hidrosel 4.12
	124	M. İnguinal arter koruyucu	2.41	34	Hidrosel 6.45
					Atrofi 1.61
Spinelli C ²¹	27	M. lenfatik koruyucu	7.4	85.2	Yok
Fast AM ⁴³	41	Lap. arter koruyucu	12.2	81.8	Yok
	246	Lap. lenfatik koruyucu		83.6	Yok
	66	Lap. arter ve lenfatik korunmadan		75	Yok

M:Mikroskopik
Lap:Laparoskopik

retroperitoneal teknikte ve özellikle mass li-gasyon uygulanan olgularda görülmektedir. Embolizasyon uygulanan olgularda ise hemen hemen hiç görülmemektedir. Varikosel nüksü küçük internal ven dallarının görülebilmesi ve bağlanamaması veya eksternal ven yoluyla şant oluşması neticesinde meydana gelir. Testis atrofisi varikoselektomi sonrası oluşabilen ciddi bir komplikasyon olup, gerçek insidansı net olarak bilinmemektedir. Arter yaralanması, nüks ve hidrosel gelişmesini önlemek için varikosel cerrahisinde mutlaka magnifikasyon kullanılması gereklidir. Son yıllarda ameliyat mikroskopunun yaygın olarak kullanılması tedavi başarı oranlarını artırmış ve komplikasyonları da önemli derecede azaltmıştır (5, 7, 41). Adolesan varikosel tedavisinde uygulanan tekniklerin bazılarının başarı, rekürrens, yakalama büyümesi ve komplikasyon oranları Tablo 1'de gösterilmiştir.

İzlem

Varikoseli olan çocuk ve adolesanlar yılda bir kez fizik muayene yapılarak varikosel derecesi, testis volümü ve kıvamı bakımından değer-

lendirilmelidir. Buna ilave olarak 16 yaş üzeri adolesanlarda yılda bir kez semen analizi yapılması takibi daha güvenli hale getirecektir. Fizik muayenede varikosel derecesinde artış olan olgularda takip süresi 6 aya indirilmelidir. Takipte testis volüm kaybı saptanan ve semen parametrelerinde bozulma olan olgularda cerrahi tedavi kararı alınmalıdır. Varikosel cerrahisi uygulanan adolesanlar yıllık fizik muayene yapılarak, nüks, hidrosel, testis volüm ölçümleri ve testis kıvamı bakımından değerlendirilmeli, gerekli olan olgularda semen analizi de yaptırılmalıdır.

Varikosel testiste ilerleyici hasara ve infertiliteye yol açabilen progressif bir hastalıktır. Tanısında altın standart fizik muayenedir. Renkli Doppler US'nin tanıda rutin kullanımı önerilmemektedir. Günümüzde hangi olgularda gerçekten ameliyat endikasyonu olduğu ve tedaviden yarar görebilecek hastaları ayırt edebilecek kriterler araştırılmaktadır. Tedavi kararı için testisler arasındaki volüm farkının 1 yıl süreyle %20'den daha fazla olması en çok kabul gören endikasyondur. Şu an için inguinal veya subinguinal mikroskopik varikoselektomi,

tedavi başarısı ve komplikasyonlar bakımından en avantajlı yöntem olarak kabul edilmektedir. Varikoselin neden bazı hastalarda infertiliteye yol açarken, diğerlerinde olumsuz etki göstermediği sorusu hala yanıtlanamamıştır. Varikoselin hangi hastalarda ilerleyici testiküler hasara yol açıp açmayacağını gösterecek belirlere gereksinim vardır. Gelecekte bu konuda kanıtlar ortaya koyabilmek adına yapılacak yeni çalışmalara ihtiyaç olduğu açıktır. Günümüzde adolesan varikosel hala pediatrik ürolojinin en tartışmalı başlıklarından birisi olarak kalmaya devam etmektedir.

Kaynaklar

- Pinto KJ1, Kroovand RL, Jarow JP. Varicocele related testicular atrophy and its predictive effect upon fertility. *J Urol.* 1994;152:788-90.
- Safarinejad MR. Infertility among couples in a population-based study in Iran: prevalence and associated risk factors. *Int J Androl.* 2008;31:303-14.
- Akbay E, Cayan S, Doruk E, Duce MN, Bozlu M. The prevalence of varicocele and varicocele-related testicular atrophy in Turkish children and adolescents. *BJU Int.* 2000;86:490-3.
- Robinson SP, Hampton LJ, Koo HP. Treatment strategy for the adolescent varicocele. *Urol Clin North Am.* 2010;37:269-78.
- Palmer LS, Palmer JS. Management of Abnormalities of the External Genitalia in Boys. In: Wein AJ, Kavoussi LR, Partin AW, Peters CA (eds). *Campbell's Urology.* Eleventh ed. Philadelphia: WB Saunders; 2016. p. 3368-98.
- Tekgul S, Dogan HS, Hoebek P, Kocvara R, Nijman JM, Radmayr Chr, Stein R. Varicocele in children and adolescents. *Guidelines on Paediatric Urology.* 2016; pp. 26-28.
- Karaman İ. Adolesan varikosel. Soygur T, editör. *Ürolojide Yeni Ufuklar: Çocuklardaki Ürogenital Sistem Hastalıkları.* Ankara: Güneş Tıp Kitabevleri; 2010. p. 175-82.
- Aksoy Y, Ziyipak T, Adanur S. Adolesan varikosel. *Türkiye Klinikleri J Urology-Special Topics.* 2012;5(3):61-6
- Glassberg KI, Korets R. Update on the management of adolescent varicocele. *F1000 Med Rep.* 2010; 12:2. pii: 25.
- Dubin L, Amelar RD. Varicocele size and results of varicocelectomy in selected subfertile men with varicocele. *Fertil Steril.* 1970;21:606-9.
- Diamond DA, Paltiel HJ, DiCanzio J, Zurakowski D, Bauer SB, Atala A, Ephraim PL, Grant R, Retik AB. Comparative assessment of pediatric testicular volume: orchidometer versus ultrasound. *J Urol.* 2000;164:1111-4.
- Kolon TF, Clement MR, Cartwright L, Bellah R, Carr MC, Canning DA, Snyder HM 3rd. Transient asynchronous testicular growth in adolescent males with a varicocele. *J Urol.* 2008;180:1111-4.
- Cervellione RM, Corroppo M, Bianchi A. Subclinical varicocele in the pediatric age group. *J Urol.* 2008;179:717-9.
- Carrillo A, Gershbein A, Glassberg KI, Danon M. Serum inhibin B levels and the response to gonadotropin stimulation test in pubertal boys with varicocele. *J Urol.* 1999;162:875-7.
- Diamond DA, Gargollo PC, Caldamone AA. Current management principles for adolescent varicocele. *Fertil Steril.* 2011;96:1294-8.
- Diamond DA, Paltiel HJ, DiCanzio J, Zurakowski D, Bauer SB, Atala A, Ephraim PL, Grant R, Retik AB. Relationship of varicocele grade and testicular hypotrophy to semen parameters in adolescents. *J Urol.* 2007;178:1584-8.
- Alukal JP, Zurakowski D, Atala A, Bauer SB, Borer JG, Cileto BG Jr, Mandell J, Peters CA, Paltiel HJ, Retik AB, Diamond DA. Testicular hypotrophy does not correlate with grade of adolescent varicocele. *J Urol.* 2005;174:2367-70.
- Mori MM, Bertolla RP, Fraietta R, Ortiz V, Cedenho AP. Does varicocele grade determine extent of alteration to spermatogenesis in adolescents? *Fertil Steril.* 2008;90:1769-73.
- Thomas JC, Elder JS. Testicular growth arrest and adolescent varicocele: does varicocele size make a difference? *J Urol.* 2002;168:1689-91.
- Zampieri N, Zuin V, Corroppo M, Ottolenghi A, Camoglio FS. Relationship between varicocele grade, vein reflux and testicular growth arrest. *Pediatr Surg Int.* 2008;24:727-30.
- Spinelli C, Di Giacomo M, Lo Piccolo R, Martin A, Messineo A. The role of testicular volume in adolescents with varicocele: the better way and time of surgical treatment. *J Urol* 2010;184:1722-6.
- Kozakowski KA, Gjertson CK, Decastro GJ, Poon S, Gasalberti A, Glassberg KI. Peak retrograde flow: a novel predictor of persistent, progressive and new onset asymmetry in adolescent varicocele. *J Urol.* 2009;181:2717-22.
- Yaman O, Soygur T, Zumurutbas AE, Resorlu B. Results of microsurgical subinguinal varicocelectomy in children and adolescents. *Urology.* 2006;68:410-2.
- Cayan S, Akbay E, Bozlu M, Doruk E, Erdem E, Acar D, Ulusoy E. The effect of varicocele repair on testicular

- volume in children and adolescents with varicocele. *J Urol.* 2002;168:731-4.
25. Decastro GJ, Shabsigh A, Poon SA, Laor L, Glassberg KI. Adolescent varicocelectomy—is the potential for catch-up growth related to age and/or Tanner stage? *J Urol.* 2009;181:322-7.
 26. Shiraishi K, Takihara H, Naito K. Testicular volume, scrotal temperature, and oxidative stress in fertile men with left varicocele. *Fertil Steril.* 2009;91:1388-91.
 27. Hadziselimovic F, Herzog B, Jenny P. The chance for fertility in adolescent boys after corrective surgery for varicocele. *J Urol.* 1995;154:731-3.
 28. Kass EJ, Freitas JE, Salisz JA, Steinert BW. Pituitary gonadal dysfunction in adolescents with varicocele. *Urology.* 1993;42:179-81.
 29. Laven JS, Haans LC, Mali WP, te Velde ER, Wensing CJ, Eimers JM. Effects of varicocele treatment in adolescents: a randomized study. *Fertil Steril.* 1992;58:756-62.
 30. Yamamoto M, Hibi H, Katsuno S, Miyake K. Effects of varicocelectomy on testis volume and semen parameters in adolescents: a randomized prospective study. *Nagoya J Med Sci.* 1995;58:127-32.
 31. Walsh TJ, Wu AK, Croughan MS, Turek PJ. Differences in the clinical characteristics of primarily and secondarily infertile men with varicocele. *Fertil Steril.* 2009;91:826-30.
 32. Lund L, Larsen SB. A follow-up study of semen quality and fertility in men with varicocele testis and in control subjects. *Br J Urol.* 1998;82:682-6.
 33. Zampieri N, Ottolenghi A, Camoglio FS. Painful varicocele in pediatric age: is there a correlation between pain, testicular damage and hormonal values to justify surgery? *Pediatr Surg Int.* 2008;24:1235-8.
 34. Goldstein M, Gilbert BR, Dicker AP, Dwosh J, Gnecco C. Microsurgical inguinal varicocelectomy with delivery of the testis: an artery and lymphatic sparing technique. *J Urol.* 1992;148:1808-11.
 35. Zampieri N, Zuin V, Corroppo M, Chironi C, Cervellione RM, Camoglio FS. Varicocele and adolescents: semen quality after 2 different laparoscopic procedures. *J Androl.* 2007;28:727-33.
 36. Feber KM, Kass EJ. Varicocelectomy in adolescent boys: long-term experience with the Palomo procedure. *J Urol.* 2008;180:1657-9.
 37. Koyle MA, Oottamasathien S, Barqawi A, Rajimwale A, Furness PD 3rd. Laparoscopic Palomo varicocele ligation in children and adolescents: results of 103 cases. *J Urol.* 2004;172:1749-52.
 38. Wong J, Chan S, Pagala M, Friedman S. Lymphatic sparing microscopic retroperitoneal varicocelectomy: a preliminary experience. *J Urol.* 2009; 182: 2460-3.
 39. Reiner E, Pollak JS, Henderson KJ, Weiss RM, White RI Jr. Initial experience with 3% sodium tetradecyl sulfate foam and fibered coils for management of adolescent varicocele. *J Vasc Interv Radiol.* 2008;19:207-10.
 40. Reyes BL1, Trerotola SO, Venbrux AC, Savader SJ, Lund GB, Peppas DS, Mitchell SE, Gearhart JP, White RI Jr, Osterman FA Jr. Percutaneous embolotherapy of adolescent varicocele: results and long-term follow-up. *J Vasc Interv Radiol.* 1994;5:131-4.
 41. Çayan S, Akbay E. Adölesan varikösel: Tanı, tedavi, izlem. Kadiođlu A, Çayan S, Semerci B, Orhan İ, Aşçı R, Yaman MÖ, Usta MF, Kendirci M, editörler. *Erkek Reprodüktif Sistem Hastalıkları ve Tedavisi.* İstanbul: Türk Androloji Derneđi Yayını; 2004. p. 480-7.
 42. Armađan A, Ergün O, Baş E, Oksay T, Koşar A. Long-term effects of microsurgical varicocelectomy on pain and sperm parameters in clinical varicocele patients with scrotal pain complaints. *Andrologia.* 2012;1:611-4.
 43. Fast AM, Deibert CM, Van Batavia JP, Nees SN, Glassberg KI. Adolescent varicocelectomy: does artery sparing influence recurrence rate and/or catch-up growth? *Andrologia.* 2014;2:159-64.

Sünnet

16

Orhan Koca, M. İhsan Karaman

Sünnet, sünnet derisinin bir kısmının veya tamamının çıkartılarak glansın görünür hale getirilmesi olarak tanımlanabilir. Tüm dünyada erkeklerin yaklaşık dörtte biri sünnetlidir (1). Ülkemizde bu konuda veri bulunmamakla birlikte erkeklerin neredeyse tamamının sünnet olduğu söylenebilir. Sünnet bilinen en eski cerrahi işlemdir. Onbeş bin yıldan fazla süredir uygulandığı düşünülmekle birlikte, bilinen en eski kanıtlar milattan önce 2400 yıllarında Mısırlılar tarafından yapıldığına da iridir (2). Sünnet daha çok dini gerekçelerle uygulanırken, sağlık ve kültürel nedenlerle de yapılmaktadır. Ancak bazı toplumlarda erkek olmanın gerekliliği olacak kadar önem atfedilmektedir

Üriner sistem enfeksiyonları, cinsel yolla bulaşan hastalıklar, penis kanseri, partnerde serviks kanseri, sünnet derisi ile ilişkili hastalıklar açısından olumlu etkileri yapılan çalışmalarda gösterilmiştir. Sünnet bir yaşından küçük çocuklarda özellikle de 3 aylıktan küçük bebeklerde üriner sistem enfeksiyon riskini 10 kat düşürmektedir (3). Bu nedenle bazı konjenital anomalilerde (veziko-üreteral reflü, hidronef-

roz, temiz aralıklı kateterizasyon gerektiren durumlar vb.) sünnet tıbbi olarak önerilmektedir. Fimozis, parafimozis, balanopostit gibi durumlarda da sünnet önerilmektedir. Yine cinsel yolla bulaşan HIV virüsüne karşı koruyuculuğunun olması nedeni ile Dünya Sağlık Örgütü tarafından, Afrika ülkelerinde tüm erkeklere sünnet önerilmektedir (4). Buna rağmen bazı yazarlara göre balanitis xerotica obliterans (BXO) sünnetin tek kesin endikasyonudur (5).

Tüm dünya genelinde yaygın olarak uygulanan bu işlem beraberinde gereklilik tartışmalarını da getirmektedir. Geleneksel ve dini nedenlere bağlı yapılan sünnetlere karşı çıkanlar, uygun yaşta çocuk ile beraber karar verilmesini savunmaktadırlar. Yine Avrupa üroloji kılavuzunda, penis kanseri riskini düşürmek için yeni doğanlarda rutin sünnet yapılması endikasyonunun olmadığı bildirilmektedir. Yine Amerikan Pediatri Akademisi sünnet prosedürünün bir yaşa kadar üriner sistem enfeksiyonlarını ve ileri yaşlarda penis kanseri riskini azalttığını bildirmektedir. Ancak verilerin standart yeni doğan sünnetini önermek için yetersiz olduğu vurgulanmaktadır (6).

Her ne kadar basit bir işlem olarak görülse de sünnetin bu konu ile ilgili eğitim almış bir hekim tarafından yapılması gerektiği aşıkardır. Cerrahi işlem kurallarına uygun, steril şartlarda yapılması gerekliliği tıbbi bir gerçektir. Nitekim birçok çalışmada, ameliyathane dışı uygulamalarda (ofis, toplu sünnet vb.) çok daha yüksek komplikasyon oranlarına rastlandığı bildirilmiştir. Komplikasyon oranlarının düşürülebilmesi için, sünnet yapmadan önce erken prematurite, kanama bozuklukları, ekstrofi, hipospadias, epispadias, penoskrotal web, mikropenis, gömük penis gibi durumlar mutlaka değerlendirilmelidir.

Sünnet Yaşı

Sünnet, cerrahi prosedür olarak her yaşta yapılabilirse de standardize edilmiş bir dönemi yoktur. Batı toplumunda, özellikle Kuzey Amerika ülkelerinde sünnetin doğumdan hemen sonra yapılması tercih edilmektedir. Yahudi toplumlarda sünnet 7 günlükken yapılmaktadır. Özellikle çocuk psikiyatristleri ve psikologları arasında yaygın olan genel kanı 2-7 yaş aralığında sünnetin yapılmaması yönündedir. Bu yaş aralığında yapılacak sünnetin çocukta psikolojik bozukluklara neden olabileceği, bu bilginin rasyonelini oluşturmaktadır. Bu teoriye göre, çocuklarda 3-6 yaş dönemi fallik dönemdir ve psikoseksüel gelişim evrelerinin üçüncüsüdür. Çocuk bu dönemde cinsel kimliğini keşfeder. Yine bu evrede çocuklar cinsel organlarına, cinsel farklılıklara ve onların anlamlarına yönelir. Bu yaş döneminde sünnet edilen çocuklarda aşırı çekingenlik, girişim kısırlığı, cinsel kimlikte güvensizlik, cinsel kimlik gelişim bozukluğu, cinsel ilişkiden kaçınma, cinsel soğukluk gözlemlenebilir. Kastrasyon korkusu dediğimiz bu durum çocuklarda ağır psikolojik sorunlar yaratabileceğinden sünnet işlemi 3 yaşından önce veya 6 yaşından sonra yapılmalıdır. Bu teoriye karşı görüşler de mevcut olup, genel anestezi ile yapılmak kaydıyla sünnet işleminin her yaşta uygulanabileceği de savunulmaktadır.

Ülkemizden yapılan bir çalışmada Türk toplumunda erkek çocukların en az %50'si 3-7 yaş arası, %20-30'u 8-11 yaş arası ve geriye kalanı da 3 yaş öncesi ya da 11 yaş sonrası sünnet olmaktadır (7). Yakıncı ve ark. 'nın 1880 sünnetli çocuk üzerinde yapmış olduğu anket çalışmasında ortalama sünnet yaşı 6 olarak bulunmuştur (8).

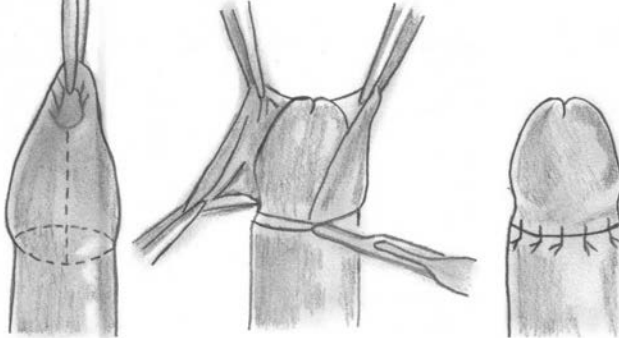
Anestezi Seçimi

Yeni doğan ve erken bebeklik dönemi hariç bütün sünnetlerde genel anestezi önerilmektedir (9). Yeni doğan döneminde lokal anestezi ile yapılabilir. Bir yaş öncesi yapılan genel anestezi uygulamasında solunum sistemi ilişkili problemlerin oranında artış tespit edilmiştir (10). Anestezisiz sünnet uygulaması hiçbir yaş grubu için önerilmez ve kesinlikle yapılmamalıdır.

Lokal anestezi amacıyla ring blokaj, dorsal sinir blokajı veya topikal anestezi uygulanabilir. Dorsal sinir blokajı en çok önerilen yöntemdir. Ultrasonografi eşliğinde yapılan sinir blokajı daha etkili olabilir. Kaudal blokaj sonuçları dorsal sinir blokajı ile benzer etkinliktedir. Lokal anestezi ile birlikte sedasyon uygulanması klinik olarak kullanılan bir yöntemdir. Ülkemizde daha çok lokal anestezi tercih edilmektedir. Benli ve arkadaşlarının yaptıkları anket çalışmasında olguların %95'i lokal anestezi altında sünnet olduklarını bildirmişlerdir (11). Son dönemlerde özellikle sünnetin sigorta geri ödemesi kapsamına alınmasından sonra bu oran genel anestezi lehine artmaktadır.

Sünnet Yöntemleri

Tıbbi sünnetin amacı glansı ortaya çıkartmak için yeterince sünnet derisi almak ve balanopostit, fimozis, parafimozis, BXO gibi durumların oluşumunu engellemektir. Sünnete başlamadan önce penis temizlenmeli ve sünnet derisi retrakte edilerek glans ile arasındaki yapışıklıklar künt olarak diseke edilmelidir. Fimo-



Resim 1. Sünnet derisi dorsal slit benzeri insize edildikten sonra tamamen eksize ediliyor.

zis gibi nedenlerle penis retrakte edilemezse klemplere yardımcı ile veya dorsal slit ile retrakte edilebilir. Birçok sünnet tekniği tanımlanmıştır. Bu tekniklerdeki temel amaç en az komplikasyonla iyi bir kozmetik sonuç elde etmektir.

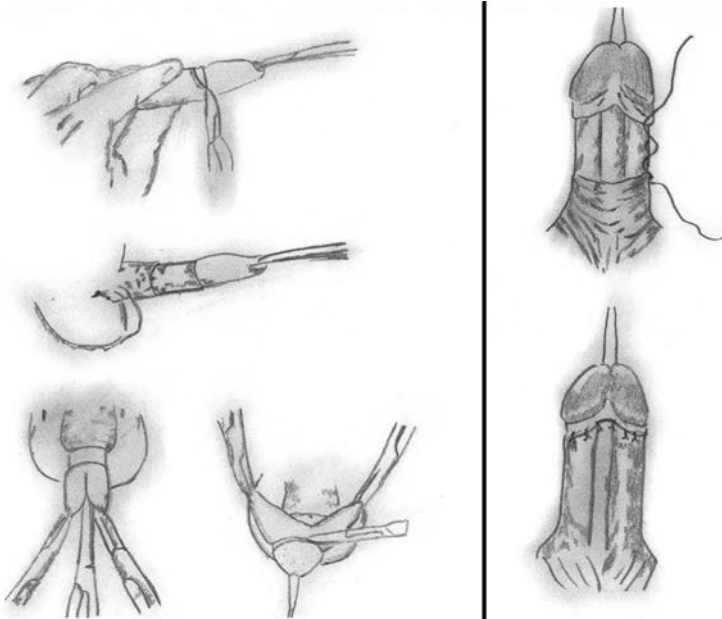
1. Dorsal-ventral slit tekniği

Penis ve sünnet derisi hazırlandıktan sonra dorsal kısımdaki klemplere yardımcı ile devaskularize edilmiş olan doku kesilir. Bu uygulama sonrasında

da glans görülebilir duruma gelse de iyi bir kozmetik sonuç elde edilmediği için genellikle tek başına tercih edilmez ve sünnet derisi eksizyonu ile devam eder (resim 1). Benzer durum ventral yüzden yapılan operasyon için de geçerlidir.

2. Sleeve tekniği

Penis cildi yeterli uzunluktan işaretlenerek insize edilir. Sünnet derisi retrakte edilerek, mukozaya koronal sulkusun hemen altından işaretlene-



Resim 2. Sleeve yöntemi: Penil cilt dış kısımdan insize ediliyor. Geriye doğru retrakte edildikten sonra mukozaya insize ediliyor. Arada kalan doku eksize ediliyor.

rek ikinci bir insizyon yapılır. Arada kalan doku çıkartılır. Koter yardımı ile veya bağlanarak kanama kontrolü sağlanır. Yara dudakları emilebilir sütürler ile kapatılır (resim 2).

3. Giyotin

Sünnet derisi dorsal ve ventral yüzden klemp yardımı ile asılır. Daha önceden sünnet derisi üzerinde işaretlenmiş alanlar glans ucuna doğru çekilir. Düz bir klemp ile sünnet derisi klemplenir. Bu işlem yapılırken glansın sıkıştırılmadığına emin olunmalıdır. Klempin distalinde kalan sünnet derisi bistüri ile kesilerek klemp çıkartılır. Kanama kontrolü sonrası uçlar emilebilir dikişler ile bağlanır.

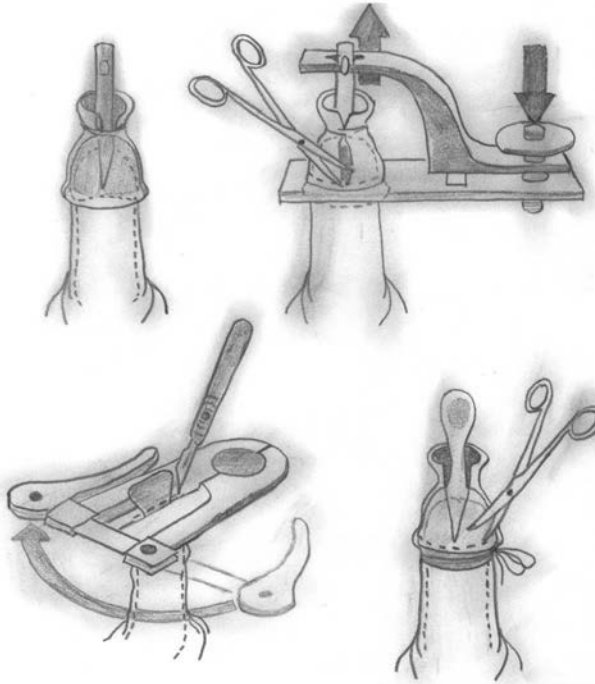
4. Gomco klemp, Mogen klemp, Plastibell vb.

Daha çok yeni doğan sünnetlerinde tercih edilir. Amerika Birleşik Devletlerinde en çok Gom-

co klemp, plastibel ve Mogen klemp kullanılmaktadır. Ülkemizde çok fazla tercih edilen bir yöntem değildir. Gomco klemp ve plastibelde prosedür benzerdir. Gerekli penil hazırlık yapıldıktan sonra dorsal slit yapılır. Gomco klempinin çan kısmı glansın üzerine yerleştirilir. Klempin diğer düzlemi sünnet derisi içindeki delikten işaretli yere kadar çıkartılarak yerleştirilir ve vida sıkılır. Birkaç dakika beklendikten sonra klempin distalinden sünnet derisi bistüri yardımı ile (koter kullanılmamalı) kesilerek çıkartılır. Klemp açılarak penisten uzaklaştırılır. Genellikle kenarlar sıkıştırılarak birleştirilmiş olduğundan kanama kontrolü ve sütüre gerek kalmaz (resim 3). Mogen klempteki uygulama da genel hatları ile benzerdir. Ancak bu yöntemde dorsal slit gerekli değildir.

5. Diatermik Knife ile Sünnet

Kliniğimizin literatüre kazandırdığı bu yöntemde penis temizlenerek sünnet derisi glans

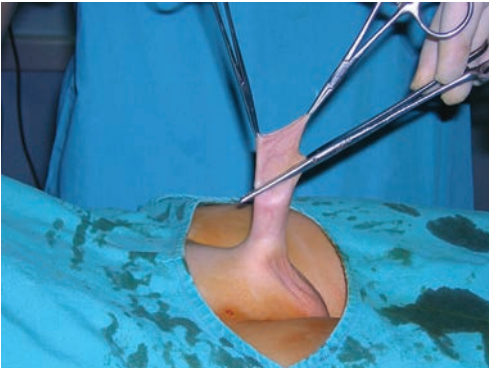


Resim 3. Gomco klempinin kullanımı.



Resim 4. İç kısımdan taşlanarak "V" şeklinde, kapatıldığında ince temas noktası bulunan koher klembi.

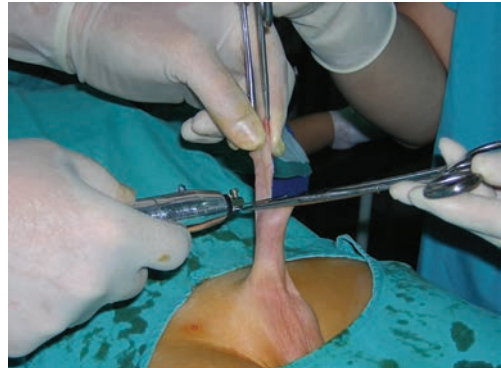
üzerinden ayrıştırılır. Giyotin yöntemine benzer şekilde sünnet derisi dorsal ve ventralden klemp yardımı ile asılır. Sünnet derisi bu amaç için hazırlanmış olan klemp (resim 4) yardımı ile glans içine alınmayacak şekilde klemp edilir. (resim 5) Klempin distalinden termo-koter (diatermik knife) yardımı ile sünnet derisi kesilerek çıkartılır. (resim 6) Klemp açılarak uçlar emilebilir sütürler ile bağlanır. Bu yöntemde ilave kanama kontrolü gerekmemektedir. Kullanılan termo-koterin ucunda herhangi bir elektrik akımı bulunmayıp ısıl prensipler ile çalışmaktadır. (13)



Resim 5. Sünnet derisi klempler yardımı ile asıldıktan sonra koher klembinin tatbiki.

Kanama Bozukluklarında Sünnet

Kanama bozukluğu bulunan çocuklar mümkünse sünnet edilmemelidirler. Ancak sünnet olmanın erkek olma gerekliliği gibi görüldüğü ülkemiz gibi toplumlarda sıklıkla bu mümkün değildir. Bu çocuklar uygun koşullar sağlanarak bir hekim tarafından sünnet edilmeleri gerekir, bazı durumlarda aileler yeterli önlem almadan çocuğun hayatını tehlikeye sokarak sünnet ettirmeyi göze alabilmekte ve ciddi kanama sorunları yaşamaktadırlar. Kanama bozukluklarının güncel tedavi ilkelerinde hastaların topluma sosyal ve kültürel entegrasyonu bulunmaktadır. Kavaklı ve arkadaşlarının hemofili hastalarında yaptıkları bir çalışmada, hastalar ve ailelerinin tümünün, çocuk hemofili hastası olsa bile dini ve toplumsal baskı nedeni ile sünnet edilmesi gerektiği görüşünde olduğu gözlemlenmiştir. (12). Yine aynı çalışmada sünnet olmuş hasta ailelerinin, çocuklarını sünnet ettirerek onların toplum içinde eksikli biri olmamalarını sağladıkları ve bu nedenle mutlu oldukları belirtilmiştir. Bu amaçla talep eden hastalara sünnet imkanının güvenli şartlarda sağlanması önerilmektedir. Avrupa üroloji kılavuzunda, bu hastaların kanama durdurucu ajanlarla veya kliniğimizin literatüre kazandırdığı "diatermik knife" yöntemi ile sünnet edilebilecekleri belirtilmektedir (9, 13). Bu yöntem-



Resim 6. Termo-koter (diatermik knife) yardımı ile sünnet derisinin eksizyonu

de hastalar daha düşük faktör replasmanı ile güvenli bir şekilde sünnet edilebilmektedirler. Yine kanama durdurucu ajanlar ile faktör kullanmadan sünnet yapılmasının güvenli olduğunu bildiren çalışmalar mevcuttur (14).

Sünnet Komplikasyonları

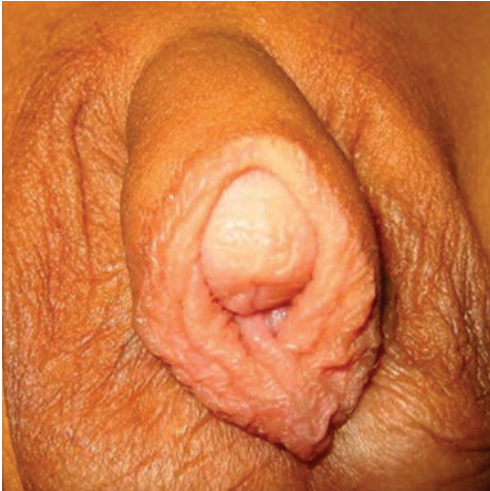Sünnete bağlı komplikasyonlar %0. 2-5 arasında görülmektedir. Bu komplikasyonlar daha çok sünnet sonrası erken dönemde görülmektedir. Psikolojik sorunlar, genel ve lokal anesteziye bağlı komplikasyonlar ve cerrahiye bağlı komplikasyonlar olarak üç ana grup altında toplayabiliriz. Bu komplikasyonlar enfeksiyon, kanama, glans ve penis kesisi, deride nekroz, üretral fistül, cilt köprüleri, sünnet derisinin yetersiz ve aşırı kesilmesi, glans hiperestezisi, idrar retansiyonu, ürosepsis, akut obstrüktif üropati, nekrotizan fasiitis, penil nekroz, met-hemoglobinemi ve kastrasyon anksiyetesi olarak sıralanabilir (15, 16).

Kanama en sık görülen problemdir. Uygun teknik kullanılmamış veya travmaya maruz kalmış sünnet olgularında gözlenir. İkincil bir müdahale veya elastik bandaj ile tedavi edilir-

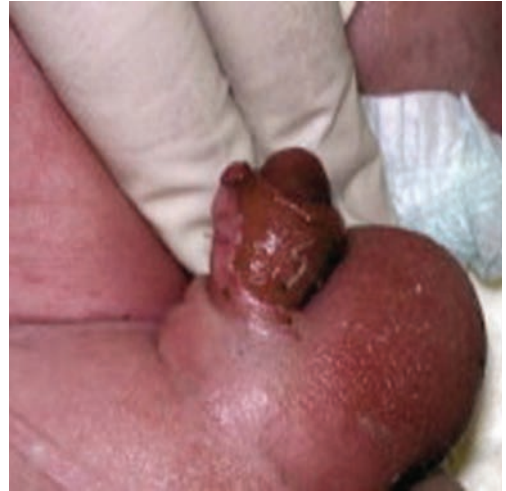ler. Kanama bozukluklarının olduğu durumlarda spesifik hastalığa göre ek önlemler almak gerekir. Enfeksiyon sık görülebilen bir diğer komplikasyondur. Uygun olmayan koşullarda antisepsiye dikkat edilmeden yapılan sünnetler sonrası gözlenebilir. Hepatit ve HIV gibi etkenlerin de bulaşabileceği akılda tutulmalıdır. Enfeksiyonlar çoğu zaman lokal yara bakımı ile tedavi edilebilirken, bazen sistemik antibiyoterapi gerekebileceği de bilinmelidir.

Cildin fazla, eksik veya düzensiz kesilmesi, özensiz ve tekniğe uygun olmadan yapılan bir sünnet sonrası gözlenebilir (resim 7, 8). Üretral fistüller daha çok kanama kontrolü amacı ile frenuluma konulan sütürler sonucu gelişir. Yine fazla doku eksizyonu veya klemplerin yanlış kullanılması sonucu gerçekleşebilir (resim 9). Cerrahi onarım gereklidir. Cilt köprüsü daha çok yeni doğan sünnetlerinde karşılaşılan komplikasyonlardan biridir (resim 10). Sünnet derisinin glanstan tam ayrılmaması veya glansın insizyon hattına birleşerek yapışması nedeniyle gelişir. Penil eğriliğe bile neden olabilecek bu durum cerrahi olarak düzeltilmelidir.

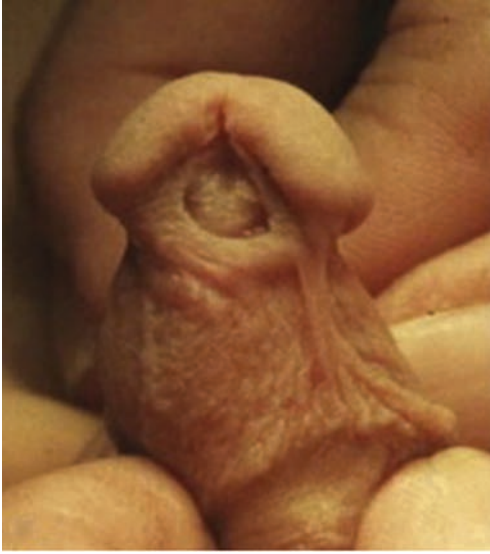Penis veya glans amputasyonu, nadir fakat en ağır komplikasyonlardan biridir (resim



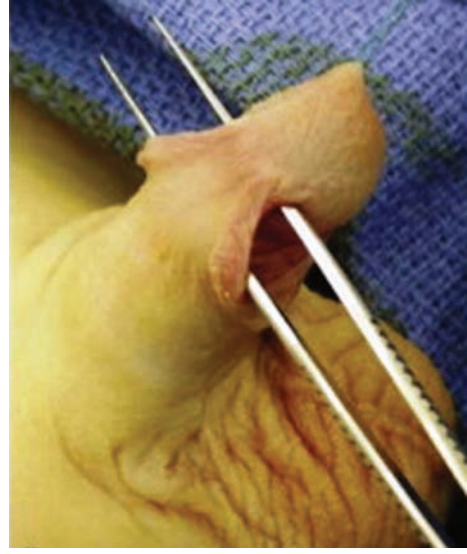
Resim 7. Yetersiz oranda sünnet derisi eksizyonu



Resim 8. Fazla oranda sünnet derisi eksizyonu



Resim 9. Glans alt kısmındaki travma nedeni ile oluşmuş olan hipospadias olgusu



Resim 10. Cilt köprüsü

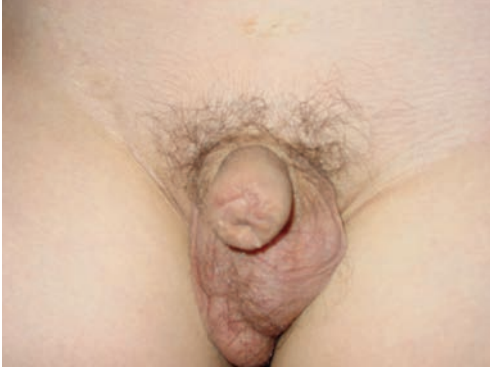9). Uygun olmayan sünnet tekniği en önemli nedenlerinden biridir. Tedavi yöntemi amputasyonun seviyesine göre belirlenir. Proksimal amputasyonlarda mikro-cerrahi teknik ile anastomoz gereklidir ve akabinde hiperbarik oksijen tedavisi uygulanabilir. Glans ve distal penil amputasyonlar kompozit greft olarak tekrar dikilebilir.

Prilokain, yaygın kullanılan bir lokal anestetiktir ve methemoglobinemiye yol açabilir. Enjektabl formu (Citanest®) ve kremi (EMLA®) bulunmaktadır. Tedavi edici dozlardaki (1-2 mg/kg) prilokain, genelde siyanoza yol açmayacak kadar düşük düzeylerde methemoglobin oluşumuna neden olmakta, doz arttıkça methemoglobinemi riski de artmaktadır. Tedavide methemoglobin düzeyi %20'den düşüğe genelde tedavisiz takip önerilirken, yenidoğan ve erken süt çocukluğu döneminde tedavi gerekebileceği akılda tutulmalıdır. Methemoglobin düzeyi %40'tan yüksekse intravenöz olarak 1-2 mg/kg %1'lik metilen mavisi uygulanabilir. Gereklik halinde doz

tekrarlanabilir. Methemoglobin düzeyi %70'in üstündeysen, ek olarak hiperbarik oksijen ve kan değişimine gerek olabilir. Ancak, metilen mavisi G6PD eksikliğinde kontrendikedir ve yerine askorbik asit kullanılabilir. Askorbik asit methemoglobini in vitro olarak enzimatik olmayan yoldan indirger (17).

Meatal darlıklar en sık görülen geç komplikasyondur (18). Frenuler arterin bağlanması, nedenleri arasındadır. Sünnet esnasında kullanılan klemplerin meaya doğrudan zarar vermesi sonucu da gelişebilir.

Buried (gömük) penis, cildinin geriye doğru çekilmesinde, penisin karın, uyluk ve skrotum cildiyle aynı seviyede olduğu, shaft normal olmasına rağmen penisin görülemediği durum olarak tanımlanır. Mikropenisten ayrımı yapılmalıdır. Gömük penis olguları sünnet olmuş olsalar da, penis cildi fazlalığı ve penopubik fiksasyon yetersizliği nedeni ile sünnetsiz gibi görünürler. Bu olgularda penoplasti için sünnet derisinin kullanılabileceği göz önünde bulundurulmalı ve sünnetten kaçınılmalıdır (9).



Resim 11. Glans kısmi amputasyonu sonrası geç dönem görünümü.

Sünnet komplikasyonlarından kaçınmanın birincil yolu, bu prosedüre gereken özenin gösterilmesidir. Hastane ve ameliyathane şartlarında yapılmalı ve toplu sünnetlerden kaçınılmalıdır. Yine hekim olmayan kişilerin sünnet yapması engellenerek komplikasyonlar azaltılabilir.

FİMOZİS/PARAFİMOZİS

Fimozis

Fimozis ve parafimozis çocuklarda erken sünnetin gerekli olduğu en sık durumlardır. Prepisyum embriyolojik gelişimini 16. haftada tamamlar. Bu evrede prepisyum ve glansı örten epitelyum süreklilik gösterir ve aralarında boşluk yoktur. Bu nedenle sünnet derisinin yeni doğan döneminde geriye çekilememesi fizyolojik bir durumdur ve çocukların %90'ından fazlasında gözlemlenir. Bu durum penil büyüme, ereksiyon ve smegma oluşumu ile düzelir ve 3 yaşında %10'a geriler. Fimozis, sünnet derisinin geriye çekilememesi, prepisyum orifisinin darlığı ve bunların sonucu olarak miksiyon esnasında balonlaşma olması durumudur. Çoğunlukla ebeveynlerin sünnet derisini gereksiz yere geriye çekmeleri sonucu oluşan mikrotravmalara ikincil olarak gelişen skarlaşmaya bağlı görül-

mektedir. Balanopostit atakları, kötü hijyen koşulları ve sünnete ikincil olarak da gözlemlenebilir. Konjenital fimozis olguların %5'inde gözlemlenir. Yine sünnet sonrası oluşan skar halkası sonucu fimozis ortaya çıkabilir. İritasyon, kanama ve dizüriye neden olabilir. Daha küçük çocuklarda miksiyon esnasında ağlama atakları ile kendini gösterebilir.

Fimozis tedavisinde sünnet uygulaması, tercih edilen ilk tedavi yöntemidir. Ancak son yıllarda dorsal slit, prepüsyel plasti, balon dilatasyon gibi alternatif cerrahi yöntemlerle birlikte östrojen, anestetik etkili veya kortikosteroidli kremlerle yapılan medikal tedavi seçenekleri de kullanım alanı bulmuştur (19). Topikal tedaviler özellikle sünnet istemeyen 3 yaş öncesi grupta uygulanabilir. Topikal steroid kullanımının başarısı özellikle enfeksiyonun eşlik etmediği grupta %65-90 olarak bildirilmiştir (19, 20).

Parafimozis

Parafimozis, fimozis varlığında prepisyumun zorlanarak geriye çekilmesi ve bunun sonucu olarak fimotik halkanın glansı boğması olarak tanımlanabilir. Önce lenfatik konjesyon, takiben venöz konjesyon ve daha sonra arteriyel dolaşım bozukluğu gerçekleşir. Bu durum dolaşım bozukluğuna neden olarak penis ve glans- ta ödem, ağrı ve idrar yapamamaya neden olur. Fimozisin bir komplikasyonudur. Sürecin uzun sürmesi gangrene kadar gidebileceğinden acil müdahale gereklidir. Vazelin gibi herhangi bir kayganlaştırıcı kullanılarak el ile redüksiyon yapılabilir. El ile redükte edilebilmesi durumunda elektif koşullarda sünnet yapılabilir. Fakat akut dönemde dorsal slit yapılarak, sünnetin ertelenmesini önerenler de vardır. Akut dönemde yapılacak sünnetin enfeksiyon ve kozmetik açıdan komplikasyon yaratabileceği bildirilmektedir. Ancak parafimozisin ürolojik acillerden biri olduğu akıld tutulmalı ve hızla müdahale edilmelidir.

Kaynaklar

1. Moses S, Bailey RC, Ronald AR. Male circumcision: assessment of health benefits and risks. *Sex Transm Infect.* 1998;74:368-73.
2. Massry SG. History of circumcision: a religious obligation or a medical necessity. *J Nephrol.* 2011;24 Suppl 17:S100-2.
3. Schoen EJ, Colby CJ, Ray GT. Newborn circumcision decreases incidence and costs of urinary tract infections during the first year of life. *Pediatrics.* 2000;105:789-93.
4. Tobian AA, Serwadda D, Quinn TC, Kigozi G, Gravitt PE, Laeyendecker O, et al. Male circumcision for the prevention of HSV-2 and HPV infections and syphilis. *N Engl J Med.* 2009;360:1298-309.
5. Shankar KR, Rickwood AM. The incidence of phimosis in boys. *BJU Int.* 1999;84:101-2.
6. Practice parameter: the diagnosis, treatment, and evaluation of the initial urinary tract infection in febrile infants and young children. American Academy of Pediatrics. Committee on Quality Improvement. Subcommittee on Urinary Tract Infection. *Pediatrics.* 1999;103:843-52.
7. Top FÜ, Esimtimur Y, Uykan L, Pekdemir EA. Giresun İlindeki Ailelerin Sünnet Konusundaki Bilgi, Tutum ve Davranışları *Çocuk Dergisi.* 2008;8:166-171.
8. Yakıncı C, Şahin S, Pac FA: Malatya ilinde sünnet araştırması. *T Klin J Pediatr* 5: 64, 1996.
9. S. Tekgül, H. S. Dogan, E. Erdem, P. Hoebeke, R. Kocvara, J. M. Nijman, C. Radmayr, M. S. Silay, R. Stein, S. Undre. Guidelines on Paediatric Urology. *Pediatric Urology - Limited Update* March 2015.
10. Beydon L, Ecoffey C, Lienhart A, Puybasset L. Circumcision in children: an organizational or an ethical challenge? *Ann Fr Anesth Reanim.* 2012;31:442-6.
11. Benli E, Koca O. Bingöl ilinde sünnet araştırması. *Yeni Üroloji Dergisi.* 2011;6:22-25.
12. Kavaklı K, Kurugöl Z, Nişli G. Hemofilik Çocuklar Sünnet Edilmeli mi? *Türkiye Klinikleri J Pediatr* 1999;8(4):189-93.
13. Karaman Mİ, Zulfikar B, Öztürk Mİ, Koca O, Akyüz M, Bezgal F. Circumcision in bleeding disorders: improvement of our cost effective method with diathermic knife. *Urol J.* 2014;11:1406-10.
14. Kavaklı K, Aledort LM. Circumcision and haemophilia: a perspective. *Haemophilia.* 1998;4:1-3.
15. Yapanoğlu T, Aksoy Y, Atmaca AF, Zıypak T, Cesur M, Özbey İ. Bölgemizdeki sünnet komplikasyonları. *Turkish Journal of Urology* 2004; 30: 441-445.
16. Pepe P, Pietropaolo F, Candiano G, Pennisi M. Ischemia of the glans penis following circumcision: case report and revision of the literature. *Arch Ital Urol Androl.* 2015;87:93-4.
17. Kizilyıldız BS, Sönmez B, Karaman K, Caksen H. Toxic methemoglobinemia due to prilocaine use. *J Emerg Med.* 2010;38:663-4.
18. Özdemir E. Significantly increased complication risks with mass circumcisions. *Br J Urol.* 1997;80:136-9.
19. Yanagisawa N, Baba K, Yamagoe M, Iwamoto T. Conservative treatment of childhood phimosis with topical conjugated equine estrogen ointment. *Int J Urol.* 2000;7:1-3.
20. Orsola A, Caffaratti J, Garat JM. Conservative treatment of phimosis in children using a topical steroid. *Urology.* 2000;56:307-10.

KISIM 4

VEZIKOÜRETRAL REFLÜ

Vezikoüretal Reflü

17

Tayfun Oktar, Bilal Çetin, M. İrfan Dönmez

Vezikoüretal reflü (VUR) idrarın mesaneden üst üriner sisteme doğru fizyolojik olmayan geri kaçıışı olarak tanımlanmaktadır. Spontan rezolüsyona uğrayarak hiçbir belirti vermeden kaybolabildiği gibi, hipertansiyon ve son dönem böbrek yetmezliği ile sonuçlanabilecek kadar geniş bir yelpazede seyir gösterebilir. Bu sebeple VUR, pediatrik üroloji pratiğinde önemli bir yer tutmaktadır.

Vezikoüretal reflünün anlaşılması ve bugünkü tedavi yöntemlerinin geliştirilmesi uzun bir tarihi süreç sonrasında gerçekleşmiştir. İdrarın böbreklerden mesaneye üreterovezikal bileşke sayesinde tek yönde ilerlediğini ilk kez ortaya atanlar Galen (MS 1. yy) ve Leonardo da Vinci (1452-1519)'dir. Pozzi ise 1893'te jinekolojik bir operasyon sırasında üreter diseksiyonu sonrası mesaneden idrarın üretere geri kaçıışını izlemiş ve bunu bildiri olarak yayınlamıştır¹. Semblinow 1907'de tavşan ve köpekte normal bir bulgu olarak vezikoüretal reflüyü göstermiştir. Campbell, 1930 yılında 700 sistogramı değerlendirmiş ve bunlarda %12 oranında VUR saptamıştır². Günümüzde kabul görmekte olan reflü nefropatisinin patofizyolojisi ise Ransley

ve Ridson tarafından 1979'da ortaya konmuştur³.

Vezikoüretal reflünün tanı ve tedavi mekanizmalarının anlaşılmasında üreterovezikal bileşkenin anatomik özellikleri önemli bir dayanak noktası olmuştur. Üreterin seroza tabakası, mesanenin seroza tabakasıyla birleşerek fibromusküler bir kılıf (Waldeyer's sheath) olarak sonlanmaktadır. Dış longitudinal kas lifleri trigonu oluşturmak üzere mesaneye uzanarak üreterin mesaneye oblik şekilde girişini sağlamaktadır. Orta sirküler kas lifleri ise hiatustan distale geçmemektedir. İçteki longitudinal kas lifleri erkeklerde verumontanuma, kadınlarda ise dorsal üretraya kadar uzanmaktadır. Ayrıca 1972'de Elbadawi tarafından tanımlanan bir intermediate tabaka da derin trigonu oluşturacak lifleri içermektedir⁴.

Üreter ile mesane arasında idrarın geriye akışını önleyen gerçek bir sfinkterik yapı yoktur. Reflü, intramural üreterin detrusor tarafından flap-valv şeklinde kapatılmasıyla önlenmektedir. Bu durum üreter orifisinin intramural uzunluğunu önemli hale getirmektedir. Üreter orifisinin görünümü ise reflüye yatkınlık konu-

sunda fikir verebilmektedir (konik, stadyum, at nali ve golf çukuru vb).

Veziköüretal reflünün klinik önemi, ateşli idrar yolu enfeksiyonu ile birlikteliğinde gözlenebilen renal skar gelişimidir. Bu durumun engellenmesi tedavinin de temelini oluşturur. Renal skar oluşumunda 'big bang' teorisi kabul görmektedir. Bu teoriye göre, enfekte idrarın mesaneden toplayıcı kanallar aracılığıyla renal kortekse reflüsü renal skar gelişiminde rol oynamaktadır. Bu skarların önemi, piyelonefritin önlenabilir komplikasyon olmasının anlaşılması ile artmıştır. VUR renal skar gelişimini yaklaşık 2.5 kat arttırmaktadır ve yüksek dereceli reflüde bu risk daha fazladır. Bununla birlikte hiçbir enfeksiyon öyküsü olmayan çocukların sintigrafik taramalarında global olarak fonksiyonu düşük küçük böbrek şeklinde bulgulara rastlanabilmektedir. Bu durum üreter tomurcuğunun anormal şekilde indüklenmesinin de konjenital defektlere (hipoplazi, displazi) yol açabileceği veya yüksek dereceli reflünün kendisinin enfeksiyon olmadan renal hasar oluşturabileceği fikrinin ortaya atılmasına sebep olmuştur⁵.

VUR, etiyojisine göre primer ve sekonder olarak ayrılabilir. Primer VUR; konjenital olarak üreter tomurcuğunun anormal gelişimi sonucu üreterovezikal bileşkenin anatomik yetersizliğine bağlı gözlenmektedir. Sekonder VUR; nörojenik mesane, mesane çıkım obstrüksiyonu (posterior üretral valv), mesane barsak disfonksiyonu (Bladder Bowel Dysfunction) ve idrar yolu enfeksiyonu gibi bir sebeplere ikincil olarak ortaya çıkmaktadır.

EPİDEMİYOLOJİ

Veziköüretal reflünün (VUR) tanısı, invaziv bir yöntem olan işeme sistoüretrografisi (VCUG) gerektirdiği için hastalığın gerçek prevalansı ve insidansı net olarak bilinmemektedir. Buna karşın, VUR'un sağlıklı çocuklardaki prevalansı-

nın %0, 4-1, 8 arasında tahmin edilmektedir⁶. Ateşli idrar yolu enfeksiyonu (İYE) geçiren çocuklardaki VUR insidansı %30-50 olarak bildirilmektedir⁷. Bir başka çalışmada ise yaş küçüldükçe VUR insidansının %70'lere kadar çıktığı ortaya konmuştur⁸. Hoberman ve arkadaşları 1-24 aylık 302 çocuğu ilk ateşli İYE'den bir ay sonra çekilen VCUG ile taramış ve %39 hastada VUR saptamıştır⁹.

Kız çocuklar anatomik yapıları nedeniyle idrar yolu enfeksiyonlarına daha yatkındırlar. Ancak, erkek ve kız çocuklar karşılaştırıldığında, erkekler daha sık VUR tanısı almalarına rağmen reflüleri rezolusyona daha eğilimlidir¹⁰. Ayrıca, erkek çocuklarda VUR daha yüksek dereceli olma eğilimindedir. Reflü renal üniteler açısından erkek ve kız çocuklar karşılaştırıldığında; düşük dereceli (Grade I-III) VUR saptanma oranı kızlarda %78, erkeklerde ise %46 oranında bulunmuştur¹¹.

Antenatal hidronefrozu çocukların izleminde VUR prevalansı %16, 2 (%7-35) belirtilmektedir¹². Şencan ve arkadaşları hafif AH'lu hastaları postnatal takiplerinde VUR insidansını %1, 7 olarak bulmuştur¹³. AH için takibe alınan çocukların takibinde VUR, erkek çocuklarda yaklaşık 2 kat daha fazla görülmüştür.

Alt üriner sistem disfonksiyonu (AÜSD) ile VUR arasında belirgin bir ilişki mevcuttur. AÜSD olan hastalarda VUR insidansı %40-60 arasında bulunmuştur¹⁴. İsvaç reflü çalışmasında 1-2 yaş arası grade 3 ve 4 reflülü hastaların %34'ünde AÜSD saptanmış olup, bunların %9'unun aşırı aktif mesane ve %24'ü işeme fazı disfonksiyonu olduğu görülmüştür¹⁵.

Bir diğer hasta grubu da ailesinde reflü saptananlardır. Kardeşinde VUR saptanmış olan çocuklarda VUR insidansı %27, 4 (%3-51), ebeveyninde reflü olan çocuklarda ise %35, 7 (%21, 2 - 61, 4) olarak bulunmuştur¹². Kardeşlerde saptanan reflünün derecesinin daha düşük ve spontan rezolasyon ihtimalinin daha yüksek olduğu ortaya konmuştur¹⁶. Fakat kar-

deş reflüsü, ateşli İYE sonrası saptanırsa yüksek dereceli olma olasılığı ve reflü nefropatisi ile birlikte olma ihtimali daha yüksektir¹⁷. Tek yumurta ikizlerinde %80, çift yumurta ikizlerinde ise %35 kardeş reflüsü olasılığı mevcuttur¹⁸.

Etnik köken açısından karşılaştırıldığında, İYE ile başvuran beyaz çocuklarda siyahî akranelarına göre VUR saptanma olasılığı 3 kat daha fazladır. Siyahî çocuklardaki VUR derecesi de belirgin olarak daha düşük bulunmuştur¹⁹. VUR etiyojisinde belirgin bir genin rol almadığı bilinmektedir. Yapılan çalışmalarda AGTR2, HNF1B, PAX2, RET, ROBO2, ve UPKA3 genlerinin VUR gelişiminde rol aldıkları gösterilememiştir²⁰. Yetişkin yaştaki hipertansif hastalar VUR açısından tarandığında %19'lara varan VUR insidansı ortaya çıkabilmektedir²¹.

Gelecekte VUR hastalarını saptayabilecek sensitivitesi ve spesifitesi yüksek, invaziv olmayan tanı yöntemlerinin geliştirilmesi, ayrıca bu tanı araçlarının klinik önemi olan VUR hastalarını ayırt edebilmesi, epidemiyolojik veri elde edilmesi ve hastalığın seyrinin anlaşılabilmesi açısından büyük bir öneme sahip olacaktır.

VEZIKÜRETERAL REFLÜNÜN KONSERVATİF TEDAVİSİ

Vezikoüretal reflü (VUR), ateşli idrar yolu enfeksiyonu varlığında renal skar oluşumuna sebep olabilir. Renal skar varlığı ise hipertansiyon, böbrek yetmezliği gibi morbiditelere yol açabilmektedir. VUR tedavisinde hedef, hastaları risk gruplarına göre tanımlayarak morbiditelerin önüne geçmektir.

Tedavi planlanırken birçok faktör göz önüne alınmalıdır. Bunlar; cinsiyet, reflü derecesi, yaş, başvuru şekli (antenatal HN, ateşli İYE, kardeş reflüsü vb), başlangıç değerlendirmesindeki böbrek durumu, lateralite, alt üriner sistem disfonksiyonu varlığı, mesane barsak disfonksiyonu, üriner sistem anomalisi varlığı, renal skar varlığı, separe renal fonksiyon, ailenin ve çocu-

ğun tedaviye uyumu ve aile tercihidir²².

Tedavi iki ana başlık altında incelenebilir. Bunlardan ilki konservatif (cerrahi dışı), ikincisi ise cerrahi tedavidir. Genel olarak ilk 5 yaş içinde tanı alan tüm hastaların tedavisine konservatif olarak başlanması önerilmektedir²³. Konservatif tedavi; devamlı antibiyotik profilaksisi, alt üriner sistem disfonksiyonu tedavisi ve hastanın aralıklı olarak değerlendirilmesini içerir^{24, 25}. Vezikoüretal reflünün konservatif tedavisinin en önemli dayanak noktası reflünün spontan rezolüsyona uğramasıdır. Daha küçük yaşta (< 2 yaş) saptanan ve düşük dereceli reflülerin (Grade I-II) daha yüksek olasılıkla gerilediği bilinmektedir. Yapılan çalışmalarda, 4-5 yıllık takip sonunda grade I-II reflülerin yaklaşık %80-90, grade III-V reflülerin ise %30-50 oranında gerilediği bildirilmiştir²⁶.

Vezikoüretal reflüde devamlı antibiyotik profilaksisi konseptinin ortaya çıkmasında Lenaghan ve ark. yapmış olduğu çalışmanın sonuçları belirleyici olmuştur. Bu çalışmada, ateşli idrar yolu enfeksiyonu sonrasında skar gelişme riskinin daha önceden skarlı olan olgularda %66, skarlı olmayan normal böbreklerde ise %21 olduğu ortaya konmuştur²⁷. Grade I-IV arası 545 çocuğun 6 ay ile 10 yıl arasındaki takiplerinin retrospektif olarak incelendiği bir çalışmada ise devamlı antibiyotik profilaksisi alan çocukların yalnızca %0. 5'inde yeni skar oluştuğu izlenmiştir²⁸.

Temel prensip olarak idrar yolu enfeksiyonu tedavisinde kullanılan antibiyotikler profilakside kullanılmamaya çalışılmalıdır. Günümüzde sıklıkla kullanılan antibiyotikler trimetoprim-sulfametaksazol ve (TMP-SMX) nitrofurantoin'dir. Sulfonamidler ve nitrofurantoin hiperbilirubinemi riski nedeniyle neonatal dönemde kullanılmamalıdır. Sulfametaksazol de ilk 3 aylık dönemde albuminden bilirubini ayırıştırarak hiperbilirubinemiye sebep olabilir. Amoksisilin, izlem esnasında gelişebilecek antibiyotik direnci sebebiyle ilk tercih olmamakla

TABLO 1. Veziköüretal reflüde antibiyotik profilaksisinde kullanılan ilaçlar ²³

Antibiyotik	Doz	Kullanım Kısıtlılığı
Trimetoprim-sulfametaksazol (TMP-SMX)	TMP dozu üzerinden 2 mg/kg	2 ay altındakilere kullanılmamalıdır
Nitrofurantoin	1-2 mg/kg	3 ay altındakilere kullanılmamalıdır
Sefaklor	10 mg/kg	
Ampisilin	20 mg/kg	
Amoksisilin	10 mg/kg	

birlikte ilk 3 ayda daha güvenilir olduğundan dolayı bu dönemde tercih edilmelidir. Kullanılacak olan antibiyotik genellikle tedavi dozunun 1/4 - 1/2'si dozunda ve gece yatmadan önce verilmektedir. Kullanılan antibiyotikler içinde nitrofurantoinin bazı çocuklarda kötü tat nedeniyle alım problemleri ve gastrointestinal sistem rahatsızlığı nedeniyle kullanım zorluğu yarattığı bilinmektedir. TMP-SMX ise özellikle sulfametaksazol komponenti sebebiyle alerjik cilt reaksiyonlarına ve fotosensitiviteye sebep olabilir. Önemsenmeyen ancak problem yaratabilecek bir diğer durum da ilaçların içerisindeki şeker molekülleri (fruktoz vb) sebebiyle diş çürüklerinin artabilmesidir. Bu sebeple antibiyotik kullanımı sonrası dişlerin fırçalanması önem taşımaktadır. Tablo 1'de antibiyotiklerin profilaksisinde kullanılan dozları verilmiştir.

Zaman içerisinde antibiyotik profilaksisinin faydasını sorgulayan birçok çalışma yapılmıştır. 2011 yılında 20 randomize kontrollü çalışmadaki 2324 çocuğun dâhil edildiği meta-analizde antibiyotik profilaksisinin hiç tedavi verilmemesine göre tekrarlayan idrar yolu enfeksiyonu riskini azaltmadığına dair bir sonuç ortaya çıkmıştır. Ancak bu analizde yer alan çalışmaların düşük hasta sayılı, metodolojik olarak zayıf ve heterojen hasta gruplarını içerdiği unutulmamalıdır ²⁹. Antibiyotik profilaksisinin

etkinliği konusunda yapılmış olan en önemli çalışmalardan biri olan RIVUR (Randomized Intervention for Vesicoureteral Reflux) çalışması ise randomize, plasebo kontrollü, çift kör ve çok merkezli bir çalışma olup çalışmaya grade I-IV reflülü, yaşları 2 ile 72 ay arasında değişen 607 çocuk dâhil edilmiştir. Sonucunda, TMP-SMX profilaksisinin tekrarlayan ateşli idrar yolu enfeksiyonlarını yaklaşık %50 oranında azalttığı ancak skar gelişimi açısından kontrol grubundan farklı olmadığı gösterilmiştir. Antibiyotik profilaksisinin, ateşli idrar yolu enfeksiyonunu engellemede düşük dereceli reflü grubunda daha etkili olduğu bulunmuştur. Bunun yanında, antibiyotik profilaksisi alan gruptaki hastalarda gelişen ateşli idrar yolu enfeksiyonlarının antibiyotiklere daha dirençli bakterilerle oluştuğu gözlenmiştir ³⁰.

Antibiyotik profilaksisi konusunda prospektif, randomize kontrollü bir başka önemli çalışma ise İsveç Reflü çalışmasıdır. Bu çalışmaya 1-2 yaş arası grade III-IV reflülü 203 çocuk dâhil edilmiş olup tekrarlayan idrar yolu enfeksiyonlarını azaltma bakımından antibiyotik profilaksisi ve endoskopik enjeksiyonun yalnızca izlemden anlamlı derecede başarılı olduğu (ateşli idrar yolu enfeksiyonu gözlenme oranları sırasıyla %19, %23 ve %57) ortaya konmuştur ³¹. Aynı çalışmanın alt grup analizinde, alt üriner sistem disfonksiyonu olan çocukların enfeksiyon açısından daha fazla risk altında oldukları ve buna paralel olarak antibiyotik profilaksisinden daha fazla yarar gördükleri gösterilmiştir ³¹.

Bilateral yüksek dereceli reflülü hastalarda medikal ve cerrahi tedavinin karşılaştırıldığı randomize kontrollü bir başka çalışmada ise böbrek fonksiyonu, ateşli idrar yolu enfeksiyonu ve skar gelişimi konusunda iki grup arasında 4 yıllık takip sonunda fark bulunmamıştır ³².

Konservatif tedavinin önemli komponentlerinden biri de alt üriner sistem disfonksiyonu ve mesane barsak disfonksiyonunun ortadan kaldırılmasıdır. Mesane disfonksiyonunun ta-

nınması ve uygun şekilde tedavi edilmesi oldukça önemlidir. Bunun için, hastanın işeme bozukluğu semptom skoru gibi objektif sorgu formlarıyla değerlendirilmesi tanı ve takip için avantaj sağlamaktadır³³. Özellikle tuvalet eğitimi almış hasta grubunda bu durumun varlığı araştırılmalı ve uygun tedavi (saatli işeme, laksatif kullanımı, biofeedback vb.) verilmelidir³⁴. VUR saptanıp takip edilen hastaların takipleri süresince de mesane barsak disfonksiyonu ortaya çıkabilmektedir. Çalışmalarda, mesane barsak disfonksiyonu olan reflülü hastalarda araya giren (breakthrough) enfeksiyonların daha sık gözleendiği (%77 vs %23) ve reflü rezolüsyonunun daha geç olduğu gösterilmiştir¹⁵.³⁵ VUR varlığında yüksek basınçlı mesanelerin üst üriner sistem için bir risk oluşturduğu unutulmamalıdır. Aşırı aktif mesane bulguları olan reflülü çocukların antikolinergikler ile tedavi edilmesi reflünün spontan gerileme olasılığını arttırabilmektedir³⁶. Alt üriner sistem disfonksiyonu ve mesane barsak disfonksiyonu olan hastalarda bu problemler çözülmeden cerrahi tedaviye karar verilmemelidir.

Veziköüretal reflünün konservatif tedavisinde erken dönemde sünnet de önemli bir basamak teşkil etmektedir. Avustralya'dan yayınlanan ve 402. 908 çocuğun dâhil edildiği bir meta-analizde sünnetin idrar yolu enfeksiyonu açısından koruyucu olduğu saptanmıştır. Özellikle yüksek dereceli reflülü hasta grubunda idrar yolu enfeksiyonu riskinin %30 olduğu ve 4 çocuğa sünnet yapılarak 1 çocuğun idrar yolu enfeksiyonundan korunabileceği bildirilmiştir³⁷.

Takiplerde ailelere idrar yolu enfeksiyonu bulguları iyi anlatılmalı ve çocuğun ateşinin yükseldiği durumlarda mutlaka idrar yolu enfeksiyonunun araştırılmasının gerektiği anlatılmalıdır. Özellikle üst üriner sistem enfeksiyonu bulguları olan hastaların akut pyelonefrit şüphesiyle uygun şekilde değerlendirmeleri ve tedavileri şarttır. Takiplerde üriner ultrasonog-

rafi ile aralıklı değerlendirme esas olup kontrol işeme sistoüretrografisinin (VCUG) ne zaman çekilmesi gerektiği konusu tartışmalıdır. Hasta klinik olarak stabil ise 18-24 ay arası reflünün kaybolmasını takip amaçlı kontrol VCUG çekilebilir.

Daha önce de bahsedildiği üzere VUR tedavisinde amaç nihai olarak renal skar gelişmesini engellemektir. Piyelonefrit esnasında DMSA sintigrafisinde skar saptanan hastalarda kalıcı hasar oluşma riski %41'dir³⁸. Ateşli idrar yolu enfeksiyonu olmadığı durumlarda ise skar riski oldukça düşük olduğundan DMSA ile takip gerekli olmayabilir. Skar olduğu bilinen olguların kontrollerinde proteinüri ve hipertansiyon varlığı sorgulanmalıdır³⁹. Ayrıca bu hastaların büyüme gelişmesinin yaşlılarıyla korele olup olmadığına da dikkat edilmelidir.

Antibiyotik profilaksisinin ne zaman sonlandırılacağı konusunda net bir fikir birliği yok ise de karar, işeme eğitiminin tamamlandığı ve alt üriner sistem disfonksiyonunun olmadığı yaş grubunda, aile ile konuşularak verilmelidir. Düşük dereceli reflülü erkek çocuklar, klinik olarak bir sıkıntı olmadığı durumlarda profilaksi kesilerek takip edilebilir. Ancak kız çocuklarda reflünün sonlandırılması özellikle gebelikte ilgili ateşli idrar yolu enfeksiyonu riski olduğundan dolayı gerekebilmektedir. Bu hastalarda veziköüretal reflünün düzeltilmesinin gebelikteki enfeksiyon riskini azaltmadığı, bu enfeksiyonların asıl olarak reflüye bağlı skar ile ilişkili olduğunu bildiren yayınlar mevcuttur^{40,41}. Antibiyotik profilaksisi altında izlemde araya giren ateşli enfeksiyon varlığında konservatif tedavide ısrarcı olunmamalıdır. Böyle durumlarda ya da böbrek fonksiyonlarında kötüleşmenin saptandığı durumlarda DMSA sintigrafisi ile yeni skar oluşumu açısından değerlendirme yapıp tedavi planı şekillendirilmelidir³⁹. Antenatal hidronefroz takibinde VUR saptanarak başlanmış olan antibiyotik profilaksisinin, bu hastalara tuvalet eğitimi tamamlayıp alt üriner sistem

TABLO 2.

Risk Grubu	Prezentasyon	Başlangıç Tedavisi	Yorum	Takip
Yüksek	Tuvalet eğitimi sonrası yüksek dereceli reflülü (Gr 4-5) semptomatik erkek veya kız, skarlı böbrekler ve AÜSB	Öncelikle AÜSB'nin tedavisi ve antibiyotik profilaksisi, araya giren enfeksiyon varlığında veya devam eden reflü durumunda girişim	Erken girişim gerekliliği yüksek olabilir	İYE ve AÜSB açısından agresif takip; 6 ay sonra tekrardan tam değerlendirme
Yüksek	Tuvalet eğitimi sonrası yüksek dereceli reflülü (Gr 4-5) semptomatik erkek veya kız, skarlı böbrekler ancak AÜSB yok	Girişim düşünülebilir	Açık cerrahinin sonuçları endoskopi cerrahiden daha iyi	Girişim sonrası yalnızca gerektiğinde VCUG, ergenliğe kadar yıllık böbrek durumu takibi
Orta	Tuvalet eğitimi öncesi yüksek dereceli reflülü semptomatik kız veya erkek hasta ve skarlı böbrekler	Başlangıç tedavisi antibiyotik profilaksisi, araya giren enfeksiyon varlığında veya devam eden reflü durumunda girişim	Spontan gerileme erkeklerde daha yüksek olasılık	İYE/Hidronefroz açısından takip, 12-24 ay sonra tekrardan tam değerlendirme
Orta	Yüksek dereceli reflülü asemptomatik hasta (Antental HN, kardeş taraması ile) ve skarlı böbrekler	Başlangıç tedavisi antibiyotik profilaksisi, araya giren enfeksiyon varlığında veya devam eden reflü durumunda girişim		İYE/Hidronefroz açısından takip, 12-24 ay sonra tekrardan tam değerlendirme
Orta	Tuvalet eğitimi sonrası yüksek dereceli reflülü semptomatik kız veya erkek hasta, normal böbrekler, AÜSB mevcut	Başlangıçta antibiyotik profilaksisi ve AÜSB'nin tedavisi. Araya giren enfeksiyon veya devam eden reflü durumunda girişim düşünülebilir.	Üroterapiye rağmen devam eden AÜSB durumunda girişim düşünülebilir. Girişim tipi tartışmalıdır.	İYE ve AÜSB açısından takip gereklidir. Böbrek durumu için başarılı üroterapi sonrası tekrar tam değerlendirme yapılmalıdır.
Orta	Tuvalet eğitimi sonrası düşük dereceli reflülü skarlı böbrekli semptomatik kız veya erkek hasta	Tedavi şekli tartışmalıdır. Esdoskopik girişim bir seçenektir. AÜSB varsa tedavi edilmelidir.		Ergenlik sonuna kadar İYE, AÜSB ve böbrek durumu açısından takip edilmelidir.
Orta	Tüm semptomatik düşük dereceli reflülü normal böbrekli hastalar, AÜSB mevcut	AÜSB'nin tedavisine ek olarak antibiyotik profilaksisi düşünülebilir.		İYE ve AÜSB için takip edilmelidir.
Düşük	Tüm semptomatik düşük dereceli reflülü normal böbrekli hastalar, AÜSB yok	Antibiyotik profilaksisi verilir verilmemesi tercihe bağlıdır.	Antibiyotik profilaksisi verilmeyorsa aileler idrar yolu enfeksiyonu riski hakkında bilgilendirilmelidir.	İYE için takip gereklidir.
Düşük	Tüm asemptomatik düşük dereceli reflülü normal böbrekli hastalar	İnfantlarda antibiyotik profilaksisi verilir verilmemesi tercihe bağlıdır.	Antibiyotik profilaksisi verilmeyorsa aileler idrar yolu enfeksiyonu riski hakkında bilgilendirilmelidir.	İYE için takip gereklidir.

İYE: İdrar Yolu Enfeksiyonu, AÜSB: Alt Üriner Sistem Bozukluğu

disfonksiyonu olmadığı anlaşılıncaya kadar devam edilmesi önerilen ve güvenli olan bir tedavi yaklaşımıdır.

Veziköüretal reflüde tedavi seçenekleri değerlendirilirken EAU/ESPU kılavuzlarında risk sınıflaması dikkate alınmalıdır. Ünilateral, erken yaştaki yüksek dereceli reflü, alt üriner sistem disfonksiyonu varlığı, kız cinsiyet antibiyotik profilaksisinin başlanması önerilen riskli hasta grubunu oluşturmaktadır²². Bir yaş altı grupta, düşük dereceli (Gr 1-2) reflülerde olgu bazında değerlendirilme yapılmalıdır. Tablo 2 'de bu risk sınıflaması verilmiştir.

Referanslar

- Pozzi. Ureteroverletzung bei Laparotomie. *Zentrbl Gynacol.* 1893;17:97.
- Campbell MF. Cystography in infancy and in childhood. *American Journal of Diseases of Children.* 1930;39:386-402.
- Ransley PG, Risdon RA. The pathogenesis of reflux nephropathy. *Contributions to nephrology.* 1979;16:90-97.
- Elbadawi A. Anatomy and function of the ureteral sheath. *J Urol.* 1972;107:224-229.
- Oliveira EA, Diniz JS, Silva JM, Rabelo EA, Pontes AK, Souza MF. Features of primary vesicoureteric reflux detected by investigation of foetal hydronephrosis. *International urology and nephrology.* 1998;30:535-541.
- Sargent MA. What is the normal prevalence of vesicoureteral reflux? *Pediatr Radiol.* 2000;30:587-593.
- Hannula A, Venhola M, Renko M, Pokka T, Huttunen NP, Uhari M. Vesicoureteral reflux in children with suspected and proven urinary tract infection. *Pediatr Nephrol.* 2010;25:1463-1469.
- Baker R, Maxted W, Maylath J, Shuman I. Relation of age, sex, and infection to reflux: Data indicating high spontaneous cure rate in pediatric patients. *J Urol.* 1966;95:27-32.
- Hoberman A, Charron M, Hickey RW, Baskin M, Kearney DH, Wald ER. Imaging studies after a first febrile urinary tract infection in young children. *N Engl J Med.* 2003;348:195-202.
- Alsaywid BS, Saleh H, Deshpande A, Howman-Giles R, Smith GHH. High Grade Primary Vesicoureteral Reflux in Boys: Long-Term Results of a Prospective Cohort Study. *The Journal of Urology.* 184:1598-1603.
- Yeung CK, Godley ML, Dhillon HK, Gordon I, Duffy PG, Ransley PG. The characteristics of primary vesico-ureteric reflux in male and female infants with pre-natal hydronephrosis. *Br J Urol.* 1997;80:319-327.
- Skoog SJ, Peters CA, Arant BS, Jr., et al. Pediatric Vesicoureteral Reflux Guidelines Panel Summary Report: Clinical Practice Guidelines for Screening Siblings of Children With Vesicoureteral Reflux and Neonates/Infants With Prenatal Hydronephrosis. *J Urol.* 2010;184:1145-1151.
- Sencan A, Carvas F, Hekimoglu IC, et al. Urinary tract infection and vesicoureteral reflux in children with mild antenatal hydronephrosis. *J Pediatr Urol.* 2014;10:1008-1013.
- Ural Z, Ulman I, Avanoğlu A. Bladder dynamics and vesicoureteral reflux: factors associated with idiopathic lower urinary tract dysfunction in children. *J Urol.* 2008;179:1564-1567.
- Sillen U, Brandstrom P, Jodal U, et al. The Swedish reflux trial in children: v. Bladder dysfunction. *J Urol.* 2010;184:298-304.
- Estrada CR, Jr., Passerotti CC, Graham DA, et al. Nograms for predicting annual resolution rate of primary vesicoureteral reflux: results from 2, 462 children. *J Urol.* 2009;182:1535-1541.
- Pirker ME, Colhoun E, Puri P. Renal scarring in familial vesicoureteral reflux: is prevention possible? *J Urol.* 2006;176:1842-1846; discussion 1846.
- Kaefer M, Curran M, Treves ST, et al. Sibling vesicoureteral reflux in multiple gestation births. *Pediatrics.* 2000;105:800-804.
- Chand DH, Rhoades T, Poe SA, Kraus S, Strife CF. Incidence and Severity of Vesicoureteral Reflux in Children Related to Age, Gender, Race and Diagnosis. *The Journal of Urology.* 170:1548-1550.
- Cordell HJ, Darlay R, Charoen P, et al. Whole-genome linkage and association scan in primary, nonsyndromic vesicoureteric reflux. *J Am Soc Nephrol.* 2010;21:113-123.
- Barai S, Bandopadhyaya GP, Bhowmik D, et al. Prevalence of vesicoureteral reflux in patients with incidentally diagnosed adult hypertension. *Urology.* 2004;63:1045-1048; discussion 1048-1049.
- S. Tekgül (Chair) HSD, P. Hoebeker et al. EAU Pediatric Urology Guidelines 2016.
- Stein R, Dogan HS, Hoebeker P, et al. Urinary tract infections in children: EAU/ESPU guidelines. *European urology.* 2015;67:546-558.
- Craig JC, Simpson JM, Williams GJ, et al. Antibiotic prophylaxis and recurrent urinary tract infection in children. *The New England journal of medicine.* 2009;361:1748-1759.
- Colen J, Docimo SG, Stanitski K, et al. Dysfunctional elimination syndrome is a negative predictor for vesicoureteral reflux. *J Pediatr Urol.* 2006;2:312-315.
- Elder JS, Peters CA, Arant BS, Jr., et al. Pediatric Vesicoureteral Reflux Guidelines Panel summary

- report on the management of primary vesicoureteral reflux in children. *The Journal of urology*. 1997;157:1846-1851.
27. Lenaghan D, Whitaker JG, Jensen F, Stephens FD. The natural history of reflux and long-term effects of reflux on the kidney. *The Journal of urology*. 1976;115:728-730.
 28. Skoog SJ, Belman AB, Majd M. A nonsurgical approach to the management of primary vesicoureteral reflux. *The Journal of urology*. 1987;138:941-946.
 29. Nagler EV, Williams G, Hodson EM, Craig JC. Interventions for primary vesicoureteric reflux. *The Cochrane database of systematic reviews*. 2011:CD001532.
 30. Investigators RT, Hoberman A, Greenfield SP, et al. Antimicrobial prophylaxis for children with vesicoureteral reflux. *The New England journal of medicine*. 2014;370:2367-2376.
 31. Brandstrom P, Esbjorner E, Herthelius M, Swerkersson S, Jodal U, Hansson S. The Swedish reflux trial in children: III. Urinary tract infection pattern. *The Journal of urology*. 2010;184:286-291.
 32. Smellie JM, Barratt TM, Chantler C, et al. Medical versus surgical treatment in children with severe bilateral vesicoureteric reflux and bilateral nephropathy: a randomised trial. *Lancet*. 2001;357:1329-1333.
 33. Akbal C, Genc Y, Burgu B, Ozden E, Tekgul S. Dysfunctional voiding and incontinence scoring system: quantitative evaluation of incontinence symptoms in pediatric population. *The Journal of urology*. 2005;173:969-973.
 34. Erickson BA, Austin JC, Cooper CS, Boyt MA. Polyethylene glycol 3350 for constipation in children with dysfunctional elimination. *The Journal of urology*. 2003;170:1518-1520.
 35. Koff SA, Wagner TT, Jayanthi VR. The relationship among dysfunctional elimination syndromes, primary vesicoureteral reflux and urinary tract infections in children. *The Journal of urology*. 1998;160:1019-1022.
 36. Koff SA, Murtagh DS. The uninhibited bladder in children: effect of treatment on recurrence of urinary infection and on vesicoureteral reflux resolution. *The Journal of urology*. 1983;130:1138-1141.
 37. Singh-Grewal D, Macdessi J, Craig J. Circumcision for the prevention of urinary tract infection in boys: a systematic review of randomised trials and observational studies. *Archives of disease in childhood*. 2005;90:853-858.
 38. Goldraich NP, Goldraich IH. Followup of conservatively treated children with high and low grade vesicoureteral reflux: a prospective study. *The Journal of urology*. 1992;148:1688-1692.
 39. Peters CA, Skoog SJ, Arant BS, Jr., et al. Summary of the AUA Guideline on Management of Primary Vesicoureteral Reflux in Children. *The Journal of urology*. 2010;184:1134-1144.
 40. Hollowell JG. Outcome of pregnancy in women with a history of vesico-ureteric reflux. *BJU international*. 2008;102:780-784.
 41. Mansfield JT, Snow BW, Cartwright PC, Wadsworth K. Complications of pregnancy in women after childhood reimplantation for vesicoureteral reflux: an update with 25 years of followup. *The Journal of urology*. 1995;154:787-790.

Vezikoüreteral Reflüde Subüreteral Enjeksiyon

18

Ali Haluk Ander, M. İrfan Dönmez

Vezikoüreteral reflünün cerrahi tedavisi subüreterik enjeksiyon ve üreteral reimplantasyon olarak iki temel başlık altında incelenebilir. Bunlardan daha yeni ancak daha sıklıkla kullanılanı subüreterik enjeksiyon tedavisidir. Vezikoüreteral reflünün endoskopik tedavisi ile ilgili ilk çalışma 1981'de Matouschek tarafından bildirilmiştir ¹. Bu çalışmada endoskopik olarak reflüksif üreter orifisi altına Polytetrafluoroethylene (PTFE) enjekte edilerek reflünün durdurulmasının sağlandığı gösterilmiştir. O dönem pek dikkat çekmeyen bu teknik birkaç yıl sonra O'Donnell ve Puri tarafından gündeme getirilmiştir ². Puri tarafından 1998'de ülkemizden Şimşek ve Ander'in de katkılarıyla, yapılan çok merkezli bir çalışmada tek bir enjeksiyon sonrası başarı %75,3 olarak bildirilmiştir ³. Bu çalışma sonrasında ABD hariç birçok ülkede yaygın kullanılması ve STING (Subüreteral Teflon Injection) kısaltmasıyla üroloji pratiğine girmesi sağlanmıştır. 1983'de McDonald ve 1988'de Politano'nun AUA kongrelerinde subüreteral enjeksiyon ile ilgili verilerini paylaşmalarına rağmen PTFE ve silikon gibi maddelerin yarattığı sorunlar ABD'de "Food and Drug Administ-

ration (FDA)" onayı alamamalarına ve yeterli uygulama alanı bulamamalarına sebep olmuştur ^{4,5}. Dextranomer/Hyaluronik asit'in vezikoüreteral reflünün tedavisi amacıyla kullanılmaya başlanması ve 2001 yılında FDA onayı alması sonucunda bu yöntemin ABD'de kullanım yaygınlığını arttırmıştır.

Vezikoüreteral reflünün cerrahi tedavisinde tanımlanan yöntemlerin çoğunluğu; yeterli uzunlukta oluşturulan submukozal tünelin, idrar dolumu ve işeme esnasında mesane içindeki basınç artışıyla birlikte kapanarak reflüyü engellediği prensibine dayanmaktadır. Paquin tarafından bildirilen ve klasik kitaplarda yer alan bilgi ise bu tünelin uzunluğunun üreter orifisi çapının beş katı olması gerektiği şeklindedir ⁶. Subüreteral enjeksiyon yönteminde ise submukozal tünelin uzaması söz konusu değildir. Belki düz bir hattın, konveks hale getirilmesiyle elde edilebilecek bir mesafe kazanılabilmektedir. Şüphesiz ki bu, hiçbir zaman 1/5 oranını sağlamamaktadır. Bu bilgiler subüreteral enjeksiyonun reflüyü nasıl engellediği sorusunu ortaya çıkartmaktadır. Subüreteral madde enjeksiyonunun anti reflü etkisinin;

1. İntramural üretere arkadan yeterli destek sağlayarak,
2. Üreterovezikal bileşkenin trigona noktasal yapışmasını sağlayarak
3. Distal üreterin çapını daraltarak olduğu öne sürülmüştür⁷.

Ayrıca, subüreteral enjeksiyonla distal üreter duvarlarının koaptasyonunun artırılması da bu yöntemin başarısında rol oynamaktadır.

KULLANILAN MATERYALLER

Optimal enjeksiyon materyali; öncelikle insan vücudu için toksik etkili ve karsinojenik olmamalı, kolay enjekte edilebilmeli, enjeksiyon yerinde ciddi bir reaksiyon yaratmamalı, enjekte edildiği yerde varlığını ve hacmini korumalı, enjekte edildiği yer dışına migrasyon riski olmamalı, enfeksiyon etkenlerini taşımamalı, kolay kullanılabilir olmalıdır. Ne yazık ki bütün bu özellikleri sağlayacak tek bir madde yoktur. Klinikte 1980'den beri kullanılan maddeler Tablo 1'de görülmektedir. Bu tablo dışında bilimsel toplantılarda sunulmuş, ancak devam eden çalışmalarla desteklenmemiş başka materyaller de mevcuttur.

NON-OTOLOG MATERYALLER

PTFE (Polytetrafluoroethylene)

Teflon'un tıp dünyasındaki kullanımı oldukça eskidir. İlk olarak 1962'de disfoni tedavisinde vokal kordlara enjekte edilmiştir⁸. Üroloji dünyasında enjeksiyon materyali olarak kullanılan ilk maddedir. Ancak ilk uygulama alanı veziköüreteral

reflü değil üriner inkontinanstır^{9,10}. PTFE, 4-100 µm çaplı Teflon partikülleri ve %50 oranında gliserinden oluşur. Partiküllerin %40'ı 40 µm'den küçüktür. Bu durum yapıya koyu bir macun kıvamı kazandırır. İnce endoskopik enjeksiyon iğnesinden geçişi zor olduğu için özel bir sıkma tabancası ile kullanılabilir. Enjekte edildiği yerde hacminin %50'sini kaybeder (Gliserinin emilmesiyle). Kalan partiküllerin etrafı histiyositler ve yabancı cisim dev hücreleri tarafından sarılır ve zaman içinde bir fibröz kapsül gelişir. Buna bağlı olarak da başarısız bir Teflon enjeksiyonu sonrası açık cerrahi geçiren hastalarda bu alanın diseksiyonu oldukça zordur. Teflon için enjekte edilen madde miktar 0,03-0,1 ml, en fazla 0,3 ml'dir.

PTFE reflüde enjeksiyon materyali olarak oldukça başarılı olmuştur. Teflon enjeksiyonunun öncüsü olan, Puri'nin 1998 deki yayınında ve sonraki yazılarında en az %75 başarı bildirmiştir¹¹. Uluslararası 41 merkezdeki 53 pediatrik üroloji uzmanının bu konudaki deneyimlerini toplamış ve 1984-1996 arasında 1921 erkek ve 6411 kız hastada Teflon enjeksiyonu sonrası tek enjeksiyonda %75,3 başarı, %2,8 nüks (2 yıl izlemde), %0,33 obstrüksiyon (ameliyat gerektiren) tanımlamıştır¹².

Ancak böylesine başarılı ve kolay ulaşılabilen bir materyal, partiküllerin migrasyonu ve potansiyel karsinogenez sebebiyle kullanımdan hızlıca kalkmıştır. Kanser geliştirme ihtimali konusunda doğrudan bir ilişki gösterilmemiş olmasına rağmen spekülasyonu dahi Teflon kullanımını olumsuz yönde etkilemiştir¹³. Tef-

TABLO 1. Veziköüreteral reflü'de enjeksiyon tedavisinde kullanılan materyaller

OTOLOG	NON-OTOLOG
Otolog kollajen (cilt)	PTFE (Polytetrafluoroethylene)
Otolog kan	PDMS (Polydimethylsiloxane)
Otolog mesane kası (hayvan)	Kollajen (Sığır)
Otolog yağ	Dextranomer/Hyaluronic acid
Otolog kondrositler (kulak)	Calcium hydroxyapatite
	Polyacrylate-Polyalcohol copolymer

lon partiküllerinin migrasyonu konusunda da çok tartışmalı yayınlar mevcuttur. Malizia'nın periuretral Teflon enjeksiyonu sonrası uzak organlara migrasyonu bildiren yayını ilk dikkat çeken çalışmadır ¹⁴. Bu çalışmada 80 µm'den küçük partiküllerin migrasyona uğrayabileceği bildirilmektedir. Her ne kadar bu çalışmadaki enjeksiyon alanı farklı, enjeksiyon miktarı fazla olsa da Teflon partiküllerinin beyine ve akciğere gitmesi fikri korkutucudur. İnsanlarda da uzak organ migrasyonu olabileceğini belirten yazılar konuyu daha hassas hale getirmiştir ¹⁵. Miyakita ve Puri'nin konu hakkında tersine bulgular sunmasına rağmen, reflü nedeni ile subüreteral teflon enjeksiyonu yapılan çocuklarda migrasyon olduğuna dair yayınların artması teflon kullanımını azaltmış ve zaman içinde de kullanımını ortadan kalkmıştır ¹⁶.

PDMS (Polydimethylsiloxane)

Piyasaya Macroplastique® ismiyle giren bu materyalde polydimethylsiloxane (PDMS) (%40) partikülleri, suda eriyen polyvinylpyrrolidone (%60) içinde bulunur. Partikül çapları 35-540 µm kadardır. Partiküllerin %28'i 80 µm'den küçüktür. Bu boyut migrasyon için riskli olup, hayvan deneylerinde de gösterilmiştir ¹⁷. Teflon gibi silikon da lokal inflamatuvar cevaba bağlı makrofaj ve fibroblastlar materyali çevrelemektedir. Silikonun otoimmün reaksiyon yarattığı ve malignite riskini artırdığı da literatürde tartışılmıştır ¹⁸. Teflona göre daha sınırlı sayıda çalışma olmasına rağmen başarı %81 civarındadır ¹⁹. Silikon enjeksiyonu da Teflon gibi başarısı yüksek olmasına karşın küçük partiküller (<80 µm) ihtiva etmesi, otoimmün reaksiyon ve malignite riski nedeni ile günümüzde kullanılmamaktadır.

DxHA (Dextranomer/Hyaluronic Acid Copolymer)

FDA tarafından 2001 yılında çocuklarda vezikoureteral reflünün tedavisinde onaylanan ilk

ajan olan dextranomer/hyaluronik asit (Dx/HA) günümüzde en sık kullanılan doku genişletici ajandır. PTFE ve PDMS'nin reflü tedavisinde kullanımında ortaya çıkan partikül migrasyonu ve malignite risklerinin tartışıldığı yıllarda gündeme giren Dx/HA'nın en önemli özelliği, partikül çapının 80 µm sınırının üzerinde olmasıdır (80-250 µm) ²⁰. Taşıyıcı olarak sodyum hyaluronat kullanılmıştır. Bir diğer önemli özelliği, enjeksiyonu esnasında kıvamının koyu olmaması sebebiyle özel iğne gerektirmemesi ve kendi enjektörünün, hafifçe itilmesiyle enjekte edilebilmesidir. Medikal amaçla dextranomerler yara iyileşmesinde, sodyum hyaluronat ise göz cerrahisi ve ortopedide eklem içi enjeksiyon için kullanılmıştır. Dx/HA enjeksiyonundan 12 hafta içinde hyaluronat kaybolur ve enjeksiyon sonrası bir yıl içinde enjekte edilen materyalin hacmi %25 azalır ¹². Ancak dextranomer partikülleri arasına fibroblast ve kollajen girerek sabit bir yapı oluşturur. Uzak dokulara Dx/HA migrasyonunun olmadığı hayvan deneylerinde gösterilmiştir ²¹. İlk enjeksiyon sonrası başarı, bu konuda en çok deneyim sahibi olan isimlerden biri olan Lackgren'in ilk serisinde %69'dur ²². 2010 yılında yayınlanan bir meta analizde başarı oranı, enjeksiyondan 3 ay sonra %77 olarak verilmektedir ²³. Tek merkeze ait orta ve yüksek dereceli reflüleri içeren 1551 hastanın dahil edildiği bir seride erken dönem (3. ay) sonuçlarında tek enjeksiyon sonrası %87,1, ikinci enjeksiyonda ek olarak %11, 3 ve üçüncü enjeksiyonda yine ek olarak %1,6 başarı verilmektedir ²⁴. Ancak, Dx/HA enjeksiyonundan sonra uzun dönem takiplerde başarının düştüğü bilinmektedir. Lackgren'e göre başarılı tedavi edilenlerin 1 yıllık takiplerinde %13'ünde reflünün devam ettiği görülmektedir ²⁵.

Uzun yıllardır piyasada olması sebebiyle bir çok farklı Dx/HA jenerik ürünü ortaya çıkmıştır. Akla gelen önemli sorunlardan bir tanesi ise Dx/HA materyallerinin bu jenerik farklılığının reflü rezolüsyonuna etki edip etmediğidir. Bu konuda

yapılmış çalışmalarda jenerik farklılıkların sonuca etki etmediği ortaya konmuştur ^{26,27}.

Kollajen (Cross-Linked Bovine Collagen)

Sığır derisinden elde edilen kollajen kalp kapakları yapımında, dikiş materyallerinde, yamalarda kullanılmış olup, hemostatik ajan olarak da işlev görmüştür. Kullanılan kollajenin %95'i Tip I, %5'i Tip III'tür. Kollajen, kolay enjekte edilir ve özel bir şırınga gerektirmez. Enjekte edildiği yerde lokal reaksiyon çok az olur, granülom gelişimi olmamakla birlikte materyal, fibroblastlar ve hastanın kendi kollajeni tarafından işgal edilir ⁷. Organik bir materyal oluşu alerjik reaksiyon ihtimalini yaratır. Bu nedenle işlem öncesi cilt testi yapılmalıdır. İnsanların %3'ü kollajene karşı hipersensitivite reaksiyonu verir ²⁸. Enjeksiyon sonrası erken dönem başarıları diğer materyaller gibi olsa da uzun dönem sonuçları hayal kırıklığı yaratmıştır. Haferkamp'ın çalışmasında erken dönem başarı %92 iken 37 ay sonraki nüks oranının %91 olduğu ortaya konmuştur ²⁹. Kollajen türü ve yoğunluğu arttırıldığında daha az nüks görüldüğü bildirilmiş olsa da günümüzde yaygın kullanılan bir materyal değildir ³⁰.

Kalsiyum Hidroksilapatit

Kalsiyum hidroksilapatit; su, gliserin ve %3'lük methylcellulose içinde süspanse edilmiş kalsiyum hidroksilapatit'ten oluşur. Molekül büyüklüğü 75-125 µm civarındadır. Partiküller ciddi bir lokal reaksiyona sebep olmaz ve stabildir. Mevorach, Coaptite® kullandığı çalışmasında Gr II-IV reflüsü olan 98 hastada (155 üreter) %75 başarı bildirmiştir ³¹. Partikül çapları 100-400 µm arasında olan polyethylene glycol-400-polyglucosamine, tri-calcium-phosphate ceramic ve ringer solüsyonu ihtiva eden başka bir hidroksilapatit materyali (Urocol®) kullanılarak Kajbajzadeh'nin yaptığı yayında 208 çocukta reflünün kaybolma oranı %69 olarak belirtilmiştir ³².

OTOLOG MATERYALLER

Hastanın vücudundan elde edilen materyaller olduğu için ilk anda çok cazip görülmeyle birlikte, en önemli sorun elde edilmesi için anestezi altında ikinci bir işlem gerekliliğidir. Bir nevi serbest greft olukları için, serbest greft sağ kalımının riskleri mevcuttur. Doğal olarak, hazırlama aşamalarında enfeksiyon riskini en aza indirmek için gerekli önlemler alınmalıdır.

Kondrosit

Kondrositlerin hayvan deneylerinde nasıl elde edileceği Atala tarafından tarif edilmiştir ³³. Buna göre Alginate ile kondrosit süspanasyonu değişik hücre yoğunluklarında denenmiş ve kırık oluşumu gösterilmiştir. İnsanlardaki uygulamaya ait sınırlı sayıda çalışmada başarı %80 olarak verilmektedir ³⁴.

Kollajen

Sığırdan elde edilen kollajene göre alerjik reaksiyon olmaması, enfeksiyon taşıma riski bulunmaması gibi avantajları vardır. Ancak hastanın cildinden ya da kulağından elde edilmesinin zorluğu, bu yöntemin yaygın kullanılamamasına yol açmıştır.

Kas

Mesane kasından elde edilen kas örneklerinin alginate ile karıştırılarak subüretal enjeksiyonu prensibine dayanmaktadır ³⁵. Deneysel seviyedeki çalışma yaygın olarak tekrarlanamamıştır.

DİĞER MATERYALLER

Veziköüretal reflüde, yaklaşık 30 yıldır değişik materyallerin kullanıldığı endoskopik subüretal enjeksiyon yöntemi etkin bir tedavi yöntemi olarak tartışılmazdır. Tartışılan ve zaman içinde farklı alternatifler geliştirilen tarafı enjeksiyon materyalleridir. Tarihsel süreç içinde

subüretal kan enjeksiyonu dahi önerilmiştir. Hatta bu konuda çok büyük deneyimi olan Atala, hücre kültürleri dışında “enjekte edilebilen, şişirilebilen ve ayrılabilen balon” önerisini de getirmiş ancak tıp pratiğinde yer bulamamıştır³⁶. Biodegradable olmayan, 90-212 µm karbon kaplı zirkonyum oxide partiküllerinin (Durasphere EXP®) ise veziköretal reflüde kullanımına ilişkin henüz yayınlanmış bir çalışma yoktur.

Son yıllarda, polyacrylate polyalcohol copolymer, PPC (Vantris®) kullanıma girmiştir³⁷. Polyacrylate polyalcohol copolymer ile ilgili giderek artan sayıda makale yayınlanmaktadır. Yüzde 40’lık gliserol ihtiva eden non-absorbable bir sentetik doku genişletici ajan olan PPC ile ilgili ilk makale 2010 yılında yayınlanmıştır³⁷. Ortalama 0, 4-0, 7 ml enjeksiyon miktarı ile ortalama 54 aylık takipte %97 civarında başarı olduğunu bildiren yayınlar mevcuttur^{38,39}. Yaklaşık 300 µm olan partikül boyutu ile migrasyon riskinin de teorik olarak oldukça düşük olduğu iddia edilmektedir. Yayınlanan çok merkezli bir çalışmada ilk enjeksiyon sonrası %93, 8’lik bir başarı ortaya konmuş fakat %0, 7 hastada üreterovezikal bileşke obstrüksiyonuna ikincil reimplantasyon, %0, 5 hastada ise üreter stent yerleştirilmesi gerektiği bildirilmiştir³⁹.

KİMLERE SUBÜRETERAL ENJEKSİYON TEDAVİSİ YAPILMALIDIR

Veziköretal reflüde cerrahi tedavi endikasyonu başka bir bölümde tartışılacaktır. Subüretal madde enjeksiyonu da bir cerrahi yöntemdir, ancak daha az invaziv olması, kullanılan maddelerin zaman içinde daha az sorunlu hale gelmesi daha yaygın kullanımına yol açmıştır. Bu yöntem gününbirlik cerrahi olarak yapılan bir tedavi şeklidir. İşlem süresi oldukça kısadır (10-15 dakika). Az da olsa obstrüksiyon, rekürrens ve işleme bağlı üriner sistem enfeksiyonu gibi komplikasyonları olduğunu unutmamak gerekir. Bütün bu iyi ve kötü tarafları

tartmak ve tedavi planını her hastaya göre ayrı değerlendirmek gerekir. Unutulmamalıdır ki daha az invaziv gözükken bu metod ile gerilemeyen reflülerin tedavisinde kalan seçenek reimplantasyondur.

Yıllar önce düşük ve orta dereceli reflülerde başlayan subüretal enjeksiyon uygulaması günümüzde tüm derecelerdeki reflülerde kullanılabilir hale gelmiştir⁴⁰. Bu ve öncesinde sayılan etkenler pediatrik ürologların enjeksiyon tedavisine bakışlarını zaman içinde değiştirmiştir. Hatta antibiyotik profilaksisi yerine kullanımı dahi gündeme gelmiştir⁴¹. İsveç grubunun 1 yaş altı yüksek dereceli reflü hasta grubunda yaptığı son çalışmada, subüretal enjeksiyon tedavisiyle antibiyotik profilaksisine oranla daha yüksek reflü rezolüsyonunun düşük komplikasyon oranı ile sağlandığı bildirilmiştir⁴². Son yıllarda; subüretal enjeksiyon yüksek başarı ve kullanım kolaylığı nedeniyle açık cerrahinin önüne geçmiştir⁴³. Yayınlanan bir meta-analizde toplamda 8101 renal ünite üreter başına rezolüsyon oranı 1. ve 2. derece reflülerde %78, 5. derece reflülerde %72, 4. derece reflülerde %63 ve 5. derece reflülerde %51 olarak bulunmuştur. İlk enjeksiyonun başarısız olduğu durumda ikinci enjeksiyonun başarı oranı %68, 3. enjeksiyonun başarı oranı ise %34’tür⁴⁴. Duplike sisteme hafif veya orta dereceli reflü olgularında da subüretal enjeksiyon uygulanabilmektedir ancak bu olgularda başarı oranının %50 civarında olduğu akılda tutulmalıdır⁴⁵. Posterior uretral valve ikincil reflü tedavisinde de iyi bir alternatiftir⁴⁶. Nöropatik mesanelerde ise ortalama başarının %62 olduğu bildirilmiştir. Transplante böbreklere olan reflülerin de subüretal enjeksiyon ile tedavisi mümkündür⁴⁷. Ancak başarının zamanla azaldığı, tekrarlayan işeme sistouretrografileri (VCUG)’nin gerekebileceği hatırlanmalıdır. Sonuç olarak, veziköretal reflü tedavi prensipleri içinde düşünülmesi, subüretal enjeksiyonun cerrahi bir işlem olduğu ve deneyim gerektirdiği unutulmamalıdır⁴⁸. Ayrıca, uygun yaş gruplarının

da işlem öncesi alt üriner sistem disfonksiyonu olup olmadığı mutlaka araştırılmalı ve uygun tedavi ile bu durum kontrol altına alındıktan sonra enjeksiyon tedavisi planlanmalıdır.

UYGULAMA

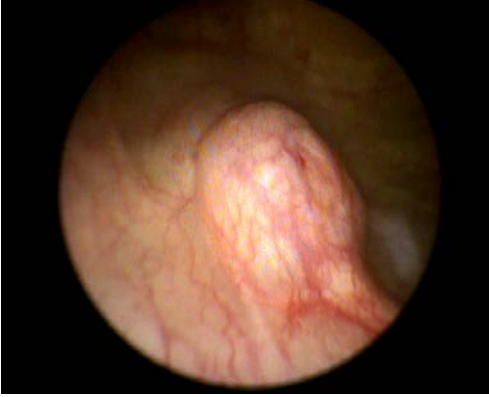
Veziköreteral reflülü bir hastada, cerrahi tedavi endikasyonu varsa ve endoskopik enjeksiyon yapılacak ise, genel kural olarak idrar kültüründe üreme olmamalıdır. Hastanın genel anesteziye uygunluğu ve varsa risk faktörleri belirlenmelidir. Reflüksif ve obstrüktif üreterler ile distal aperistaltik segmenti bulunan megaüreter olgularının subüreteral enjeksiyon için rölatif kontrendikasyon oluşturmaktadır⁴⁹. Bu tip üreterlerin ayırıldığında VCUg'da işleme sonrasında üreterlerin kontrast materyalle dolu kalıp kalmadığına dikkat edilmelidir. Anestezi, genellikle indüksiyon sonrası inhalasyon ajanlarıyla maske yardımıyla yapılabilmeyle birlikte laringeal maske de uygulanabilmektedir. Önemli olan işlem esnasında hastanın işlem güvenliğini bozacak şekilde hareket etmemesidir. Anestezi altındaki hasta, litotomi pozisyonunda yatırılmalı, povidon iodine veya benzeri solüsyonlarla cerrahi alan silinip steril örtülerle örtülmeli, uretraya sıkılan kayganlaştırıcı bir madde yardımıyla, meatustan itibaren uretra görülerek mesaneye girilmelidir. Burada amaç olası uretra patolojilerini atlamamaktır. Genel kaide olarak VCUg'da uretra mutlaka görüntülenmelidir. Ancak uretra pozitif olmayan bir VCUg filmi ile işlem planlanan erkek hastalarda anterior ve posterior uretral valv konusunda dikkatli olunmalıdır. Mesanede üreter orifislerinin yeri, şekli, tek ya da duplike oluşu, eşlik eden divertikül olup olmaması ile mesanenin kapasitesi ve mukozal yapısının tamamı değerlendirilmeli ve not edilmelidir.

Enjeksiyon işlemi esnasında mesane hacminin yaklaşık 1/2 - 3/4'ünün dolu olmasına dikkat edilmelidir. Sistoskop; klasik sistoskop olabile-

ceği gibi, tek parça halinde de olabilir (9, 5-14 Fr). Endoskopik iğne yumuşak (flexibl) veya rijit olabilir. Tek parça sistoskoplarda rijit metal iğne kullanmak daha kolaydır. İğne ortalama 3, 7-4 Fr çapındadır. Optik sistemi genellikle bir endovizyon sistemi ile birlikte kullanılır. Sistoskopun tipi, optik sistemin kaç derece olacağı, işlemi yapacak cerrahın armamentariumuna bağlıdır.

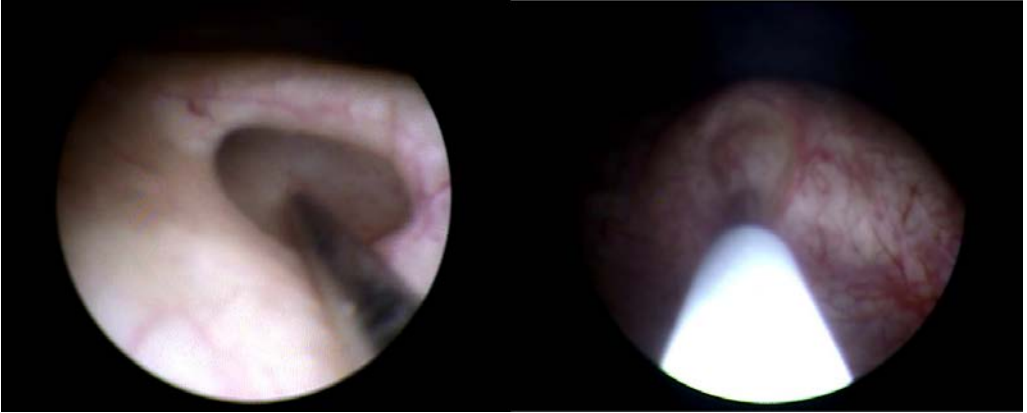
O'Donnell ve Puri'nin klasik uygulamasında, iğne üreter orifisinin 2-3 mm gerisinden saat 6 hizasından olacak şekilde submukozal alana sokulup 4-5 mm ilerletilir. Giriş deliğinin düzgün olması oldukça önemlidir. Üreter içinde veya mesanede delikler açılırsa, enjekte edilen materyal dışarı akarak başarısızlığa sebep olabilir. İğnenin ucu kesinlikle lamina propria olmalıdır. Derine, kas içine yapılan enjeksiyonlar amaçlanan subüreteral tepcecik oluşumunu sağlayamaz. Doğru yere yapılan enjeksiyon ise az miktarla tam bir koaptasyon sağlar. Dx/HA için bu miktar 0, 5-1, 5 ml dir⁵⁰. Ancak klinik deneyimimiz; bir üreter altına enjekte edilen miktarın 0, 7- 0, 8 ml'yi aşmaması gerektiği yönündedir. Başlangıçta çok az (0, 1 ml) madde enjekte edip, doğru yerde bir tepcecik oluşturulabiliyorsa, devam edip bir miktar daha enjekte edilerek istenen tepe/volkan görüntüsü sağlanır (Resim 1). Bu durumda üreter orifisinin hilal veya yarık şeklini aldığı görülür. Enjeksiyon yapıldıktan sonra iğnenin 30-60 saniye kadar yerinde tutulması, enjekte edilen maddenin iğne deliğinden geri akmamasını sağlar. Enjeksiyon sırasında yavaş ve sabırlı olunmalıdır. Eğer ilk girilen alanda uygun tepcecik sağlanamadıysa iğne hafifçe geri çekilerek farklı bir plandan ya da çıkarılarak daha geriden, yandan veya intraüreteral bölgeden enjeksiyon yapılabilir. Bazı çalışmalarda iğne ile girildikten sonra ucunu mukozayı hafifçe yukarıda tutacak şekilde kaldırarak enjeksiyona devam edilmesinin yararlı olduğu belirtilmektedir (Ureteral Repositioning and Injection - URI)⁵¹.

Enjeksiyon yönteminde başarı açık cerrahideki kadar olmadığı için son on yılda ba-

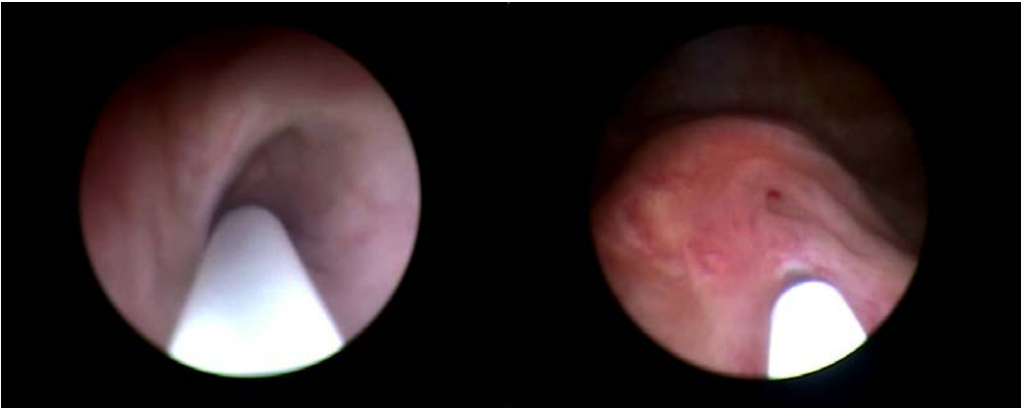


Resim 1. Başarılı subüretoral enjeksiyon sonrası sıradağ görüntüsü

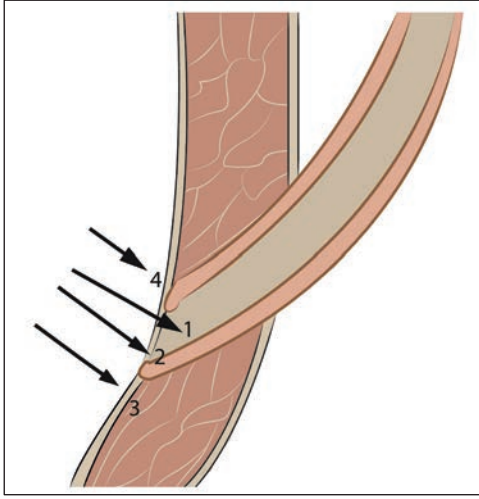
şarayı arttıracak yeni uygulama yöntemleri geliştirilmiştir. Kirsch tarafından ortaya konan "Hidrodistansiyon İmplantasyon Tekniği" (HIT) ile intraüretoral ve subüretoral uygulamaya geçilmiştir⁵⁰ (Resim 2) Bu yöntemle başarı tek enjeksiyonda %89'a kadar çıkmıştır. Zaman içinde intraüretoral enjeksiyonun distal ve proksimal alanlara da genişletilmesiyle çift HIT (Double HIT) yöntemi geliştirilmiş, hatta orifisin üstündeki submukozaya (Superior tunnel) madde enjeksiyonu tanımlanmıştır⁵² (Resim 3). Yakın zamanda yapılan bir çalışmada ABD'de en sık kullanılan enjeksiyon tekniğinin double HIT yöntemi olduğu belirtilmiştir⁵³. Geçtiğimiz



Resim 2. HIT Yöntemi ile subüretoral enjeksiyon tekniği



Resim 3. Double HIT yöntemiyle subüretoral enjeksiyon

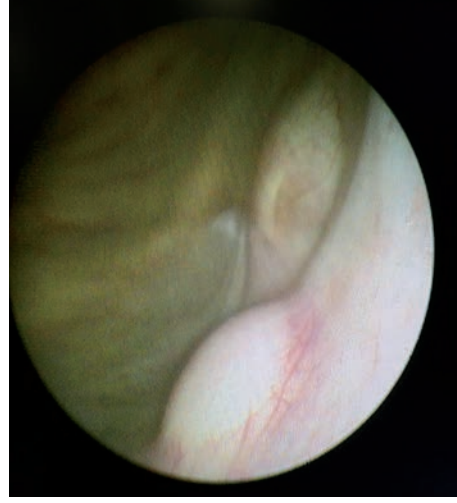

Şekil 1. Enjeksiyon yöntemlerine göre giriş noktaları.

- HIT - 1
- Double HIT - 2
- Klasik STING - 3
- Superior Tunnel - 4

yıl yayınlanan bir meta-analizde toplamda 895 HIT yapılan üreter ve klasik STING tekniği yapılan 632 üreter karşılaştırılmış olup ortalama başarının HIT yöntemiyle %82,5, STING yöntemiyle ise %71,4 olduğu belirtilmiştir. Ancak çalışmada ikincil enjeksiyon gerekliliği açısından iki teknik arasında fark bulunamamıştır⁵⁴. Şekil 1'de yukarıda bahsedilen enjeksiyon yöntemlerinin giriş noktaları gösterilmiştir.

Subüreteral madde enjeksiyonunun başarısını etkileyen faktörler geniş bir şekilde araştırılmıştır. Üreter orifisinin konfigürasyonu ile başarı arasında bir ilişki kurulamamıştır⁵⁵. Enjeksiyon sonrası tepelik (volkan, dağ, sıradağ) oluşumunun enjeksiyon başarısında en önemli etken olduğuna inanılmaktadır⁵⁶. Yapılan bir çalışmada, erken yaş (<54 ay) ve başarısız ilk enjeksiyonun kötü prognostik faktörler olduğu bulunmuştur. Enjeksiyon sonrası ateşli idrar



Resim 4. Subüreterik enjeksiyon sonrası kaudal ve mediale yer değiştirmiş enjeksiyon materyali

yolu enfeksiyonu riskinin rekürren reflüsü olanlar, enjeksiyon endikasyonu antibiyotik profilaksisi altında ateşli idrar yolu enfeksiyonu geçirmek olanlar ve kız çocuklarında daha yüksek olduğu ortaya konmuştur²⁷. Öğrenme eğrisinin varlığı konusunda çelişkili yayınlar mevcut olsa da uygulayan cerrahın tecrübesinin önemli olduğu aşikardır. Başarısız enjeksiyon sonrasında enjeksiyon materyalinin genellikle mediale ve distale doğru yer değiştirdiği izlenir. (Resim 4)

Subüreteral enjeksiyon sonrasında erken ve geç dönemde obstrüksiyon görülebilir. İspanya'dan, 2002-2011 arasında 475 üreterde Dx/HA uygulaması sonrası 5 olguda obstrüksiyon bildirilmiştir⁵⁷. Tedavi için endoskopik UVJ dilatasyonu ve Double J stent uygulaması yapılmıştır. Benzer şekilde İsrail'den yayınlanan 480 hastalık bir seride ortalama 13 aylık takip sonrasında 9 hastada üreterovezikal bileşke obstrüksiyonu gelişmiş ve bunların tamamına açık reimplantasyon gerekmiştir. Bu 9 hastadan 5'inin primer tedavisi Dx/HA, 4'ünün ise polyacrylate polialcohol copolimer ile yapılmış

* Görüntüler İÜ İstanbul Tıp Fakültesi Üroloji Anabilim Dalı arşivinden alınmıştır.

olup risk faktörü olarak yüksek dereceli reflü ve üreter alt uç dilatasyonu belirtilmiştir⁵⁸.

Kliniğimizde tüm hastalarda, işlem sonrası 15-21. günlerde yapılan bir üriner ultrasonografi ile obstrüksiyon araştırılmaktadır. Neredeyse açık cerrahi kadar başarılı olduğu ispat edilmiş, tüm dünyada yaygın olarak kullanılan bu yöntem sonrası reflünün kontrolü için sadece enjeksiyon sonrası 3. ayda değil 1-2 yıl sonra da VCUg yapılması gerekebileceği akılda tutulmalıdır^{58, 59}. Bu bilgiler ışığında subüreteral enjeksiyon yapılan hastaların izleminde ateşli idrar yolu enfeksiyonu rekürrens açısından uyarıcı olmalıdır. Ayrıca enjeksiyon materyalinin ultrasonografide hiperekojenik olarak görülebileceği ve erken dönemde üreter alt uç - mesane taşı olarak rapor edilebileceği bilinmelidir.

Referanslar

- Matouschek E. [Treatment of vesicorenal reflux by transurethral teflon-injection (author's transl)]. *Urology A* 1981;20:263-264.
- O'Donnell B, Puri P. Treatment of vesicoureteric reflux by endoscopic injection of Teflon. *Br Med J (Clin Res Ed)* 1984;289:7-9.
- Puri P, Granata C. Multicenter survey of endoscopic treatment of vesicoureteral reflux using polytetrafluoroethylene. *J Urol* 1998;160:1007-1011; discussion 1038.
- McDonald H Jr MHS. Treatment of vesical ureteral reflux using endoscopic Teflon paste injection. *78th Annual Meeting of the American Urology Association, Las Vegas* 1983.
- Politano VA ML, Lynne CM. Endoscopic correction of vesicoureteric reflux with Polytef paste. *83rd Annual Meeting of American Urology Association* 1988.
- Paquin AJ, Jr. Ureterovesical anastomosis: the description and evaluation of a technique. *J Urol* 1959;82:573-583.
- AA C. Injection therapy for vesicoureteral reflux. In: Docimo SG CD, Khoury AE, ed. *Clinical Pediatric Urology: Informa Healthcare UK, 2007*: p. 691-710.
- Remacle MJ, Marbaix E, Bertrand BM. The value of injectable collagen in vocal and glottic rehabilitation. *Arch Otorhinolaryngol* 1986;243:233-237.
- Berg S. Polytef augmentation urethroplasty. Correction of surgically incurable urinary incontinence by injection technique. *Arch Surg* 1973;107:379-381.
- Politano VA, Small MP, Harper JM, Lynne CM. Periurethral teflon injection for urinary incontinence. *J Urol* 1974;111:180-183.
- Chertin B, Colhoun E, Velayudham M, Puri P. Endoscopic treatment of vesicoureteral reflux: 11 to 17 years of followup. *J Urol* 2002;167:1443-1445; discussion 1445-1446.
- P P. Endoscopic Treatment of Vesico ureteral Reflux. In: Gearhart JP RR, Mouriquand P, ed. *Pediatric Urology*: W. B. Saunders Company, 2001:p. 411-420.
- Dewan PA. Is injected polytetrafluoroethylene (Polytef) carcinogenic? *Br J Urol* 1992;69:29-33.
- Malizia AA, Jr., Reiman HM, Myers RP, Sande JR, Barham SS, Benson RC, Jr., Dewanjee MK, Utz WJ. Migration and granulomatous reaction after periurethral injection of polytef (Teflon). *JAMA* 1984;251:3277-3281.
- Aaronson IA, Rames RA, Greene WB, Walsh LG, Haisal UA, Garen PD. Endoscopic treatment of reflux: migration of Teflon to the lungs and brain. *Eur Urol* 1993;23:394-399.
- Miyakita H, Puri P. Particles found in lung and brain following subureteral injection of polytetrafluoroethylene paste are not teflon particles. *J Urol* 1994;152:636-640.
- Henly DR, Barrett DM, Weiland TL, O'Connor MK, Malizia AA, Wein AJ. Particulate silicone for use in periurethral injections: local tissue effects and search for migration. *J Urol* 1995;153:2039-2043.
- Dewan PA, Byard RW. Histological response to injected Polytef and Bioplastique in a rat model. *Br J Urol* 1994;73:370-376.
- Herz D, Hafez A, Bagli D, Capolicchio G, McLorie G, Khoury A. Efficacy of endoscopic subureteral polydimethylsiloxane injection for treatment of vesicoureteral reflux in children: a North American clinical report. *J Urol* 2001;166:1880-1886.
- Lackgren G LH, Hensle TW, Stenberg A. Endoscopic treatment of vesico ureteral reflux and urinary incontinence in children. *AUA Update Series Lesson* 37.
- Stenberg AM, Sundin A, Larsson BS, Lackgren G, Stenberg A. Lack of distant migration after injection of a 125iodine labeled dextranomer based implant into the rabbit bladder. *J Urol* 1997;158:1937-1941.
- Stenberg A, Lackgren G. A new bioimplant for the endoscopic treatment of vesicoureteral reflux: experimental and short-term clinical results. *J Urol* 1995;154:800-803.
- Routh JC, Inman BA, Reinberg Y. Dextranomer/hyaluronic acid for pediatric vesicoureteral reflux: systematic review. *Pediatrics* 2010;125:1010-1019.
- Puri P, Kutasy B, Colhoun E, Hunziker M. Single center experience with endoscopic subureteral dextranomer/hyaluronic acid injection as first line treat-

- ment in 1,551 children with intermediate and high grade vesicoureteral reflux. *J Urol* 2012;188:1485-1489.
25. Lackgren G, Wahlin N, Skoldenberg E, Stenberg A. Long-term followup of children treated with dextranomer/hyaluronic acid copolymer for vesicoureteral reflux. *J Urol* 2001;166:1887-1892.
 26. Pogorelic Z, Gudelj K, Budimir D, Todoric J, Jukic M, Furlan D, Kosuljandic D, Saraga M. Comparison of dextranomer/hyaluronic acid based bulking agents in the treatment of vesicoureteral reflux in children: Deflux versus Vurdex. *Can J Urol* 2016;23:8312-8317.
 27. Dogan HS, Altan M, Citamak B, Bozaci AC, Koni A, Tekgul S. Factors affecting the success of endoscopic treatment of vesicoureteral reflux and comparison of two dextranomer based bulking agents: does bulking substance matter? *J Pediatr Urol* 2015;11:90 e91-95.
 28. Haferkamp A, Mohring K, Staehler G, Dorsam J. Pitfalls of repeat subureteral bovine collagen injections for the endoscopic treatment of vesicoureteral reflux. *J Urol* 2000;163:1919-1921.
 29. Haferkamp A, Mohring K, Staehler G, Gerner HJ, Dorsam J. Long-term efficacy of subureteral collagen injection for endoscopic treatment of vesicoureteral reflux in neurogenic bladder cases. *J Urol* 2000;163:274-277.
 30. Frey P, Gudinchet F, Jenny P. GAX 65: new injectable cross-linked collagen for the endoscopic treatment of vesicoureteral reflux—a double-blind study evaluating its efficiency in children. *J Urol* 1997;158:1210-1212.
 31. Mevorach RRR, Beck C, Hulbert W. Endoscopic treatment of vesicoureteral reflux with Coaptite: the first 50 patients. *J Urol* 2002;167.
 32. Kajbafzadeh AM, Habibi Z, Tajik P. Endoscopic subureteral urocol injection for the treatment of vesicoureteral reflux. *J Urol* 2006;175:1480-1483; discussion 1483-1484.
 33. Atala A, Cima LG, Kim W, Paige KT, Vacanti JP, Retik AB, Vacanti CA. Injectable alginate seeded with chondrocytes as a potential treatment for vesicoureteral reflux. *J Urol* 1993;150:745-747.
 34. Caldamone AA, Diamond DA. Long-term results of the endoscopic correction of vesicoureteral reflux in children using autologous chondrocytes. *J Urol* 2001;165:2224-2227.
 35. Cilento BG A. Use of autologous transplantable tissue for endoscopic correction of vesico ureteral reflux in children. *Dial Pediatr Urol* 1995;18.
 36. Atala A, Peters CA, Retik AB, Mandell J. Endoscopic treatment of vesicoureteral reflux with a self-detachable balloon system. *J Urol* 1992;148:724-727.
 37. Ormaechea M, Ruiz E, Denes E, Gimenez F, Denes FT, Moldes J, Amarante A, Pioner G, Dekermacher S, de Badiola F. New tissue bulking agent (polyacrylate polyalcohol) for treating vesicoureteral reflux: preliminary results in children. *J Urol* 2010;183:714-717.
 38. Chertin B, Arafeh WA, Zeldin A, Ostrovsky IA, Kocherov S. Endoscopic correction of VUR using vantris as a new non-biodegradable tissue augmenting substance: three years of prospective follow-up. *Urology* 2013;82:201-204.
 39. Kocherov S, Ulman I, Nikolaev S, Corbetta JP, Rudin Y, Slavkovic A, Dokumcu Z, Avanoğlu A, Menovshchikova L, Kovarskiy S, Skliarova T, Weller S, Bortagaray JI, Lopez JC, Duran V, Burek C, Sager C, Maruhenko D, Garmanova T, Djama A, Jovanovic Z, Vacic N, Abu Arafeh W, Chertin B. Multicenter survey of endoscopic treatment of vesicoureteral reflux using polyacrylate-polyalcohol bulking copolymer (Vantaris). *Urology* 2014;84:689-693.
 40. Puri P, Mohanan N, Menezes M, Colhoun E. Endoscopic treatment of moderate and high grade vesicoureteral reflux in infants using dextranomer/hyaluronic acid. *J Urol* 2007;178:1714-1716; discussion 1717.
 41. Elder JS, Shah MB, Batiste LR, Eaddy M. Part 3: Endoscopic injection versus antibiotic prophylaxis in the reduction of urinary tract infections in patients with vesicoureteral reflux. *Curr Med Res Opin* 2007;23 Suppl 4:S15-20.
 42. Nordenstrom J, Holmdahl G, Brandstrom P, Sixt R, Stokland E, Sillen U, Sjostrom S. The Swedish infant high-grade reflux trial: Study presentation and vesicoureteral reflux outcome. *J Pediatr Urol* 2016.
 43. Cambareri GM, Hanna MK, Stock JA. Practice patterns among pediatric urologists in the use of Deflux(R) for vesicoureteral reflux: a survey. *J Pediatr Urol* 2013;9:955-961.
 44. Elder JS, Diaz M, Caldamone AA, Cendron M, Greenfield S, Hurwitz R, Kirsch A, Koyle MA, Pope J, Shapiro E. Endoscopic therapy for vesicoureteral reflux: a meta-analysis. I. Reflux resolution and urinary tract infection. *J Urol* 2006;175:716-722.
 45. Hensle TW, Reiley EA, Ritch C, Murphy A. The clinical utility and safety of the endoscopic treatment of vesicoureteral reflux in patients with duplex ureters. *J Pediatr Urol* 2010;6:15-22.
 46. Puri P, Kumar R. Endoscopic correction of vesicoureteral reflux secondary to posterior urethral valves. *J Urol* 1996;156:680-682.
 47. Yuçel S, Akin Y, Celik O, Erdogru T, Baykara M. Endoscopic vesicoureteral reflux correction in transplanted kidneys: does injection technique matter? *J Endourol* 2010;24:1661-1664.
 48. Kirsch AJ, Perez-Brayfield MR, Scherz HC. Minimally invasive treatment of vesicoureteral reflux with en-

- doscopy injection of dextranomer/hyaluronic acid copolymer: the Children's Hospitals of Atlanta experience. *J Urol* 2003;170:211-215.
49. Aaronson DS, Siddiqui SA, Reinberg Y, Baskin LS. Relative contraindication to endoscopic subureteral injection for vesicoureteral reflux: congenital refluxing megaureter with distal aperistaltic segment. *Urology* 2008;71:616-619; discussion 619-620.
 50. Kirsch AJ, Perez-Brayfield M, Smith EA, Scherz HC. The modified sting procedure to correct vesicoureteral reflux: improved results with submucosal implantation within the intramural ureter. *J Urol* 2004;171:2413-2416.
 51. Capozza N, Caione P. Modification of the sting procedure for vesicoureteral reflux: ureteral repositioning and injection. *Arch Esp Urol* 2008;61:254-257.
 52. Moliterno JA, Scherz HC, Kirsch AJ. Endoscopic treatment of vesicoureteral reflux using dextranomer hyaluronic acid copolymer. *J Pediatr Urol* 2008;4:221-228.
 53. Kirsch AJ, Arlen AM, Lackgren G. Current trends in dextranomer hyaluronic acid copolymer (Deflux) injection technique for endoscopic treatment of vesicoureteral reflux. *Urology* 2014;84:462-468.
 54. Yap TL, Chen Y, Nah SA, Ong CC, Jacobsen A, Low Y. STING versus HIT technique of endoscopic treatment for vesicoureteral reflux: A systematic review and meta-analysis. *J Pediatr Surg* 2016;51:2015-2020.
 55. Alizadeh F, Shahdoost AA, Zargham M, Tadayon F, Joozdani RH, Arezegar H. The influence of ureteral orifice configuration on the success rate of endoscopic treatment of vesicoureteral reflux. *Adv Biomed Res* 2013;2:1.
 56. Lavelle MT, Conlin MJ, Skoog SJ. Subureteral injection of Deflux for correction of reflux: analysis of factors predicting success. *Urology* 2005;65:564-567.
 57. Garcia-Aparicio L, Rodo J, Palazon P, Martin O, Blazquez-Gomez E, Manzanares A, Garcia-Smith N, Bejarano M, de Haro I, Ribo JM. Acute and delayed vesicoureteral obstruction after endoscopic treatment of primary vesicoureteral reflux with dextranomer/hyaluronic acid copolymer: why and how to manage. *J Pediatr Urol* 2013;9:493-497.
 58. Ben-Meir D, Bahouth Z, Halachmi S. Late-Onset Uretero-Vesical Junction Obstruction Following Endoscopic Injection of Bulking Material for the Treatment of Vesico-Ureteral Reflux. *Urology* 2016.
 59. Holmdahl G, Brandstrom P, Lackgren G, Sillen U, Stokland E, Jodal U, Hansson S. The Swedish reflux trial in children: II. Vesicoureteral reflux outcome. *J Urol* 2010;184:280-285.

Üreteroneosistostomi 19

Tarkan Soygür, Perviz Hacıyev

Giriş

Çocuklarda üretero-vezikal bileşke anastomozları (üreteroneosistostomi :UNS); üreterin, mesaneye tekrar implante edilmesini gerektiren doğumsal ya da edinsel patolojiler nedeni ile yapılan cerrahi girişimlerdir.

Bu patolojilerin başında, vezikoüreteral reflü gelmektedir. Ayrıca;

- Üretero-vezikal bileşke darlığı,
- Ektopik Üreter Açılımı,
- Üreterosel gibi doğumsal patolojilerde ve
- Travmatik üreter yaralanması,
- Renal transplantasyon gibi edinsel nedenlerle de UNS ameliyatları yapılmaktadır.

Vezikoüreteral reflü (VUR) tedavisinde açık ve endoskopik cerrahi alternatifleri bulunmaktadır. Avrupa Üroloji Birliği (EAU) tedavi kılavuzlarında, yüksek dereceli (Grade IV-V) reflüleri için daha çok açık cerrahi önerilirken, daha düşük dereceli reflülerde ise, endoskopik tedavi önerilmektedir. (1) Amerikan Üroloji Birliği (AUA) kılavuzları ise, açık cerrahinin başarı oranlarının

%98 düzeyinde olduğunu ve endoskopik cerrahinin %83 olan başarı oranı ile kıyaslandığında daha yüksek olduğunu bildirmektedir. (2)

Hutch tarafından ilk defa dokuz paraplejik hastanın yedisinde VUR'un başarılı tedavi edildiği rapor (1952) yayınlandıktan sonra, VUR tedavisine yönelik çok sayıda cerrahi teknik tanımlanmıştır. Zaman içinde, bazı prensiplere dayalı olarak uygulanan bu teknikler, mükemmel sonuçların ortaya çıkmasını sağlamıştır. Teknik seçimi, cerrahin deneyimi ve hastanın durumu göz önünde bulundurularak, bireysel olarak yapılmalıdır.

Altta yatan etiyolojik neden ne olursa olsun, temel teknik değişmemektedir: Üreterin, mesaneye, üreter çapının 4-5 katı uzunluğunda bir submukozal tünelden geçerek anastomoz edilmesi gerekmektedir.

Üreterin mümkün ise orijinal hiatus korunarak, değilse, mesanenin en az mobil olan trigonal kısmına yakın olacak şekilde anastomozu, daha sonra ortaya çıkabilecek kinklerin önlenmesi açısından çok önemlidir.

Benzer şekilde, anastomoz sırasında yeterli detrüsör kas desteğinin sağlanması, UNS sonra-

sı reflü tekrar etme riskinin azalması açısından çok önemli olduğu gibi, parahiatal divertikül gelişimi ve buna bağlı üreteral kinkleşmelerin önlenmesi anlamında da kritik öneme sahiptir.

Ek olarak, sekonder VUR sebeplerinin (nörojen mesane, posterior üretral valv vb.) saptanması ve ortadan kaldırılması da tedavinin başarılı olmasında önemli bir yere sahiptir. Stenoza, açılanmayı veya üreterin kendi etrafında dönmesini engellemek için, üreterin mesaneye giriş noktasına (hiatus), submukozal tünelin yönüne, üreteromukozal anastomoza özen gösterilmesi ve bununla birlikte, postoperatif hematüri ve mesane spazmlarını engellemek için, mesane travmatizasyonundan mümkün olduğunca kaçınılması da UNS'deki önemli cerrahi prensiplerdendir.

Sadece anti reflü amacı ile uygulanan Detrürosorafi ameliyatlarında, üreteri mesane mukozasından ayırmaya gerek yoktur (Non-dismembered). Diğer tüm UNS yöntemlerinde üreter, distalde, mesaneden ayrılır ve daha sonra tekrar anastomoz edilir.

Doğal olarak, çapı çok artmış megaüreterlerde her zaman yeterli uzunlukta submukozal tünel oluşturmak imkanı bulunmamaktadır. Bu tip durumlarda, üreter çapını azaltmak sureti ile yeterli tünel uzunluğu sağlanabilmektedir. Bu işleme üreteral "tailoring" adı verilmektedir. Tailoring genel olarak eksizyonel olarak ya da "folding" yani üreteri kendi üzerine katlamak sureti ile yapılmaktadır.

Bazı durumlarda, hala yeterli tünel uzunluğu elde edilememişse, "Psoas Hitch" denilen yöntemle, mesane UNS tarafında Psoas kasına tespit edilerek, uzun bir mesane tabanı elde edilebilmekte ve anastomoz bu taban üzerinde oluşturulan tünel aracılığı ile yapılmaktadır.

Nadiren, anti-reflü mekanizmasını desteklemek amacı ile, en distaldeki üreter mukozası, üreter üzerine geri katlanarak bir "nipple valv" mekanizması da oluşturulabilir.

Bilateral UNS gerektiren durumlarda, her iki üreter çapı da yeterli submukozal tünel için

çok genişse, bir üreteri mesaneye anastomoz etmek ve diğer üreteri de bu üretere anastomoz etmek gerekli olabilir (Transüretero-üreterostomi:TUU ve üreteroneosistostomi) TUU uygulamalarında genelde Psoas Hitch manevrası yapmak da gerekmektedir.

Üreterin UNS için yeterli uzunlukta olmadığı nadir durumlarda da, mesane tabanlı bir flep prosedürü olan "Boari" flep uygulaması gerekli olabilir.

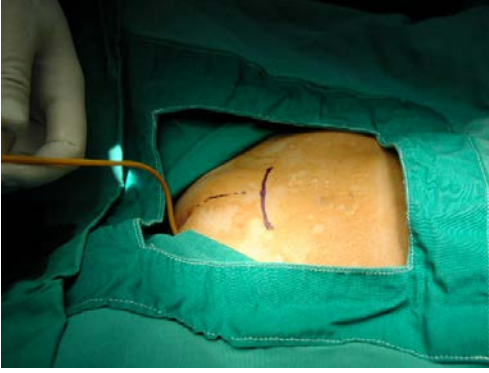Üretere yaklaşım şekline göre cerrahi prosedürler, intravezikal, ekstravezikal ve kombine olmak üzere sınıflandırılabilir. Ayrıca, submukozal tünelin, orijinal hiatusla ilişkisine göre suprahiatal veya infrahiatal olarak da ayrılabilirler.

Pozisyon

İşlem öncesinde uygun antibiyotik profilaksisi sağlandıktan sonra, çocuk genel anestezi altında litotomi pozisyonuna alınır ve sistoskopi yapılır. Sistoskopi sırasında, idrar örneği alınması ve bundan kültür çalışılarak antibiyotik rejiminin kültür sonucuna göre uygulanması önerilmektedir. Sistoskopide, önce üretrada herhangi bir darlık veya posterior üretral valv ile uyumlu görünüm olup olmadığı, mesanenin yapısı ve şekli, üreter orifislerinin konumu ve şekli (para-üreteral divertikül, ektopi, çift üreter üreterosel vb) değerlendirilmelidir. Sonrasında, çocuğa supin pozisyon verilir ve özellikle büyük çocuklar ve adolesanlarda, mesaneyi daha iyi görmek için, sakrum seviyesine destek konulabilir. Ayrıca, kız çocuklarda hafif kurbağa pozisyonu verilmesi, steril sonda takılması aşamasında kolaylık sağlar. Tüm basınç noktaları (topuklar, sırt, bel ve kalça) desteklenir ve genital bölge ile abdomen uygun şekilde boyanarak örtülür.

İnsizyon

Simfizis pubisin 1-2 cm üstünden, rektus kasının lateral kenarlarına kadar uzanacak şekilde



Şekil 1. Simfizis pubis'in 1-2 cm üstünden yapılan cilt insizyonu (Dr. Tarkan Soygür'ün arşivinden alınmıştır)

Pfannenstiel cilt insizyonu yapılır (Şekil 1). Anterior rektus fasyası transvers olarak açılır ve üstte umblikusun hemen altına, altta ise simfizis pubise kadar eleve edilir. Rektus kasları birbirinden ayrılır ve mesaneye ulaşılır (Şekil 2).

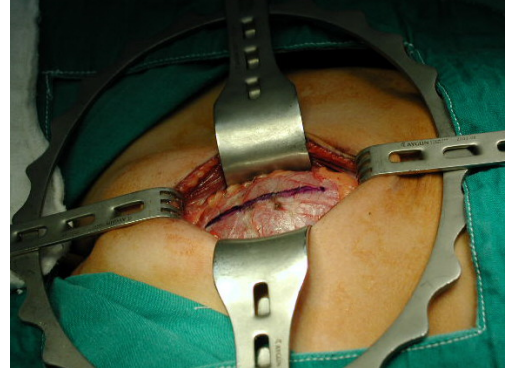
İNTRAVEZİKAL PROSEDÜRLER

Üreterlere Erişim

Periton, mesane kubbesinden nazikçe sıyrılır. Orta derecede dolu mesanede bu işlem daha kolaydır. Mesane, orta hattan, vertikal olarak mesane boyunun 2 cm üstüne kadar açılır (Şekil 3). İnsizyonun daha büyümesini engellemek için, mesane boynu ve kubbe uçlarına birer adet sekiz şeklinde sütür konulur. Özellikle mesane araka duvarını çekmek ve tabanı ortaya koymak anlamında, Dennis Brown ekartörleri mükemmel görüntü sağlar. Mesane mukozasının korunması önemlidir. Aksi halde, mukoza ödemi ve inflamasyonu oluşur ve kanama ya da mukoza diseksiyonunda zorluğa yol açabilir.

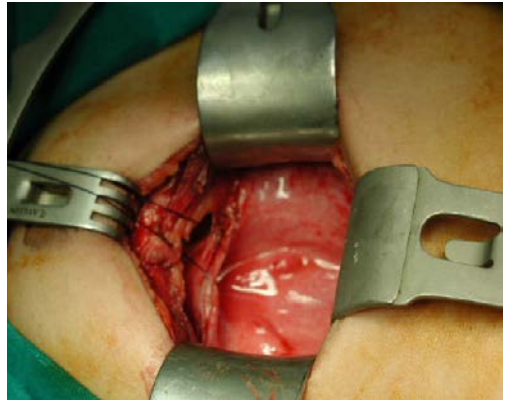
Üreterin İntravezikal Mobilizasyonu

Üreterler, uygun boyutta bir beslenme tüpü ya da üreter kateteri ile kateterize edilirler ve bu tüpler, mesane mukozasına, üreter orifisinin

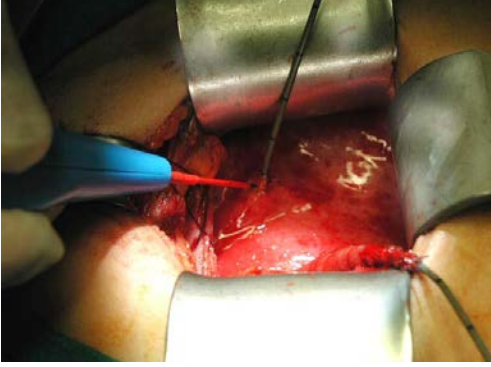


Şekil 2. Rektus fasyası açılıp, rektus kasları ayrılarak mesaneye ulaşılması. Dennis Brown ekartörleri ameliyat esnasında ekartasyonu çok rahatlatmakta ve kullanılması önerilmektedir. (Dr. Tarkan Soygür'ün arşivinden alınmıştır)

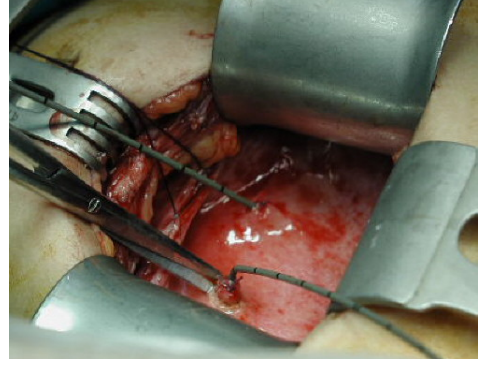
alt kenarı hizasından tespit edilirler. Böylelikle, işlemin tüm basamaklarında üretere oryantasyon korunur ve üreterin kendi etrafında dönmemesinin önüne geçilmiş olur. Ayrıca diseksiyon sırasında üretere hafif traksiyon yapılması da mümkün olur. İğne uçlu koter (Colorado) yardımıyla, çok düşük enerji kullanılarak, üreter orifisinden 2-3 mm uzakta olacak şekilde me-



Şekil 3. Mesane boynuna sütür konularak mesanenin açılması. Mesane araka duvarı iki adet gazlı bez yardımı ile arkaya çekilip, trigon ve mesane tabanı ortaya konmuş. (Dr. Tarkan Soygür'ün arşivinden alınmıştır)



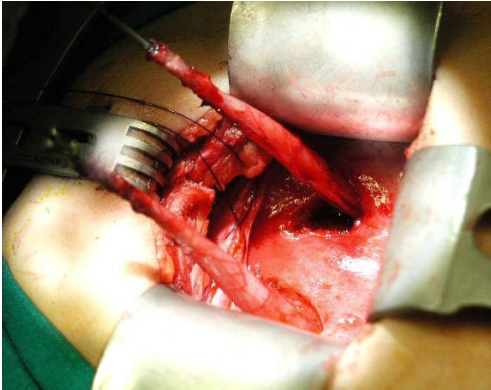
Şekil 4. İğne uçlu (Colorado) koter kullanılması, mesane mukozasının hasar görmesini engeller ve daha iyi bir insizyon hattı oluşturulmasına yardımcı olur. (Dr. Tarkan Soygür'ün arşivinden alınmıştır)



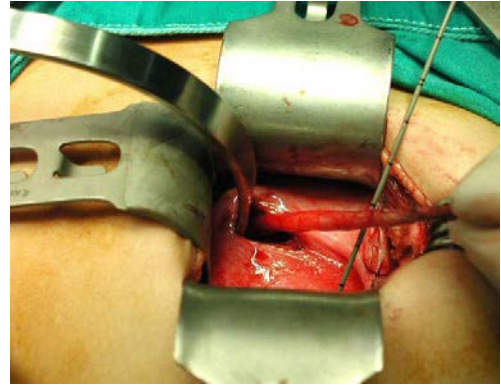
Şekil 5. Nokta koterle işaretleme yapıldıktan sonra üreter mobilizasyonuna başlanması. (Dr. Tarkan Soygür'ün arşivinden alınmıştır)

sane mukozası çepeçevre insize edilir (Şekil 4). Beslenme tüpüne uygulanacak hafif traksiyon yardımıyla, üreter mesaneden diseke edilir (Şekil 5). Saat 6 hizası, mobilizasyona başlamak için en uygun bölgedir. Üreterde iskemik hasar oluşmasını engellemek için, üreter adventisiasının korunmasına özen gösterilmelidir. Üreter karşı mesane duvarına erişecek kadar serbest

hale gelene dek diseksiyona devam edilir (Şekil 6). Bu noktadan sonra cerrah, kendi deneyimi veya tercihinə göre, aynı üreter hiatusunu kullanarak veya farklı bir hiatus oluşturarak submukozal tünel oluşturma aşamasına geçer. Diseksiyonun zor olduğu durumlarda ya da daha iyi görüntü gerektiğinde, Deaver ekartör kullanılması fayda sağlayabilir (Şekil 7).



Şekil 6. İğne uçlu (Colorado) koter kullanılması, mesane mukozasının hasar görmesini engeller ve daha iyi bir insizyon hattı oluşturulmasına yardımcı olur. (Dr. Tarkan Soygür'ün arşivinden alınmıştır)



Şekil 7. Deaver ekartörler, üreter diseksiyonu esnasında daha iyi görüntü sağlamak ve periton diseksiyonunu daha rahat yapabilmek için kullanılabilir. (Dr. Tarkan Soygür'ün arşivinden alınmıştır)

SUPRAHİATAL TÜNELLER

Politano- Leadbetter Tekniği

Bu tekniğin temel prensibi, üreteri, orijinal hiatusun üzerine yeni bir hiatus oluşturarak oraya taşımaktır. Trigon doğrultusunda, orijinal orifisin medialinde bir submukozal tünel oluşturulur. Bu tekniğin avantajı, uzun bir tünel oluşturulabilmesidir ki, yüksek dereceli reflülerde önemli bir durumdur. Bu antireflü mekanizma, psoas hitch yöntemiyle güçlendirilebilir.

Teknik

Üreterin intravezikal mobilizasyonu tamamlandıktan sonra, yeni hiatus, orijinal orifisin üstünde, düz bir çizgi teşkil edecek şekilde oluşturulur. Tecrübesiz bir cerrah, üreteri, posterior duvarda çok laterale taşıyabilir ve bu da, postoperatif üreteral obstruksiyona yol açabilir. Submukozal tünelin trigon ile aynı doğrultuda oluşturulması ve üreterin, orijinal orifisin medialine taşınması bu komplikasyonun engellenmesinde önemlidir. Tünelin uzunluğu, üreterin çapına göre ayarlanır. Paquin tarafından önerilen uzunluğun genişliğe oranı 5:1 olacak şekilde ayarlanmasıdır. Üreter, tünelden geçirilir ve sonrasında beslenme tüpü çıkarılır.

Üreter Anastomozu: Üreter, ventral olarak spatüle edilir (saat 6 hizası) ve kenarların durumuna göre gerekiyorsa revizyon yapılır. 5/0 poliglaktin örgü sütürleri yardımıyla, üreter, mesane kas ve mukozasına anastomoz edilir. Üreterden beslenme tüpünün geçmesi, üreter obstruksiyonu olmadığını düşündürse de, en önemli bulgu, üreterden idrar jet akımının görülmesidir. Yeni hiatusun üzerindeki mukoza, yine 5/0 poliglaktin sütürlerle kapatılır. Mesane iki tabaka halinde kapatılır ve bir Foley kateter konularak 48 saat boyunca tutulur.

Paquin tekniği

Paquin tarafından tarif edilen bu intra/ekstravezikal kombine teknikte, yeni üreter hiatusu,

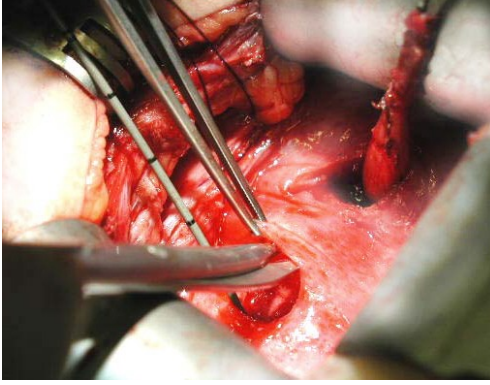
mesanenin dışından oluşturulur. Böylece Politano-Leadbetter tekniğinde bu aşamada yaşanan zorluklardan uzaklaşmış olur. Açık tekniklerin birçoğunda olduğu gibi, bu metodla da, primer VUR için başarı oranı %95'in üzerindedir.

Paquin tekniğinde üretere, mesaneyi açmadan önce, ekstrevezikal erişim de sağlanabilir. Üreterovezikal bileşke diseke edilerek, üreter mesaneden ayrılıp, orijinal hiatus 3/0 poliglaktin sütürlerle kapatılır. Sonrasında mesane açılır ve öncekine göre daha sefalik pozisyonda yeni bir hiatus oluşturulur. Bir klemp, bu noktada mesanenin içinden dışına geçirilir ve bu açıklıktan mesane içine bir Penrose dren alınır. Yeni hiatus düzeyinde, mukoza, detrüsor kasından çepeçevre ayrılır. Submukozal tünel, 5:1 oranına göre oluşturulur ve gerekli durumlarda, desteği artırmak için psoas hitch yapılabilir. Tünel oluşturulduktan sonra, anastomoz, Politano-Leadbetter tekniğinde olduğu gibi yapılır.

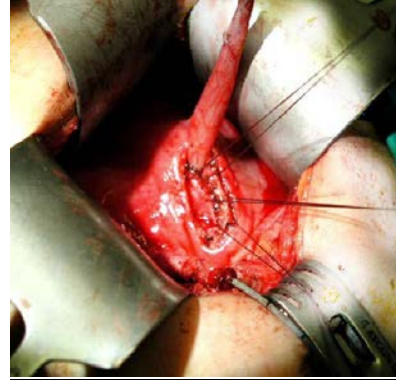
INFRAHİATAL TÜNELLER

Glenn-Anderson Tekniği

Bu teknikte, yeni bir hiatus oluşturmak yerine aynı hiatus kullanılmakta ve üreter, mesane boynuna doğru daha distale ilerletilmektedir. Böylelikle, özellikle üreterde king oluşması gibi Politano-Leadbetter tekniğinde görülen komplikasyonların önüne geçilmektedir. Üreter daha önce tarif edildiği gibi mobilize edilir. Tenotomi makası yardımıyla, mesane boynuna doğru bir submukozal tünel oluşturulur. Hiatus ile mesane boynu arasındaki uzaklık, tünelin boyutunu belirler. Glenn tarafından, orijinal hiatusun proksimalindeki kasları insize etmek ve tekrar üreterin üstüne kapatmak suretiyle daha uzun bir tünelin oluşturulduğu bir modifikasyon tanımlanmıştır. Üreterin mesane boynuna yakın bir noktaya anastomozu, bu teknikte karşılaşılabilen zorluklardan birisidir. Diğer tekniklerde olduğu gibi, bu teknikte de başarı oranı %98 gibi mükemmele yakın bir orandır.



Şekil 8. Tenotomi makası yardımı ile submukozal tünel oluşturulması. (Dr. Tarkan Soygür'ün arşivinden alınmıştır)



Şekil 9. Oluşan kas defektinin kapatılması (Hiatal taban defektinin onarımı). (Dr. Tarkan Soygür'ün arşivinden alınmıştır)

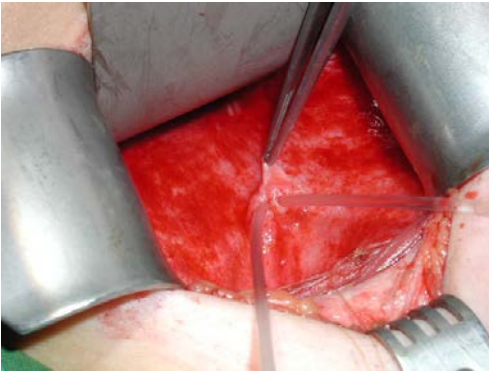
Cohen tekniği

Glenn-Anderson tekniğindeki tünel boyunun sınırlı olması problemi, bu teknikte yoktur. Cohen tekniğinde, submukozal tünel, karşı mesane duvarına doğru oluşturulur.

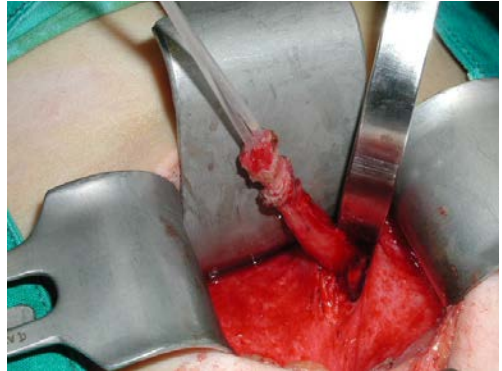
Bu teknik özellikle küçük mesaneler veya kalın duvarlı mesaneler için uygundur (PUV veya nöropatik mesane). Teknik olarak basit olması ve bazı yayınlarda bildirilen %99'a varan başarı oranları, Cohen tekniğinin günümüzde en çok uygulanan intravezikal reimplantasyon olması sağlamıştır.

Teknik

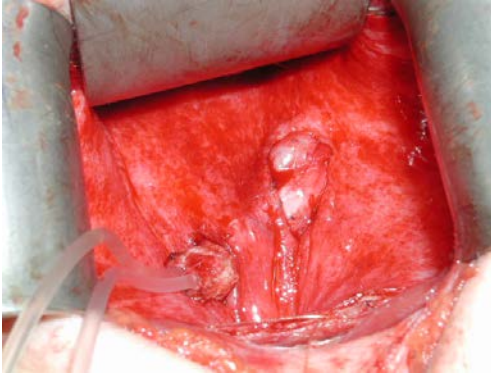
Cohen ve Glenn-Anderson teknikleri birçok açıdan benzerlik göstermektedir. Submukozal tünel, daha önce tarif edildiği şekilde tenotomi makası yardımıyla, karşı mesane duvarına doğru oluşturulur (Şekil 8). Yalnızca bir üreter reimplante edilecekse, tünel, karşı üreterin superioruna doğru yönlendirilir. Ancak, her iki üreter birden reimplante edilecekse, ikinci tünel, karşı üreterin inferioruna doğru yönlendirilir. Bilateral reimplantlarda, ortak submukozal tünel de başarıyla kullanılabilir.



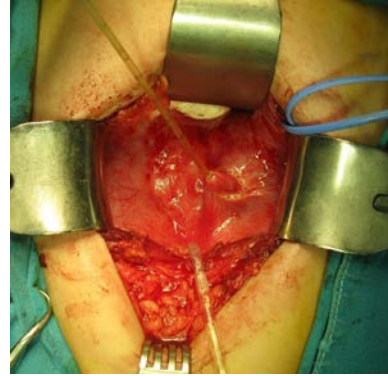
Şekil 10. Duplike sistemde üreterlerin kate-terizasyonu. (Dr. Tarkan Soygür'ün arşivinden alınmıştır)



Şekil 11. Duplike sistemde ortak kılıf içinde disk- siyon. (Dr. Tarkan Soygür'ün arşivinden alınmıştır)



Şekil 12. Duplike üreterlerin ortak kılıf içinde tünelden geçirilmesi. (Dr. Tarkan Soygür'ün arşivinden alınmıştır)

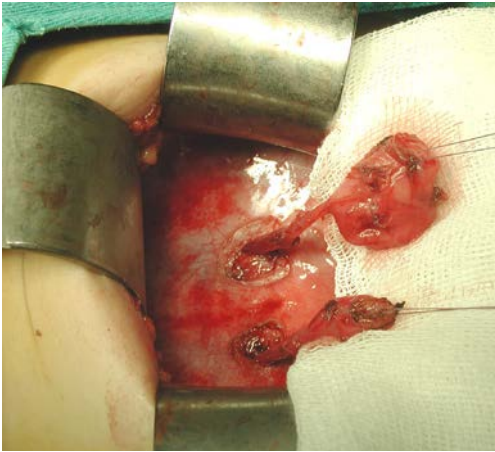


Şekil 13. Paraüreteral divertikülün diseksiyon sınırına dahil edilmesi. (Dr. Tarkan Soygür'ün arşivinden alınmıştır)

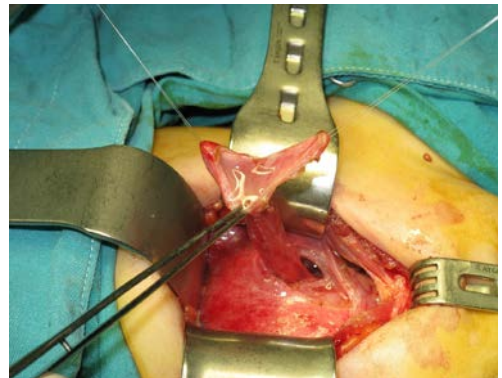
Üreter, Politano-Leadbetter tekniğinde olduğu gibi spatule ve anastomoz edilir. Oluşan kas defektinin kapatılması çok önemlidir (Şekil 9). Orijinal hiatus üzerindeki mukoza, 5/0 poliglaktin sütürlerle kapatılır. Bir beslenme tüpünün, üreterden rahatlıkla geçmesi, obstruksiyon olmadığını düşündürse de, esas olarak üreterden jet akım görülmesi net bir fikir sağlar. Mesane iki kat olarak 3/0 poliglaktin sütürlerle kapatılır ve Foley kateter 48 saat boyunca tutulur.

Eğer tek taraflı duplike sistem mevcutsa ve bu sisteme UNS yapılması gerekiyorsa, her iki üreter ayrı ayrı kanüle edilir (Şekil 10). Üreterler ortak kılıfla (common sheath) diseke edilir (Şekil 11) ve ortak tünelden geçirilerek (Şekil 12) anastomoz edilirler.

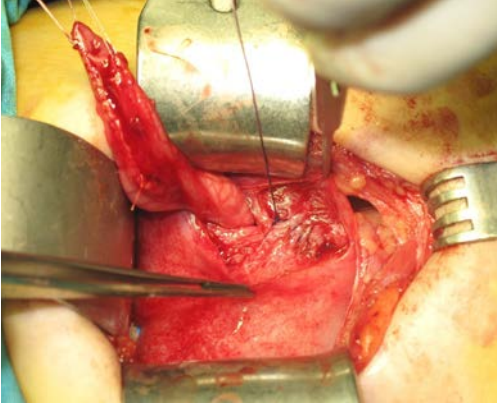
Paraüreteral divertikül olması durumunda ise, divertikül çok büyük değilse, tamamı ile intravezikal bölgede çalışılarak, divertikülektomi ve birlikte UNS yapılabilir. Bu yöntemde, divertikül de nokta koterle işaretlenen alana dahil edilir ve üreterle birlikte diseke ve eksize edilir (Şekil 13 ve 14).



Şekil 14. Paraüreteral divertikülün diseksiyonunun tamamlanmış hali. (Dr. Tarkan Soygür'ün arşivinden alınmıştır)



Şekil 15. Üreteroselin diseksiyonu da üreterle birlikte tamamlanmış. (Dr. Tarkan Soygür'ün arşivinden alınmıştır)



Şekil 16. Üreterosel eksize edilmiş ve üreterosele bağlı oluşan taban defekti onarımı yapılmış. (Dr. Tarkan Soygür'ün arşivinden alınmıştır)

Eğer hastada üreterosel de mevcutsa, bo-yutu uygun olduğu takdirde, diseksiyon sınırına dahil edilebilir ve diseksiyon sonrasında rezekedilerek üreter reanastomozu yapılır (Şekil 15 ve 16).

EKSTRAVEZİKAL PROSEDÜRLER

Lich (1961) ve Gregoir (1964) tarafından tanımlanan ekstrevezikal reimplantasyon tekniği, Daines-Hodgson (1971) tarafından yapılan modifikasyonlarla daha popüler hale gelmiştir. Zaontz (1987) ise, tekniğe, ilerletme sütürlerini eklemiştir. Bu modifikasyonlar, üreterin ilerletilmesini ve proksimalde, tünelin uzatılmasını sağlamıştır. Ekstrevezikal yöntemin esas avantajı, mesanenin açılmaması ve bu sayede, postoperatif hematüri ve mesane spazmlarının minimize edilmesidir.

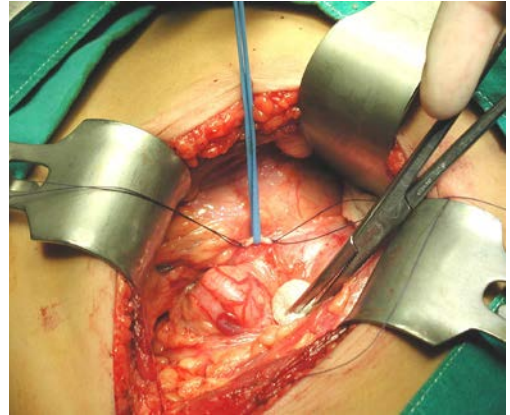
Bu teknikle ilgili kaygı doğuran en önemli nokta ise, bilateral reimplantasyon yapılan çocuklarda %20'ye varan oranlarda bildirilen geçici işeyememedir. Buna yol açan mekanizmanın, detrusötomi sırasında, yoğun koter kullanımına bağlı olarak, sinir hasarı oluşması olduğu düşünülmektedir. Yapılan çalışmalarda, diseksiyonun doğru planda yapılması, koter

kullanımının ve gücünün azaltılması ve dokulara nazik davranılması durumunda, sinir hasarının minimize edilebileceği ve bu komplikasyonun önüne geçilebileceği gösterilmiştir.

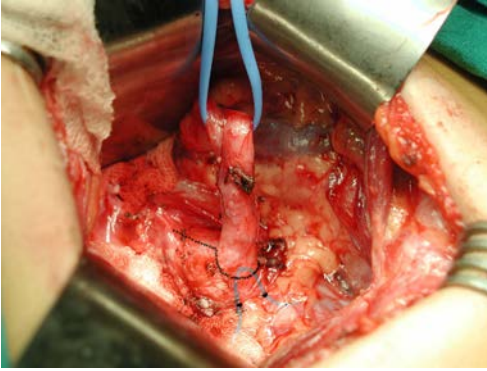
Üriner retansiyon gelişen ve buna bağlı olarak Foley kateter konulması veya aralıklı kateterizasyon yapılması gereken hastalarda, spontan işeme, 1 ila 2 hafta içerisinde gerçekleşebilmektedir. Bu da nörolojik lezyonun geçici olduğunu göstermektedir.

Üreterlere erişim

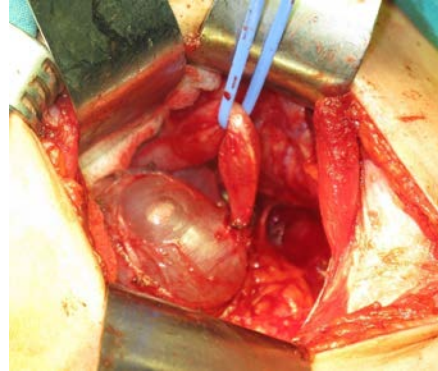
Öncelikle, simfizis pubisin 2 cm üstünden, rektus kasının lateral kenarlarına kadar uzanacak şekilde Pfannenstiel cilt insizyonu yapılır. Anterior rektus fasyası transvers olarak açılır ve üstte umblikusun hemen altına, altta ise simfizis pubise kadar eleve edilir. Rektus kasları birbirinden ayrılır ve mesaneye ulaşılır. Gereken durumlarda, önce rektus kası lateralinde girilmek sureti ile, direk ekstrevezikal alanda üreter trasesi üzerine de düşülebilir. Mesanenin belli oranda dolu olması, peritonun, mesane yan duvarından sıyırılmasına kolaylık sağlar.



Şekil 17. Oblitere umblikal arterin bulunması ve bağlanması, üreterin bulunmasını çok kolaylaştırmaktadır. (Dr. Tarkan Soygür'ün arşivinden alınmıştır)



Şekil 18. Üreter diseksiyon hatları. Siyah çizgi, detrüsoz insizyon hattını, gri çizgi ise ilerletme sütürünün konulma şeklini göstermektedir. (Dr. Tarkan Soygür'ün arşivinden alınmıştır)



Şekil 19. Uniform mukoza kabarıklığı detrüsozun tamamen kesildiğine işaret eder. (Dr. Tarkan Soygür'ün arşivinden alınmıştır)

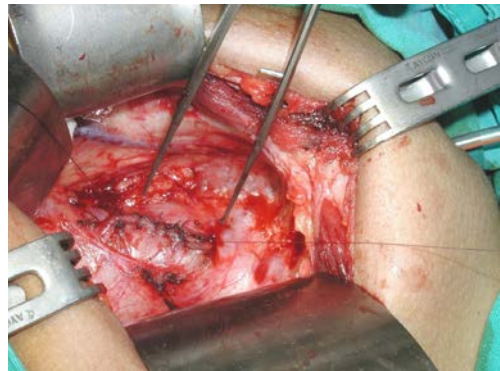
Oblitere umbilikal arter bulunur. Üreter, oblitere umbilikal arterin internal iliak arterden orijin aldığı noktanın medialinden geçmektedir. Oblitere umbilikal arterin kesilmesi, üreterin mobilizasyon ve diseksiyonunu kolaylaştırır (Şekil 17). Periton, üreterin anterior yüzünden uzaklaştırılır. Üreter distalde detrüsoz kasının altına girdiği noktaya kadar diseke ve mobilize edilir (Şekil 18).

Ekstravezikal Tünel Oluşturulması

Mesane normal anatomik pozisyonundayken, üreterin posterior duvardaki seyri saptanır ve 5 cm'lik bir bölümü işaretlenir. Mesane mediale retrakte edilir ve üreter üzerindeki periton nazikçe sıyrılır. Mesanenin bir miktar dolu olması gereklidir, ancak, çok fazla dolu olmamasına özen gösterilmelidir. Düşük enerjili elektrokoater kullanılarak detrüsoz insize edilir ve yeni submukoza tünel oluşturulur. Detrüsoz kası, tenotomi makasıyla, tek çizgi halinde mukozaya kadar kesilir. Detrüsoz kaslarının tek çizgi halinde kesilmesine dikkat edilmesi, detrüsozun mukozadan minimal hasarla ayrılmasına ve innervasyonunun korunmasına yardımcı olur. Flep kaldırılmadan önce, tüm kas demetlerinin

kesilmesi önemlidir. Son detrüsoz kasları kesildiğinde, açıklıktan, uniform bir mukoza kabarıklığı olur. Bu da cerrahın tüneli doğru planda oluşturduğundan emin olmasına yardımcı olur (Şekil 19).

Detrüsoz, mukozadan üreter çevresinden hafif büyük bir genişlikte olacak şekilde, her iki taraftan serbestlenir. Diseksiyon, en iyi şekilde, proksimalden distale yapılır ve üreter etrafındaki diseksiyon en sona bırakılır. Mukozanın



Şekil 20. Detrüsoz kaslarının tünel üzerine kapatılması. (Dr. Tarkan Soygür'ün arşivinden alınmıştır)

hasarlanması durumunda, 6/0 poliglaktin sütünle onarım yapılmalıdır.

Submukozal tünel tamamlandıktan sonra, mesane boşaltılır ve detrüör yaklaşdırılmaya başlanır. Üreter yeni tünele yerleştirilir ve detrüör, 3/0 sütünlerle üzerine kapatılır (Şekil 20). Bu esnada üreter ve mesane mukozasının yaralanmasından kaçınılmalıdır. Detrüör sütünlerinden birkaç tanesi, üreterin geri kaçmasını engellemek üzere, üreter adventisiasından geçilebilir. Sütünler tamamlandığında, hiatusun çapı kontrol edilmeli ve üretere kompresyon olmadığından emin olunmalıdır.

Mesane tekrar doldurulur ve mukoza kabarıklığı ve retroperitonda bir üreter büküntüsü olup olmadığı değerlendirilir. Bazı yazarlar kateter önermemekle birlikte, 24 veya 48 saat boyunca bir Foley kateter tutulması önerilmektedir.

Eğer çocuk problemsiz olarak işerse taburcu edilir ve postoperatif 1. ayda ultrason yapılmak üzere çağırılır.

Komplikasyonlar

Erken komplikasyonlar

Persistan reflü: Üreteroneosistostomi sonrası erken reflü, çok anlamlı bir problem değildir ve genellikle 1 yıl sonraki sistografide kaybolur.

Kontralateral reflü: Değişik çalışmalarda, üreteroneosistostomi sonrası %5, 6 ile %18 arasında değişen oranlarda kontralateral reflü bildirilmiştir. Cerrahi teknikler arasında anlamlı fark olmamakla birlikte, tedavi edilen reflünün yüksek dereceli olması ve duplike sistem olması kontralateral reflü gelişiminde anlamlı parametrelerdir.

Bazı yazarlar, bu reflünün aslında başlangıçta da var olduğunu, ancak ilk sistogramda saptanamadığını, postoperatif kontrol sistogramında tespit edildiğini öne sürmüşlerdir.

Yüksek spontan rezölüsyon oranlarından

dolayı, profilaktik bilateral reimplantasyon önerilmemektedir. Kontralateral reflü saptanması durumunda, eğer çocuk 4-5 yaşından küçükse ve asemptomatikse, profilaktik antibiyotik önerilir. Takipte semptom ve enfeksiyon saptanmazsa, tekrar sistograma gerek yoktur.

Obstruksiyon: Bu ameliyatların yapıldığı çocuklarda, erken postoperatif dönemde hafif-orta derecede hidronefroz saptanması nadir değildir. Zamanla kendiliğinden rezölüe olması beklenir. Akut postoperatif obstruksiyon daha çok, üreterin yeni tüneline kendi etrafında dönmesi veya büküntülü seyretmesi, intramural kan pıhtısı, submukozal ödem veya hematoma ile ilgilidir.

Progresif, anlamlı obstruksiyon, postoperatif ilk 2 haftada aşikar hale gelir. Çocuklar tipik olarak, başta abdominal ağrı, bulantı ve kusma olmak üzere akut üreteral obstruksiyon semptomlarıyla başvururlar. Tanı genellikle ultrasonla konur ve ileri derecede hidroüreteronefroz saptanır. Renal sintigrafide gecikmiş fonksiyon ve ekskresyon tanısı doğrudur. Bazı vakalarda double-j stent veya perkütan nefrostomi vasıtasıyla sistemin drene edilmesi gerekebilir. Bu vakaların çoğunda ek cerrahi işleme gerek olmadan düzelme sağlanır.

Lee ve ark. tarafından 2012 yılında yayınlanan çalışmada, UNC yapılan 90 hastanın 25 (%28)'inde postoperatif 1. ayda yeni gelişmiş veya artmış hidronefroz saptanmıştır. Bu hastaların 23'ünde hidronefroz 6 ay içinde kendiliğinden düzelmiştir.

Rosman ve ark. tarafından yine 2012 yılında yayınlanan çalışmada, 938 hasta değerlendirilmiş ve postoperatif hidronefroz olan hastaların %71'inde ortalama 1, 36 yıl içinde düzelme olduğu tespit edilmiştir. Postoperatif hidronefroz için risk faktörü olarak, başlangıçtaki reflü derecesinin yüksek olması ve preoperatif hidronefrozun ileri derecede olmasına işaret edilmiştir.

Uzun dönem komplikasyonlar

Obstruksiyon

Reimplantasyon sonrası üreter ve böbrekte progresif dilatasyon olması birçok faktöre bağlı olabilir. Suprahiatal obstruksiyonlar, genellikle üreterin kendi etrafında dönmesine veya üreterde iskemiyeye bağlıdır.

Hiatus düzeyindeki obstruksiyonlar ise, çoğunlukla yeni hiatusun çok lateral veya anteriora yerleştirilmesine bağlı olarak ortaya çıkar. Bu üreterler, mesane boş olduğunda daha kolay drene olurken, dolduğunda drenaj zorlaşır. Bu durum kendiliğinden düzelebilir, ancak bir kısmında kateterizasyon veya tekrar cerrahi girişim gerekir.

Musküler hipertrofi, trabekülasyon veya se-lül formasyonu, oluşturulan submukozal tünelde darlığa yol açabilir. Yine mesane mukozası veya üretere nazik davranılmamasına bağlı olarak devaskülarizasyon/iskemi ve bunun sonucunda da obstruksiyon oluşabilir. Submukozal tünelde ciddi darlık olması durumunda, üretere balon dilatasyonu yapılabilir veya stent yerleştirilebilir. Bunların başarılı olmadığı durumlarda, yeniden cerrahi girişim gerekir.

Orifis düzeyindeki darlıklar ise genellikle anastomoz sırasında spatülasyonun uygun şekilde yapılmaması ve uygun çapta bir orifis oluşturulamamasından kaynaklanır. İskemik değişiklikler de orifis darlığına yol açabilmektedir. İzole orifis darlığı da balon veya stent ile tedavi edilebilir. Cevap olmaması veya darlığın daha uzun olması durumunda, submukozal tünelleri uzunluktaysa, üreterin distal bölümünden belli kısmı endoskopik olarak açılabilir.

Nguyen ve ark. tarafından 2011 yılında yapılan çalışmada, cerrah tecrübesinin hastanede kalış süresi ve komplikasyon oranlarına etki eden en önemli faktör olduğu bulunmuştur. 5, 668 hastanın değerlendirildiği çalışmada, yılda 13 ve üzeri üreteral reimplantasyon yapan cerrahların komplikasyon oranları ve hastanede

kalış sürelerinin, 13'ün altında yapanlara oranla anlamlı derecede düşük olduğu bulunmuştur.

Megaüreter

Megaüreter, patolojik olarak genişlemiş üreteri ifade eden non spesifik bir terimdir ve üreter çapının 7-8 mm'nin üzerinde olmasına işaret etmektedir. UV bileşkede dinamik segment olması halinde, primer megaüreter, mesane disfonksiyonu veya VUR'a bağlı olması halinde ise sekonder megaüreter olarak adlandırılmaktadır. Cerrahi endikasyonu genellikle artan pelvikalisijel dilatasyon, artan üreter çapı, pyelonefrit veya üreteral pyüridir. Antenatal tanı alan megaüreterlerin çoğu spontan olarak düzelir.

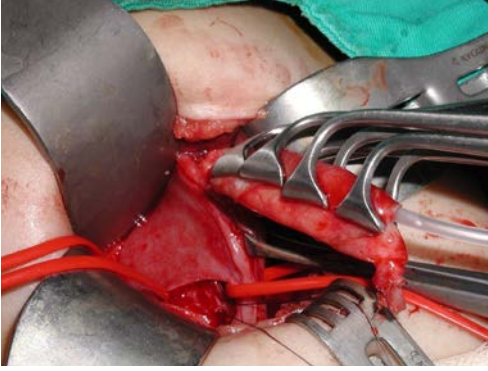
Megaüreter, obstruktif, reflülü, non-obstruktif veya reflüsüz olabilir. Hangi tür olursa olsun üreter çapının daraltılması amaçlı tailoring veya plikasyon adı verilen bir işleme gereksinim vardır. Böylece üreter duvarının koaptasyonu sağlanır ve efektif peristalsis oluşumuna yardımcı olur. İşlem esnasında vaskülaritenin korunmasına özen gösterilmelidir. Orta derece dilate üreterlerde eksizyon yapılmaksızın plikasyon yapılırken, ileri derecede dilate üreterlerde eksizyonel tapering yapılır. Üreter çapı uygun seviyeye geldikten sonra standart reimplantasyon işlemi uygulanır.

Megaüreterde yapılan reimplantasyonda, başarı oranı non dilate üreterler kadar yüksek olmasa da, %90-95'e varan başarı oranları bildirilmektedir.

Cerrahi teknik

Standart UNS'de olduğu gibi mesane bulunur ve orta hattan açılarak üreter intra ve ekstra vezikal olarak çevre yapılardan serbestlenir. Üreter uygun çapa getirildikten sonra, yukarıda tarif edilen tekniklerden biriyle reimplantasyon yapılır.

Tapering işleminde, üretere 8F veya 10F bir kateter konulduktan sonra, genellikle medialde



Şekil 21. Eksizyonel Tapering sırasında sınırın belirlenmesi (Not: AV loop ile üreteral hiatus askıya alınmış durumda) (Dr. Tarkan Soygür'ün arşivinden alınmıştır)

olan damar yapısı korunacak şekilde, kateterin lateraline allis klemleri yerleştirilir. Ardından, klemlerin dışında kalan kısım eksize edilir ve üreter 6/0 polidioksanon sütürlerle kilitlenerek kapatılır (Şekil 21).

Starr plikasyonunda, yukarıda tarif edildiği gibi klemler yerleştirildikten sonra, tekrar çıkarılır ve klemp izlerinden geçecek şekilde Lembert tarzı sürtürler konularak plikasyon yapılır. Kalicinski plikasyonunda ise, yine klemp

izlerine sütün konular ve iki lümen oluşturulur. Sonrasında lateralde kalan kısım esas lümenin üzerine katlanır ve sütün edilir.

Sonuç ve komplikasyonlar

Non- dilate üreterdekilere benzer komplikasyonlar (persistan reflü, obstruksiyon gibi) olmakla birlikte, oranlar daha yüksektir.

Üreteral obstruksiyon genellikle postoperatif ödeme bağlıdır ve çoğunlukla 8 hafta içinde düzelir. Nefrostomi tüpü veya antegrad double-j ile geçici diversiyon, süreci hızlandırır ve genellikle gereklidir. Ancak bu süre içinde düzelmezse, sebep genellikle iskemidir ve yeniden cerrahi gerektirir.

KAYNAKLAR

1. Nguyen HG, Chamie K, Nguyen KG, Durbin-Johnson B, Kurzrock EA: Outcomes after pediatric ureteral reimplantation: a population based analysis. J Urol. 2011 Jun;185(6):2292-7. Epub 2011 Apr 21.
2. Lee YS, Im YJ, Jung HJ, Hah YS, Hong CH, Han SW: Does hydronephrosis after extravesical ureteral reimplantation deteriorate renal function? J Urol. 2012 Feb;187(2):670-5. Epub 2011 Dec 16.
3. Rosman BM, Passerotti CC, Kohn D, Recabal P, Retik AB, Nguyen HT: Hydronephrosis following ureteral reimplantation: when is it concerning? J Pediatr Urol. 2012 Oct;8(5):481-7. doi: 10. 1016/j. jpurol. 2011. 10. 017. Epub 2011 Nov 25.

KISIM 5

NÖROJEN MESANE

Yusuf Kibar, Sercan Yılmaz, Burak Köprü

SPİNA BİFİDALI ÇOCUĞA YAKLAŞIM

Çocukluk çağında ortaya çıkan ürolojik hastalıklar çoğunlukla alt üriner sistemin nörolojik patolojileri sonucunda gelişmektedir. Genel olarak normal olmayan spinal kanal gelişimi ve spinal kanalın hasarlanması sonucunda alt üriner sistemin idrarı depolama ve boşaltım fonksiyonlarında bozukluklar ortaya çıkmaktadır ve bu bozuklukların genel adı **nörojenik mesane disfonksiyonu** olarak adlandırılmaktadır.

Spina bifida, A.B.D'de her 100. 000 canlı doğumun 30'unda görülen en sık nonkromozomal doğumsal defektir[1]. Yenidoğanların %2'sinde major konjenital anomali görülmektedir ve bu anomalilerin %60'ında santral sinir sistemi (SSS) etkilenmektedir. SSS'ni etkileyen bu anomalilerin %64'ünü nöral tüp defektleri oluşturmaktadır [2]. Nöral tüp defektleri sakral ve kranial disrafizm olarak ikiye ayrılır. **Disrafizm**, kelime anlamı olarak normalde birleşen iki ucun birleşmemesi anlamına gelir. **Myelodisplazi** terimi ise, kolumna vertebralisin spinal kord fonksiyonunu bozan tüm anormal gelişimlerini ifade eder.

Spinal disrafizm, vertebral kolonun kapanıp kapanmama duruma göre **spina bifida occulta** (kapalı), veya **spina bifida aperta** (açık) olmak üzere iki gruba ayrılır. Açık spinal disrafizm formlarının %90'ından fazlasını oluşturan **miyelomeningosel** (MMS) nörospinal disrafizmin en sık görülen şeklidir ve kolumna vertebralisin her segmentinde değişen sıklıkta görülebilir [3-5]. **Meningosel**, içinde sadece meninksleri barındıran spinal disrafizm formu iken MMS'de, kese içinde spinal kordun sinir kökleri ve bazen de kendisi bulunur.

Yenidoğanın Değerlendirilmesi

İdeal olarak, konjenital spinal kord anomali olan yenidoğanın doğar doğmaz ürodinamik değerlendirilmesi gerekir. Ancak yüksek enfeksiyon riski ve erken cerrahi ile kordun kapatılması gerekliliğinden bu çok mümkün olamamaktadır. Günümüzde doğum öncesi dönemde prenatal(intrauterin) kapatma cerrahileri de denenmiştir. Ancak fetal kapatma ve doğum sonrası erken kapatma arasında mesane işlevleri açısından anlamlı farklılıklar gösterilememiştir[6].

Prenatal kapatma cerrahisinin mesane-ye yönelik sonuçları henüz tartışmalı olsa da, nöroşürjrik cerrahinin 72 saatten daha fazla gecikmesi, febril üriner sistem enfeksiyonu, vezikoüreteral reflü, hidronefroz ve daha kötü ürodinamik parametreler ile sonuçlanmaktadır. 24 saat içinde müdahale edilen vakalarda, mesane kapasitesinde düzelme ve azalmış detrusor kaçırma noktası basıncı elde edilecektir[7].

Yenidoğan döneminde cerrahi gerekliliği nedeniyle yapılamayan ürodinamik değerlendirme ilk üç ay içerisinde mutlaka yapılmalıdır. Yapılan çalışmalarda erken cerrahi kapatma sonrasında hastaların %3. 2'sinde olumlu yönde nörolojik değişiklikler olduğu tespit edilmiştir[8]. Ancak renal ultrasonografi ve rezidüel idrar miktarı tayini, bebek doğar doğmaz veya spinal defektin kapatılmasından hemen sonra mutlaka yapılmalıdır. Eğer bebek mesanesini spontan işemeye veya Crede manevrasıyla boşaltamıyorsa, temiz aralıklı kataterizasyona (TAK) ürodinami öncesinde dahi başlanabilir. Eğer Crede manevrasıyla boşaltım gerçekleşiyor ise tam ürodinamik değerlendirme yapılmaya kadar TAK tedavisi gerekmez. Yenidoğanda mesane kapasitesi 10-15 mL civarındadır. İşeme sonrası rezidüel idrar miktarının 5 mL'den az olması kabul edilebilir değerdir. Ayrıca, yenidoğan döneminde tam idrar tahlili, idrar kültürü, serum kreatinin değeri ve ayrıntılı alt akstremitelerin nörolojik muayenesi yapılması gereken değerlendirmeler arasındadır.

Spinal kordun kapatılması tamamlandıktan ve yara iyileşmesi sağlandıktan sonra üst üriner sistemin tekrar değerlendirilmesi amacıyla renal ultrasonografi tekrarlanmalıdır. Sonrasında işeme sistoüretrografisi (VCUG) ve ürodinamik değerlendirme planlanmalıdır.

Bulgular

Yenidoğanların yaklaşık %15-20'si ilk değerlendirilmede, radyolojik olarak anormal idrar yolu

fonksiyonuna sahiptir. Bunların %3'ü muhtemelen erken spinal kanal kapatılması operasyonuna bağlı spinal şoka sekonder gelişen üreterohidronefroz, %15'i ise intrauterin dönemde gelişmiş çıkım obstrüksiyona bağlı anormal idrar yolu fonksiyonuna sahiptir [9].

Yenidoğan döneminde yapılan ürodinamik değerlendirmelerde hastaların %63'ünde mesane kontraksiyonu tespit edilmiştir. Yenidoğanların %40'ında eksternal üretral sfinkter elektromyografi (EMG) aktivitesi intakt bir sakral refleks arki olduğunu ortaya koyarken, %24'ünde parsiyel denervasyon ve %36'sında total sakral kord fonksiyon kaybı tespit edilmiştir.

Mesane kontraktilesi ve eksternal sfinkter aktivitesi kombinasyonu, alt üriner sistem dinamiği açısından üç kategoriye ayrılabilir: sinerjik(%26), azalmış detrusor kompliyansı ile birlikte olan veya olmayan dissinerji(%37) ve total denervasyon(%36).

Sinerji, eksternal sfinkterin detrusor kontraksiyonu boyunca veya mesane dolum kapasitesi sonuna geldiğinde total sessizliği ile karakterizedir. İşeme basınçları genelde normal aralıktadır[9].

Detrusör sfinkter dissinerjisi (DSD), eksternal üretral sfinkter yeterli relaksasyonu sağlamaz veya detrusor kontraksiyonu sırasında aktivitesini arttırır veya mesane dolum kapasitesi sonuna geldiğinde intravezikal basınçta artışın devam ettiği durumlarda söz konusudur.

Total denervasyon ise, eksternal üretral sfinkterde işeme boyunca, sakral stimülasyonla veya Crede manevrası ile hiçbir biyoelektrik potansiyelin tespit edilememesidir.

Yaşamın ilk üç yılında DSD'li yenidoğanların %71'inde üriner sistemde bozulmalar mevcuttur. Bu oran sinerjik çocuklarda %17 iken denerve olan çocuklarda %23'tür. Total denerve olan çocuklarda bu bozulmaların oluşmasının esas nedeni eksternal sfinkter seviyesinde ge-

lişen fibrozise bağlı üretral rezistans gelişmesidir. Özellikle çıkım rezistansı 40 cmH₂O'yu geçtiği zaman, kompliyansı azalmış mesanede bozulmaların başladığı tespit edilmiştir. Detrü-sör mesane dolum basıncı üst üriner sistemdeki bozulmaların ortaya çıkmasında önemli role sahiptir. Lindau ve arkadaşları yaptıkları çalışma ile düşük detrü-sör dolum basıncının (<30 cmH₂O) bu riskin azaltılabilmesinde önemli olacağını ortaya koymuşlardır[10]. Mesanedeki bu basıncı azaltmak için TAK veya antikolinerjik ilaç tedavileri denenebilir. Erken dönemde ogmentasyon sistoplasti yapılıp yapılmayacağı konusu hala net değildir.

Tedavi

Son zamanlarda spina bifidalı hastaların takipleri üzerine yapılan çalışmalar sonucunda iki farklı görüş ortaya çıkmıştır. Bunlar, bekleme tedavisi ve proaktif tedavidir [11].

Bekleme tedavisinde, hasta rutin ultrason takipleri böbrek parankim ve hidronefroz gelişimini kontrol ettirmektedir. Hastada klinik bozulma veya böbreklerde hidronefroz gelişmedikçe TAK ve/veya antikolinerjik tedavi başlanmamaktadır. Bu tedavi şeklinde hastanın ailesinin tedavi stresine girmesi ortadan kaldırılmıştır. Bu tedavi uygulanan hastalarda tedaviyi başlamayı gerektiren böbrek parankim değişikliklerinin tedavi ile gerilediği de gözlenmiştir. Kaufman ve arkadaşlarının yaptıkları çalışmada bu şekilde tedavi başlanan hastalarının %69'unda renal hasarın gerilediğini raporlamışlardır. [12] Woo ve arkadaşlarının da yaptıkları çalışma ile yenidoğan döneminde başlanan TAK ve/veya antikolinerjik tedavisinin bu hasta grubunda renal hasarı önleyici etkisi olmadığını raporlamışlardır. [13]

Proaktif tedavide, erken ürodinamik çalışma ve sonucuna göre üst üriner sistem değişiklikleri başlamadan TAK ve/veya antikolinerjik tedavi başlanır. Bu tedavi prensibiyle, erken TAK

başlanması ile uygulanabilirliğin daha iyi olduğu, rekonstrüktif cerrahi gerekliliğinin ve renal parankimal riskin azaldığı belirtilmiştir.

Çıkım obstrüksiyonu olan yenidoğanların üriner sisteminin bozulmasını engellemek amaçlı bu hastalara profilaktik antibiyotik verilmesi ve TAK uygulaması gerekli hale gelmiştir. TAK'a yenidoğan döneminde başlamak ailenin adaptasyonu açısından da önemlidir. Bunun yanında TAK'a bağlı meatit, epididimit veya üretral travma gibi komplikasyonlar nadiren de olsa görülebilir. Bu tedavi altındaki hastaların yaklaşık %30'unda üriner sistem enfeksiyonu gelişebilmekte iken asemptomatik bakteriyüri oranı %70'dir.

Tek başına veya bir antikolinerjikle birlikte TAK uygulayan, dolum basıncı 40cmH₂O'nun ve işeme basıncı 80-100 cmH₂O'nun üzerinde olan hastaların %8 ile %10'unda üriner sistem bozulmaları gözlenmiştir.

Oksibutininin 0.2-0.4 mg/kg dozunda günde iki veya üç parçaya bölünerek önemli yan etki görülmeden rahatlıkla verilebilir. Nadiren de olsa bu tedavi ile de yanıt alınamayan hastalara ogmentasyon sistoplasti gerekli olabilir.

Takip

Myelodispilazilerde nörolojik patolojiler dinamiktir ve çocukluk çağı boyunca özellikle de bebeklik ve puberte sonrası dönemde değişkenlik gösterebilir. Başlangıçta intant olan veya parsiyel denervasyonu olan hastalarda bu değişkenlik daha progresif bir seyir gösterir. Kontrolde başvurulacak radyolojik teknik santal sinir sistemini en hassas şekilde gösteren MRI'dir. Ürolodinamik değerlendirme ise yenidoğan döneminden başlanarak en az yılda bir kez olacak şekilde 5 yaşına kadar yapılmalıdır. Bu şekilde üriner sistemde gelişecek bir değişiklik ile nörolojik progresyon ortaya çıkarılabilecektir. Sakral defisit ile doğan bebeklerde üriner sistem bozukluğu riski %47'dir. Nöroüro-

TABLO 1. Myelodisplazili Yenidoğanların 5 Yaşına Kadar İzlem Algoritması

	İntakt-Sinerjik	İntakt-Dissinerjik*	Parsiyel Denervasyon	Komplet Denervasyon
Rezidüel İdrar Ölçümü	4 ayda bir		4 ayda bir	6 ayda bir
Ultrasonografi	12 ayda bir	12 ayda bir	12 ayda bir	12 ayda bir
Ürodinamik Çalışma	12 ayda bir	12 ayda bir	12 ayda bir [¶]	
İşeme Sistoüretrografisi		12 ayda bir	12 ayda bir	
Radyonükleid Sintigrafisi [§]		12 ayda bir	12 ayda bir	

* TAK ve Antikolinerjik tedavi uygulanan hastalarda

[§]Hipertonik detrusor veya reflü olan durumlarda İşeme sistoüretrografisinin yerine

[¶]Denervasyon derecesine bağlı

lojik olarak tamamen normal doğan çocuklarda dahi ilerleyen yaşlarda gerilmiş korda (tetherd kord) bağlı detrusor aşırı aktivitesi ile birlikte olan veya olmayan DSD gelişme riski %32'dir. Bu yüzden myelodisplazili hastaların yaşamı boyunca belirli algoritma ile kontrolü gerekmektedir (Tablo. 1).

5 yaşından sonra puberteye kadar her 18 ayda bir, puberteden sonra ise 2 yılda bir renal ultrason kontrolü önerilmektedir. Ürodinamik değerlendirme ise, yeni nöroürolojik değişikliklerin değerlendirilmesi, yeni gelişen hidronefroz veya kontinans değişikliklerini değerlendirmede endikedir. VCUg, eğer tekrarlayan idrar yolu enfeksiyonu var ise yapılmalıdır.

Vezikoüreteral Reflünün Önlenmesi

VUR, myelodisplazi ile doğan yenidoğanların yaklaşık %3 ile %5'inde görülür. Bu durum genellikle azalmış detrusor kompliyansı, detrusor aşırı aktivitesi ve/veya DSD ile birlikte gelişir. VUR tedavisiz bırakılır ise 5 yaşına kadar hastaların yaklaşık %30-40'ında reflü insidansı artmaktadır. Mesane basıncını düşürmek için antikolinerjik ve TAK kullanımı ile reflü derecesi azaltılabilir. VUR derecesi 1-3 olan çocuklarda eğer çocuk mesanesini tamamen boşaltabiliyorsa profilaktik antibiyotik tedavisi yeterli olacaktır. Ancak VUR derecesi 4 ve üzeri olan çoc-

uklarda TAK mutlaka başlanmalıdır. Bu tedavi başlanan hastaların yaklaşık %56'sında bakteriüri görülmesine rağmen bunun enfeksiyon oluşturma oranı çok düşüktür.

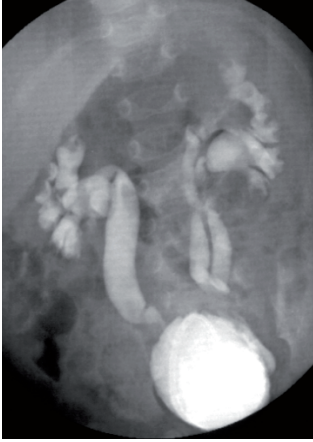Crede manevrası reflülü çocuklarda reflü derecesinin artmasına sebep olabileceği için önerilmemelidir. Vezikostomi açılması konusu biraz tartışmalı olmakla birlikte mutlaka endike olduğu 3 durum mevcuttur (Resim1A, 1B, 1C);

1. Diğer tedavi yolları ile düzeltilememiş ileri dereceli VUR'u olan hastalar
2. Ailesi TAK programını uygulamayan hastalar
3. Ogmentasyon sistoplasti için aday olmayacak hastalar

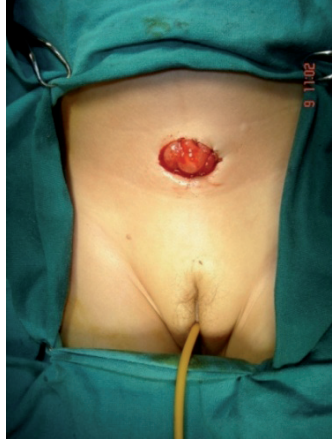Antireflü cerrahisinin endike olduğu durumlar myelodisplazili çocuklar ile normal çocuklar arasında çok değişiklik göstermez. Tek taraflı VUR'u olan bir hastaya bilateral antireflü cerrahi yapılmasına gerek yoktur çünkü; postoperatif dönemde kontralateral reflü gelişmez.

Kompliyans ve Üst Üriner Sistemin Korunması

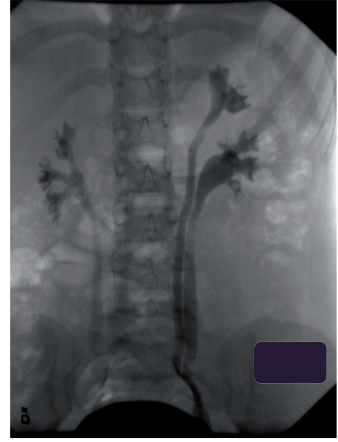
Myelodisplazili çocuklarda tedavilerin asıl amacı renal fonksiyonların normal olarak devamını sağlamak ve kontinansın devam ettirilmesidir. Bunun için temel iki tedavi seçeneği uygulanabilir. Birinci seçenek, mesanede normalden fazla



1A



1B



1C

Resim 1. 1A: Bilateral VUR olan çocuğun vezikostomi açılması öncesi işeme sistografisi görüntüsü, 1B: Vezikostomi açılması sonrası intraoperative görüntü, 1C: Postoperatif 1. ay kontrol işeme sistoüretrografisi görüntüsü (Prof. Dr. Yusuf KİBAR'ın arşivi)

idrar kalmasını veya mesanenin etkin bir şekilde boşaltılamamasını TAK ile tedavi etmektir. İkinci seçenek ise, yüksek vezikal basınç ile VUR oluşumunu engellemek için antikolinergik ilaç tedavisidir. Bu iki tedavi ile yenidoğan döneminden itibaren hastanın sosyal kontinansının oluşması ve devamı sağlanır. Altını ıslatmayan çocukların ıslatanlara göre daha fazla özgüveni gelişmiştir. Bu tedaviler sırasında ortaya çıkan herhangi bir kontinans probleminde ilk yapılması gereken ürodinamik çalışmanın tekrarlanmasıdır. Ürodinamik inceleme sonucuna göre antikolinergik ilaç dozu artırılabilir veya ikili antikolinergik ilaç tedavisine geçilebilir. Nörojen mesaneli erişkinlerde yapılan bir çalışmada tek antikolinergik ilaç tedavisinin etkinliğinin ikili antikolinergik kombinasyon tedavisi ile karşılaştırıldığında kombinasyon tedavinin minimal yan etkilerle hastaların %85'inde ürodinamik parametrelerde ve kontinansın iyileşme sağladığı ortaya konulmuştur[14]. Antikolinergik ilaçların intravezikal uygulanması da zaman içerisinde gündeme gelmiştir. Yapılan bir çalışmada, oksibutininin intravezikal instilasyonunun detrusor basıncını azaltmada

başarılı olduğu ve oral alımla kıyaslandığında daha az yan etkiye sahip olduğu ispatlanmıştır ve serum konsantrasyonları alım şekline bakılmaksızın benzer düzeylere ulaşabilir[15]. Ancak bu tedavi şeklinin uzun süre uygulanması çok mümkün görünmemektedir[16].

Ürodinamik değerlendirme sonucunda, üretral sfinkterin yetersiz direncine bağlı kontinansın sağlanamadığı tespit edilirse, bu tip hastalarda alfa sempatomimetik ajan kullanımı gereklidir. Bu alanda en etkili ilaç fenilpropanolamindir. Bu tedavi seçeneğine rağmen tedavi edilemeyen hastalarda cerrahi seçenekler düşünmek gerekir. Bu amaçla yapılan en temel cerrahi ogmentasyon sistoplastidir. Mesanenin büyütülmesi için kullanılacak doku parçası genellikle sırası ile sigmoid, çekum, ince barsak veya mide segmentlerinden birisidir. Bu tedavi seçeneğinin yanında mesane boynu rekonstrüksiyonu, mesaneye ve/veya mesane boynuna botulinum toksin A enjeksiyonu gibi diğer cerrahi seçeneklerde mevcuttur. Ürodinamik çalışma sonucuna göre uygun cerrahi tedavi belirlenmektedir.

NÖROJENİK MESANE DİSFONKSİYONLU ÇOCUKLARDA CERRAHİ SEÇENEKLER

Alt üriner sistemin reskonstrüksiyonu ile amaçlanan, mesane basıncını azaltarak VUR'u önleyecek düşük basınçlı ve yüksek hacimli mesane yaratmak ve/veya mesane çıkım direncini ortadan kaldırmaktır.

Nörojen mesaneli hastalarda alt üriner sistem reskonstrüksiyonunu etkileyen en önemli gelişme Lapedes ve arkadaşları tarafından 1972 ve 1976 yıllarında TAK'ın ortaya konmasıdır[17, 18]. Nörojen mesaneli çocuklarda antikolinerjik tedavi ve TAK uygulaması ile aslında cerrahi reskonstrüksiyon ihtiyacı ciddi derecede azaltılabilmektedir. Bir anlamda eğer nörojen mesane tanılı bir çocuk alt üriner sistem reskonstrüksiyonu ihtiyacı ile hekime başvuruyor ise denilebilir ki o zamana kadar iyi bir ürolojik tedavi almamıştır. Sebep kimi zaman doktora bağlı faktörler kimi zaman ise yetersiz aile eğitimi ve bilinci olabilmektedir. Rekonstrüktif cerrahiler sonrasında hastaların büyük çoğunluğu devamlı TAK tedavisi altında olmak zorunda kalacaklardır. Bu yüzden bu tip cerrahi planlanan hastaların aileleri ile cerrahi öncesinde ayrıntılı bilgilendirme ve gerekli eğitimler ile uyumluluklarının değerlendirilmesi mutlak bir gerekliliktir. MacNeily ve arkadaşlarının mesane reskonstrüksiyonu yapılan spina bifidalı hastaların preoperatif ve postoperatif hayat kalitesini değerlendirme çalışmasında, bu hastaların hayat kalitesinde ameliyat öncesi ve sonrası kıyaslandığında anlamlı değişiklik olmadığını ancak bu hastalara bakan yardımcıların hayat kalitesinde olumlu değişiklikler olduğunu bulmuşlardır[19, 20]. Bu aşamada postoperatif süreçte uyumlu olamayacağı değerlendirilen hastalara farklı üriner diversiyon cerrahileri planlamak gereklidir.

Nörojen mesaneli çocuklarda alt üriner sistemin reskonstrüksiyonu neticesinde devamlı TAK yapma gereksinimi ortaya çıkacağından

bu hastalarda güvenli, kolay uygulanabilir ve rahatsızlık yaratmayan bir üretral yol oluşturulması önem taşır. Bu amaçla anatomik üretral yol modifiye edilebileceği gibi yeni kateterize edilebilir yollar oluşturmak da mümkündür. Mitrofanoff'un 1980 yılında geliştirdiği alternatif kateterize edilebilen kanal, pediatrik ürolojide kontinan abdominal duvar stomalarına olan ilgiyi büyük ölçüde arttırmıştır[21]. Bu tip kontinan ve kateterizasyon için güvenilir bir yol sağlayan efferent kolun oluşturulması bu cerrahilerin en zorlayıcı bölümünü oluşturmuş ve beraberinde de bir takım tartışmaları da ortaya çıkarmıştır. Bu amaçla yapılan çalışmalarda alternatif yol olarak üretral kanalın kullanılması da denilmektedir. Burada amaç mümkün olduğunca çok ürotelyum ile döşeli dokuyu kullanmak, daha az barsak segmenti kullanmak ve potansiyel morbidite riskini en aza indirmektir.

Hastanın Hazırlanması

Operasyon öncesi hasta ve aile bilgilendirilmesi, eğitimi ve değerlendirilmesi gereklidir. Operasyon sırasında ve sonrasında problem yaratabilecek ek komorbiditeler ilgili branşlara konsulte edilerek ayrıntılı değerlendirilmeleri sağlanmalıdır.

1. Psikolojik Hazırlık

Pediatrik yaş grubuna psikolojik yaklaşım ayrı bir bilim dalıdır. Bu yüzden çocuğa yapılacak girişimler ve hastanede yatış süresince karşılaşılabilecek uygulamalar branşında uzman bir pedagoğ görüşü ve gerekirse aracılığı ile anlatılmalı ve postravmatik bozuklukların önüne geçilmesi sağlanmalıdır. Çocuğun yatacağı odanın konforu ve dizaynı yaşına ve ilgi duyduğu alanlara yönelik imkan verecek ölçüde değiştirilmelidir. Hastayla tedavi boyunca ilgilenecek personelin gerekli özen ve hassasiyeti sarf etmesi sağlanmalıdır.

2. Barsak Hazırlığı

Üriner sistem rekonstrüksiyonunda geleneksel olarak barsak temizliği uygulanmalıdır. Bu uygulama planlanan cerrahi üreterosistoplasti olsa dahi yapılmalıdır çünkü; intraoperatif olarak barsak segmenti kullanılması ihtiyacı doğabilir. Klasik olarak barsak temizliği operasyondan iki gün önce seffaf sıvı diyet ve son gün tam bir mekanik barsak temizliğini içerir. Ancak nörojenik disfonksiyonu olan hastalarda durum biraz farklıdır. Bu hastalar genellikle kronik kabızlığı olan hastalar olması nedeniyle barsak temizliği operasyondan birkaç gün öncesinden başlayan oral laksatif ve seffaf sıvı diyet şeklinde planlanmalıdır. Operasyondan önceki gün de tam bir mekanik barsak temizliği yapılmalıdır. Barsak temizliği süresince hastalarda gelişebilecek dehidratasyon ve elektrolit bozukluklarına karşı gerekirse intravenöz replasman yapılmalıdır. Böbrek yetmezliği olan hastalarda yakından takip gerekmektedir. Operasyon öncesi profilaktik antibiyotik kullanımı bir zamanlar zorunlu olarak bilirse de günümüzde kişisel tercih meselesi haline gelmiştir.

3. İdrar Kültürü

Mesane rekonstrüksiyonu planlanan her hastada, hasta asemptomatik olsa dahi, idrar kültürü bir kaç gün öncesinden planlanmalıdır. Nörojen mesaneli hastalarda genellikle spina bifida veya ventriküloperitoneal şantlar mevcuttur. Üremesi olan bir mesane açıldığı anda bu enfeksiyon peritona yayılacak böylece şanti veya beyin omurilik sıvısını enfekte etme riski oluşacaktır.

4. Sistoskopi

Nörojen mesaneli hastalarda planlanan rekonstrüksiyon operasyonuna sistoskopi ile başlamakta yarar vardır. Bu sayede üretra anatomisi,

mesane boynu ve her iki ureter orifisi ayrıntılı olarak değerlendirilebilir.

MESANE BOYNU REKONSTRÜKSİYONU

Mesane boynu rekonstrüksiyonu ile amaçlanan yeterli mesane çıkım direncinin oluşturulmasıdır. Spinal disrafizimli hastalarda genellikle mesane boynu yetersizliğine bağlı inkontinans mevcuttur. Bu cerrahilerden sonra oluşturulan mesane çıkım direncine sekonder hastalarda bilinmeyen sebeplerle idrar yapamaz hale gelme de mümkün olmaktadır. Mesane çıkım direncini arttıran herhangi bir teknik detrusorun davranışını değiştirip nonkompliyen bir mesanenin oluşmasına sebep olabilir. Bunu preoperatif planlanan ürodinamik değerlendirmelerle öngörmek pek mümkün olmayabilir. Kimi zaman mesane boynu rekonstrüksiyonu tek başına yeterli bir tedavi olmaz ve bu hastalarda ogmentasyon sistoplasti gerekebilir. Whittam ve arkadaşlarının yaptıkları çalışmada mesane rekonstrüksiyonu uygulanan hastaların %45'inde sonradan mesane ogmentasyonu gerektiğini bildirmişlerdir. Özellikle ayrıca mesane ogmentasyonuna ihtiyaç duyulan nörojenik mesane disfonksiyonlu hastalarda spontan işeme beklenmez ve amaç yeterli çıkım direncinin oluşturulmasıdır.

Bu amaçla geliştirilmiş birçok teknik mevcuttur. Bu teknikler; mesane boynunu sıkılaştırma, flep valv mekanizması oluşturma, otolog veya artifisyel kitle yapıcı ajan enjeksiyonları ve artifisyel üriner sfinkter implantasyonunu içerir.

A. Young-Dees Leadbetter Onarımı

Bu teknik, en çok bilinen mesane boynu rekonstrüksiyonu tekniklerinden birisidir. Orjinal Young prosedürü geliştirilerek ekstrofik mesane boynu rekonstrüksiyonunda primer tercih edilen teknik olmuştur.

Bu teknik, ilk olarak 1919 yılında Young tarafından mesane boynunun bir kısmının eksize edilip sıkıştırılması şeklinde tanımlanmış; Dees 1949 yılında eksize edilen dokunun uzunluğunu trigona kadar uzatmış ve Leadbetter'ın 1964 yılında üreterleri trigondan yukarı doğru, mesane tabanında daha sefalad bir pozisyonuna taşınmasıyla son halini almıştır.

Bu teknik, nörojenik mesane disfonksiyonu olan hastalarda düşük başarı oranı göstermektedir. Young-Dees Leadbetter mesane boynu rekonstrüksiyonunun sonuçlarını iyileştirmek amacıyla Mitchell ve Rink dış destek ve kompresyonu arttırmak için rekonstrükte mesane boynuna silikon kılıf yerleştirilen bir teknik geliştirmişlerdir. [22] Bu prosedür ile daha iyi sonuçlar elde edilmiş olsa bile tam kontinans sağlanamamıştır. Yazarlar, bu teknikle kontinans sağlanabilse de ogmentasyon sistoplasti ve multipl operasyonlara ihtiyaç olduğunu belirtmişlerdir.

B. Fasyal Sling

Sling operasyonları, mesane boynu direncini arttırmak amaçlı yapılan ve artifisyonel veya doğal dokuların kullanıldığı prosedürlerdir. Bu prosedürde amaç, mesane boynunda olmayan epitelyal yüzeylerin koaptasyonunun sağlanması veya detrusor basıncı karşısında artmış mesane boynu direnci oluşturulması amacıyla mevcut koaptasyonun direncinin artırılmasıdır. Sling operasyonu uygulanan pediatrik hastalar TAK'a hazır olmalıdırlar. Bu operasyonlar ile oluşturulan direnç, kompliyansı azalmış mesane ve hiperrefleks mesanesi olan hastalarda kolaylıkla aşılabilir. Bu yüzden yapılan sling operasyonlarına çoğunlukla mesane ogmentasyonunda uygulandığı çeşitli yayınlarla bildirilmiştir. Son dönemlerde yapılan çalışmalarla fasyal sling uygulanan hasta serileri bildirilmiştir. Bu serilerde olumlu sonuçlar bildirilmiş ise de birçok merkez bu prosedüre temkinli yaklaşmaktadır.

Cerrahi sırasında mesane boynu ve proksimal üretra etraf dokulardan serbestlenerek ortaya konulur. İşlemi daha güvenli hale getirmek ve kolaylaştırmak için transüretal kate-terizasyon birçok yayında önerilmiştir. Uygun plan cul-de-sac'dan mesanenin ve üreterlerin arkasını diseke ederekte oluşturulabilir. Son dönemde yapılan yayınlarla bu işlemin robotik yolla çok daha güvenli ve komplikasyonsuz oluşturulabileceği ortaya konulmuştur. Kimi zorlanılan vakalarda mesane açılarak da güvenli yol tercih edilebilir. Bayan hastalarda mesane açmayı ve mesane boynu-üretra bileşkesini ortaya koymayı kolaylaştıran bir yöntem Dik ve arkadaşları tarafından geliştirilmiştir. [23]

Sling amacıyla fasyal doku kullanılacağı zaman tercih edilecek fasya genellikle başka bir insizyon gerektirmeyen rektus kasi fasyası olabilir. Birden çok batın cerrahisi geçirmiş vakalarda bu tercih fasya lata gibi başka yerlerden de elde edilebilir ancak bu ikinci bir insizyon gerektirir. Bunun yanında fasya tercih edilmeyen olgularda bunun yerine ince barsak mukozası, eriyebilir askılar, kadavra dokusu ve mesane duvarı gibi alternatifler kullanılabilir.

Tercih edilen askı materyali ne olursa olsun mesane boynu-üretra arasında serbestlenen alandan parça geçirilerek iki uç anterior rektus fasyasına sabitlenir.

Birçok farklı sling ve sarma yöntemi tarif edilmiş olsa da önem arz eden konu, nörojenik mesane disfonksiyonlu hastalarda hemen daima fasyal sling ve sarma yöntemlerinin tercih edildiğidir. Bu hastalar aynı zamanda TAK yapan hastalar olması nedeniyle slingin veya sarmanın çok sıkı olması da sorun teşkil etmez.

Sling prosedürleri genellikle kız çocuklarda tercih edilirken son zamanlarda erkeklerde de uygulandığı bilinmektedir. Diğer nörojenik mesane disfonksiyonlu hastalara uygulanan cerrahilerde de olduğu gibi bu tekniğin başarısı da ogmentasyonla birlikte çok artmaktadır. Fasyal sling uygulanan hastalarda üretral erozyon gö-

rülme oranı %15'tir ve bu oran diğer yöntemlere göre belirgin azdır. Fasyal sling uygulanıp yeterli yanıt alınamayan hastalara artifisyonel üriner sfinkter implantasyonu şansı halen vardır.

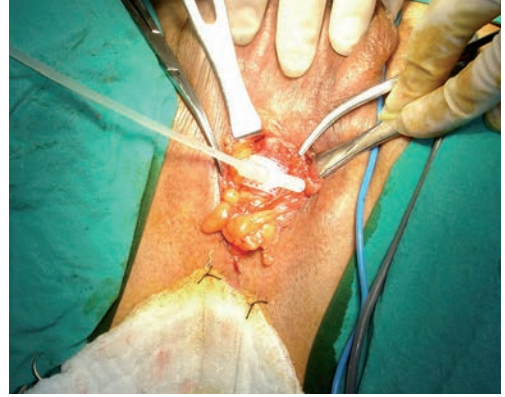C. Mesane Boynu Kitle Yapıcı Ajanlar

Bu teknikte enjekte edilebilen maddelerin mesane boynu veya eksternal üretral sfinkter çevresine enjekte edilmesi ve bu sayede oluşturulan koaptasyon ile çıkış rezistansının artırılması amaçlanır. Bu amaçla kullanılan enjekte edilebilir birçok ajan denenmiştir (politetrafloretilen, sığır kollajeni, polimetilsiloksan, dekstranomer/hyaluridik asit). Bu ajanlardan bazılarının enjeksiyon sonrası vücudun farklı dokularına migrate olduğu tespit edilmiştir (akciğer, dalak, beyin, vb). Bunlar içerisinde güncel yayınlarda öncelikle önerilen madde dekstranomer/hyaluridik asittir. Burada bilinmesi gereken konu, sığır kollajeninin içeriğinde lateks olması nedeniyle lateks hassasiyeti olan spina bifidalı çocuklarda kullanılmaması gerektiğidir. Teknikte ideal olarak mesane boynu veya proksimal üretrada subepitelyal alana enjeksiyon yapılır.

Pediyatrik yaş grubunda mesane boynuna madde enjeksiyonunun başarısı şüphelidir. Ancak başarılarının sınırlı olmasına rağmen submukozal enjeksiyon, seçilmiş vakalarda düşük morbiditesi ve işlemin kolay uygulanabilir olması nedeniyle tercih edilebilir.

D. Artifisyonel Üriner Sfinkter

1974 yılında Scott tarafından geliştirilen artifisyonel üriner sfinkter (AUS) seçilmiş olgularda etkin kontinans ve spontan işeme sağlayan ideal bir cerrahi prosedürdür. [24] Cerrahi teknik, sling operasyonlarındaki gibi hazırlanan mesane boynuna yerleştirilen kaf ve perivezikal alana yerleştirilen bir rezervuar ile bunların arasında kontrolü sağlayan bir pompanın bayanlarda labial alana, erkeklerde de skortum içine yerleştirilmesini içerir (Resim 2).



Resim 2. İntraoperatif AUS implantasyonu sırasında üretral manşon yerleştirilmiş nörojen mesaneli pediyatrik hasta (Prof. Dr. Yusuf KİBAR'ın arşivi).

Kafın yerleştirildikten sonra söndürülmüş şekilde 6 hafta bırakılmasının kaf etrafında psö-dokalpsül oluşumunu sağlayacağı ve bunda erozyon riskini azaltacağı deneyim olarak bildirilmiştir. Mesane boynu seviyesi nörojenik mesane disfonksiyonu olan hastalarda yerleştirilmesi en uygun görülen seviyedir. Yapılan çalışmalar, mesane boynu seviyesinin yaş ile bir ilgisi olmadığını, zamanla erozyon riski oluşturmadığını ve yaşın ilerlemesi ile kaf replasmanın gerekmediğini ortaya koymuştur. Bununla birlikte matür spongiozu olan erkeklerde bulbar üretra seviyesinde kullanılabileceği belirtilmektedir.

Ogmentasyon uygulanan hastalarda kullanılan barsak segmenti etrafında AUS yerleştirilebilir ancak, erozyon riskinin daha fazla olduğu akıld tutulmalıdır. Birçok farklı yayın, araya konulan omentum segmentinin bu riski azaltmada etkili olduğunu belirtmiştir.

Çocuklarda uygulanan cerrahi teknik erişkinlerde uygulanan ile aynıdır. Perioperatif olarak profilaktik antibiyotik kullanımı enfeksiyon riskini önlemek için önerilmektedir.

AUS implantasyonu ile ilgili yeteri kadar kısa ve uzun dönem verileri mevcuttur. Yayınlanan bütün serilerde yaklaşık kontinans oranı %80 ve fonksiyone sfinkter oranı %95 olarak bildirilmiştir. Özellikle model geliştirildikten sonra komplikasyon riski ve sekonder cerrahi gerekliliği ciddi şekilde azalmıştır.

Nörojenik sfinkter yetmezliği olan hastalarda AUS implantasyonuna rağmen TAK ihtiyacı olabilmektedir. Çünkü yaşın ilerlemesi ile özellikle erkek hastalarda prostat gelişimi olmakta bu da spontan işemenin yetersiz kalmasına sebep olabilmektedir. Bu hastalarda kaf üzerinden kataterizasyon yapmak rahatlıkla mümkündür. Yapılan çalışmalar yaşın ilerlemesi sonucu spontan işemesi bozulan hastalarda kaf revizyonunun eski işeme kalitesini sağlayamadığını ortaya çıkarmıştır. AUS implantlı hastalarda seksüel fonksiyonlar ve prostat gelişimi üzerine yapılan çalışmalar, sfinkterin her iki konu üzerine de negatif bir etkisi olmadığını ortaya koymuştur.

Cerrahi sonrası değerlendirmede önemli bir nokta üst üriner sistemin durumudur. Hidronefroz gibi değişikliklerin %15 gibi bir oranla görüldüğü geçmiş yayınlarda bildirilmiştir. Çok nadir olarak böbrek yetmezliği gelişen vakalarda mevcuttur. Özellikle nörojenik sfinkter yetmezliği olan hastalarda, preoperatif ürodinamik değerlendirme yapılmış olsa da, mesane boynunun kapatılması sonucunda detrusor aktivite değişikliklerinin ortaya çıktığı günümüzde bilinmektedir. Bu konuda da operasyon öncesi ve sonrası bilgilendirme ve kontroller ciddi şekilde yapılmalıdır. Bu riskin önüne geçmenin yolu karakteristik olarak, hiperrefleks mesaneli hastalarda antikolinergik tedavisi ve kompliyansı bozulmuş mesaneli hastalarda ogmentasyon sistoplastidir. Beraberinde veya sonrasında ogmentasyon uygulanması planlanan hastalarda enfeksiyon riski en düşük olan gastrik ogmentasyon önerilmektedir. Buna alternatif olarak Gonzalez ve arkadaşları tarafından aynı seansta AUS implantasyonu ve seromusküler

kolosistoplasti operasyonu tanımlanmıştır. [25] Bu teknik ile üriner sistem bütünlüğü bozulmadığından enfeksiyon riski düşük ve kontinans oranı %89 olarak bildirilmiştir.

E. Üretral Uzatma (Kropp Prodesürü)

Kropp ve Angwafo 1986 yılında nörojenik mesane boynu ve sfinkter disfonksiyonu olan hastalar için bir flep valf mekanizması tarif etmişlerdir. [26] Bu hastalarda üretral uzatma tekniği başarılı sonuçlar veren bir seçenektir. Bu teknik mantık olarak, üretral uzatmayı ve nörojenik mesane boynu ve sfinkter disfonksiyonu için flep valf mekanizması oluşturulmasını amaçlar.

Mesane anteriorundan 6x2 cm'lik bir flep hazırlanır. Flep proksimal üretraya devam edecek şekilde mobilize edilir. Bu flep uygun kalınlıktaki katater etrafında tüp haline getirilir. Mesane içinde bu tüp haline getirilen yeni üretra için submukozal bir tünel oluşturulur. Bu oluşturulan submukozal tünelden yeni yapılan üretra geçirilerek bir kontinans mekanizması da oluşturulmuş olur. Bu tüp kataterizasyonu kolaylaştıracak şekilde tünel içinden eğim veya açılanma olmadan direkt geçirilmelidir. Bu teknik daha sonra ki süreçte bir takım modifikasyonlara da uğramış olmakla birlikte mantık hep aynıdır. Hangi modifikasyon olursa olsun, kataterizasyon bu yöntemin başlıca problemidir.

Bu teknik ile belirtilen kontinans oranları %77 ile %100 arasında değişmektedir. Bu cerrahinin en önemli komplikasyonu zor kataterizasyondur. Bunun yanında operasyon sonrasında gelişen VUR'da akılda tutulmalıdır. Bunun sebebi ureter orifislerinin işlem sonrasında lateralize olması olarak belirtilmiştir.

F. Pippi-Sale Prosedürü

Kropp prosedürünün modifiye edilmiş şeklidir. Bu teknikte oluşturulan uretranın posterior duvarı bozulmaz ve teorik olarak kataterizasyon sırasında kapanma olasılığı azdır.

Bu prosedürde, önce 5x1 cm'lik anterior mesane duvar flebi tam kat olarak Kropp prosedüründeki gibi kaldırılır. Mesane içindeki posterior mukozaya 2 adet paralel insizyon yapılır. Mukoza orta hat sağlam kalacak şekilde her iki laterallere doğru eleve edilir. Anteriorda hazırlanan flep, posteriorda eleve edilen mesane mukozasına araya uygun boyutta katater konularak anastomoz edilir. Daha sonra mesane katları uygun şekilde kapatılır.

Bu tekniğin başlıca komplikasyonları, inkontinansın düzelmemesi, üretrovezikal fistül ve intravezikal üretranın parsiyel nekrozudur. Başlıca avantajı ise kataterizasyon sorununun Kropp prosedürüne göre çok daha az olmasıdır.

Canales ve arkadaşları 2006 yılında yayınladıkları çalışmalarında hem Kropp hem de Pippi-Salle tekniklerinin bir kombinasyonunu denemişlerdir. [27] Temel farklılık daha kısa yeni üretra uzunluğu (3 cm) ve anterior detrusor tüp çapıdır (8 Fr). Kısa takip sürelerinde 9 hastanın 8'inin kuru, üst üriner sistemin normal ve ortalama kaçırma noktası basınçlarının 71 cmH₂O olduğunu bildirmişlerdir.

G. Mesane Boynunun Kesilmesi

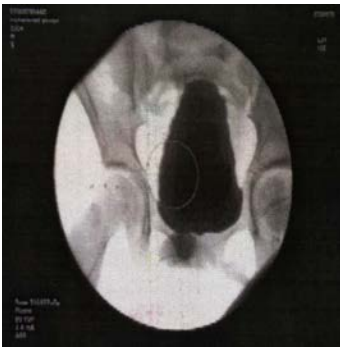Mesane çıkım direncini arttırmanın son yolu olarak kullanılan bu metod da mesane ile

üretra bütünlüğü mesane boynu hizasından tamamen ayrılır. Bu hastalara beraberinde abdominal duvar stoması da açılmalıdır. Bu yüzden son tercih olarak ve abdominal kataterizasyon yapabilecek hastalara uygulanmalıdır. Mesane boynunu kapatmak zorlu bir işlemdir. Mesane agresif şekilde mobilize edilerek üretradan uzaklaştırılmalıdır. İnsizyon ve ayırma sonrasında mesane boynu 2-3 kat olacak şekilde kapatılmalı ve mümkünse araya omentum interpoze edilmelidir. Bu sonraki süreçte fistül oluşumunu ve üretral sızıntıyı önleyecektir.

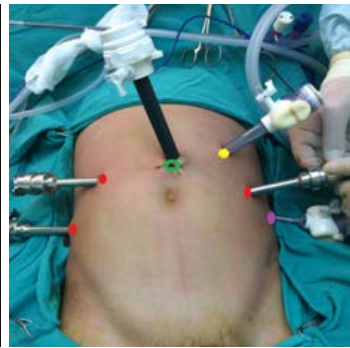
H. Ogmentasyon Sistoplasti

Farmakolojik veya diğer konservatif tedavilere cevap vermeyen küçük kapasiteli, yüksek basınçlı, zayıf kompliyanslı mesaneye sahip olgularda ogmentasyon sistoplasti (mesane büyüme) operasyonu sıklıkla kullanılmaktadır.

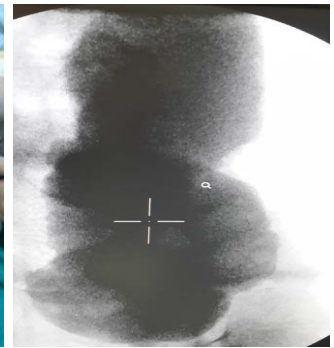
Mesane büyütülmesi amacıyla günümüzde ileum, sigmoid, çekum, ileoçekal valv ve mide gibi gastrointestinal organlar kullanılmaktadır. Bu gastrointestinal segmentelerin yanı sıra dilate üreteri olan hastalarda üreterosistoplasti prosedürü de geliştirilmiştir. Bunların yanı sıra detrusor kası insizyonu veya eksizyonu ile uygulanan otoogmentasyon da



3A



3B



3C

Resim 3. 3A: Nörojen mesane tanılı 11 yaşındaki erkek hastanın operasyon öncesi sistografi görüntüsü, 3B: Total intrakorporeal robotik yardımcı ogmentasyon ileosistoplasti trocar yerleştirme düzeni, 3C: Operasyondan sonraki 3. ay kontrol sistografi görüntüsü (Prof. Dr. Yusuf KİBAR'ın arşivi).

alternatif bir tekniktir. Gastrointestinal segmentlerin idrarla karşılaşması sonucunda ciddi komplikasyonlar gelişebilmektedir. Bunun önüne geçebilmek için bu segmentlerin mukozalarının soyularak mesaneye anastomoze edilmesi şeklinde uygulanan seromüsküler enterosistoplastiler de günümüzde alternatif tekniklerden birisidir.

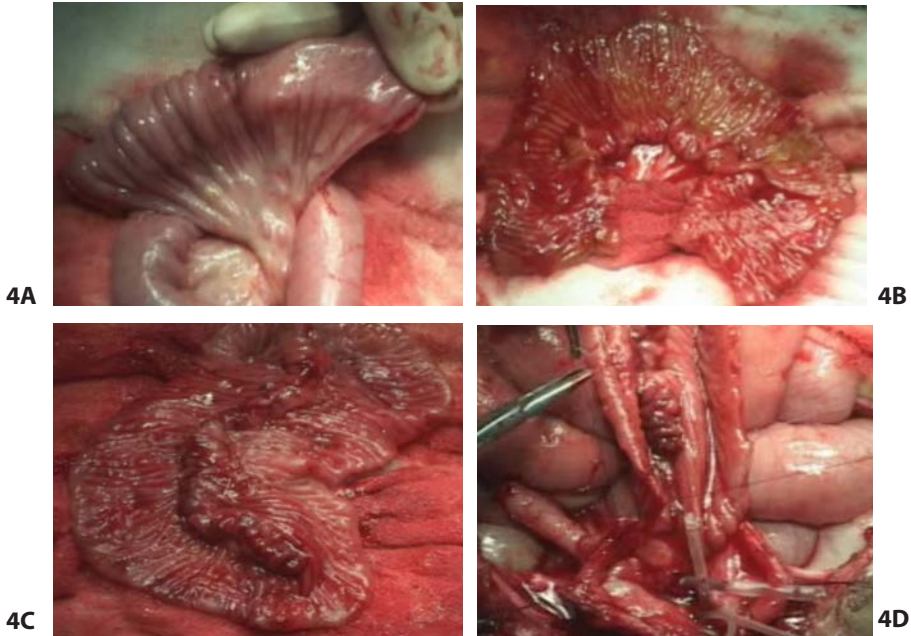
Zaman içinde prosedürün uygulanması esnasında minimal invaziv yöntemlerde etkili şekilde kullanılmaya başlanmıştır. Barsak segmentlerinin veya mesanenin mobilizasyonunun laparoskopik veya robotik olarak yapılmasının yanı sıra son dönemlerde bütün cerrahinin intracorporeal olarak yapıldığı nadir merkezler de mevcuttur. Kibar ve arkadaşları 2015 yılında ülkemizde ilk total intracorporeal robotik ogmentasyon sistoplasti operasyonunu başarı ile gerçekleştirmiştir (Resim 3A, 3B, 3C). [28]

1. Barsak Segmentlerinin Kullanılması

Barsak segmentleri arasında çok belirgin bir üstünlük söz konusu değildir. Burada en önemli nokta ameliyatı yapacak olan cerrahın kişisel tercihi ve tecrübesidir. Seçilen segment ne olursa olsun, segmentin küre şeklinde rekonfigurasyonunun, herhangi bir yüzey alanı için elde edilen hacmin mümkün olduğunca çok olması, barsak kontraksiyonlarının önlenmesi ve total kapasitenin ve kompliyasyonun artırılması gibi birçok sebepten dolayı, mutlaka yapılması gerekmektedir. Sistoplasti için genellikle 20 ile 40 cm'lik ileum veya yaklaşık 20 cm'lik kolon kullanılır.

a) İleosistoplasti

İleoçekal valfin en az 15-20 cm proksimalinden 20 ile 40 cm'lik bir ileum segmenti belirlenir. Di-



Resim 4. 4A: İleosistoplasti için barsak segmentinin seçilmesi, 4B: Seçilen barsak segmentinin antimezenterik kısmından insize edilerek açılması, 4C: Açılan barsak segmentinin U şeklinde rekonfigure edilmesi, 4D: Son halini alan barsak segmentinin mesaneye anastomoz edilmesi (Prof. Dr. Yusuf KİBAR'ın arşivi).

yare, B₁₂ eksikliği gibi metabolik problemlerin önüne geçebilmek için bu 15-20 cm'lik ileum segmenti bırakılmalıdır. Belirlenen segment mezenterisiyle birlikte olacak şekilde çıkarılır (Resim 4A). Segment antimezenterik kısmından açılır (Resim 4B). Bu elde edilen ileum segmenti S, W veya en sık olarak U şeklinde rekonfigure edilir (Resim 4C). Sonrasında emilebilir ipliklerle mümkünse mesane posteriorundan başlanarak mesaneye anastomoz edilir (Resim 4D).

İleum ogmentasyonu sonrasında mukus salgılanması, gastrik segmentten fazla ancak kolondan azdır. Bakteriüri ve hiperkloremik asidoz, kolon ve sigmoide göre daha azdır. Çok geniş rekonstrüksiyonlarda dahi gerekli olan segment kolaylıkla elde edilebilir. Ancak ileal segmentte gerektiğinde submukozal tünel oluşturulması zordur.

b) Çekosistoplasti veya İleoçekosistoplasti

Geçmişte sadece çekum sistoplasti amacıyla kullanılırken günümüzde bunun yerine ileoçekosistoplasti kullanılmaktadır. Cerrahi sırasında çekum hepatik fleksuraya kadar serbestlenerek mesane üzerine rahatça gelmesi planlanır. Eğer ileumda kullanılacaksa terminal ileumun yaklaşık 15 ile 30 cm uzunluğunda segmenti kullanılır. İleum segmenti hazırlanmasındaki prosedürler aynen bu teknikte de uygulanır. Segmentin rekonfigurasyonu sonrasında emilebilir iplikler ile anastomoz edilir.

İleoçekal segmentin çocuklarda kullanımı daha sınırlıdır. Çünkü çocuk yaş grubunda nörojenik mesane disfonksiyonu vardır ve bu hastalarda aynı zamanda nörojenik barsak disfonksiyonu da mevcuttur. İleoçekal valvin alınması inatçı diyareye sebep olabilir.

c) Sigmoid Sistoplasti

Özellikle mesaneye olan yakınlığı nedeniyle çocuklarda sıklıkla kullanılan bir prosedürdür. Bu

prosedürde submukozal tünel oluşturulması çok kolaydır. Sigmoidin güçlü kontraksiyonları olması nedeniyle detübüleriye ve rekonfigure edilmesi mutlaka gereklidir.

15-20 cm'lik bir sigmoid segmenti mobilize edilir. Diğer tekniklerde olduğu gibi mezenteri ile birlikte segment alınır ve antimezenterik kısmından insize edilerek rekonfigure edilir. Daha sonra kalan uçlar kolokolostomi yapılır. Diğer tekniklerde olduğu gibi anastomoz yapılarak sistostomi ve dren yerleştirilir.

Bu teknik ile yeterli lümen sağlanabilir, bol mezenter dokusu mevcuttur ve yeterli mesane kapasitesi oluşturulabilir. Dezavantajları ise, belirgin kontraktil aktivite göstermesi, çok fazla miktarda mukus üretimi, kolonik bakterilere sekonder artmış enfeksiyon riski ve ileri yaşlarda artmış kanser oluşma riskidir.

d) Gastrosistoplasti

Diğer barsak segmentlerine ulaşmak zor olduğunda veya herhangi bir sebeple barsak segmentlerinin kullanımı uygun olmadığına kullanılan bir prosedürdür.

Genellikle kullanılacak segment 10 ile 20 cm arasında olabilir. Vagal sinirin dallarına muhtemel hasarı engellemek için küçük kurvatura 1-2 cm'lik mesafede insizyon sonlandırılmalıdır. Mide dış tabakası kalıcı iplikle olacak şekilde iki kat kapatılmalıdır. Elde edilen segment ve pedikül, transvers mezokolon ve distal ileumun mezenterindeki pencerelerden geçirilerek posterior peritona tespit edilir. Midenin gelişmiş submukozal arterizasyonu nedeniyle izole edilen segmentte devaskularizasyon gelişmez. Segment mesaneye diğer prosedürlerde olduğu gibi anastomoz edilip dren ve sistostomi yerleştirilir. Bu prosedür ile diğer yöntemlerle ortaya çıkan mukus salınımı ve enfeksiyon riski olmamaktadır. En önemli dezavantajı ise en sık bildirilen komplikasyon olan hematuri-dizüri sendromudur.

2. Postoperatif Değerlendirme

a) Erken değerlendirme

Sistoplasti sonrası tüm hastalara barsak fonksiyonları geri dönene kadar nazogastrik dekompresyon klasik olarak uygulanır. Yapılan rekonstrüktif cerrahinin büyük olması nedeniyle elektrolit dengesine ve üçüncü boşluklara sıvı kaçağına karşı dikkatli olunmalıdır. Postoperatif erken dönemden itibaren kullanılan segmentin özelliğine göre artan miktarda mukus salgılanması olacağından günde en az üç defa ve suprapubik kataterden gelen sıvı miktarı azaldığında irrigasyon yapılmalıdır. Suprapubik kataterin yeni mesane fonksiyonları tam olarak oluşana kadar kalması önerilmektedir ve bu süre yaklaşık olarak üç haftadır. Bu süreden sonra 2-3 saatte bir ve gece 1 veya 2 defa TAK uygulanmalı ve hasta uyumu tamamen sağlanınca suprapubik kateter çekilmelidir. Zamanla mesane kapasitesi artırılarak günde 4-5 saati geçmeyecek şekilde TAK uygulaması yapılmalıdır.

Geç dönemde nörolojik bozukluğu olmayan hastalarda spontan işeme denenebilir ancak işemeler sonrasında rezidüel idrar miktarı kontrol edilmeli ve çok olması halinde rutin TAK uygulamasına devam edilmelidir.

b) Geç değerlendirme

Ogmentasyon sistoplastinin geç dönem takiplerini ağırlıklı olarak üst üriner sistemin değerlendirilmesi oluşturur. Klasik değerlendirme ultrasonografik olarak yapılabilir. Postoperatif 6. hafta, 6. ay ve 1. yılda değerlendirme yapılır. İlk 1 yılda aralıklı olarak üre, kreatinin, idrar kültürü ve serum elektrolitleri kontrol edilmelidir. TAK kullanan hastalarda her idrar kültüründeki üreme tedaviye muhtaç değildir. Semptomatik sistit ve üre yıkan mikroorganizmaların yaptığı enfeksiyonlar tedavi edilmelidir. 1. yıl sonrasındaki kontroller, yıllık ultrasonografi ve serum elektrolit tetkiklerini içerir. Sistoskopinin rutin

takip sıklığı ve başlangıç zamanı üzerine bir konsensus yoktur ancak kimi merkezlerde 5. yıldan sonra başlanmaktadır. Tümör takibi için yılda bir kez endoskopi yapılabilir.

3. Sonuçlar ve Komplikasyonlar

Ogmentasyon sistoplasti uygulanan hastaların yaklaşık üçte biri çeşitli komplikasyonlar nedeniyle yeniden operasyona ihtiyaç duyarlar.

a) Gastrointestinal etkiler

Postoperatif dönemde barsak obstrüksiyonu, ogmentasyon sistoplasti tekniği ne olursa olsun %3 civarındadır. Nörojenik disfonksiyonu olan hastalarda ileoçekosistoplasti sonrasında %10 ile %23 arasında kronik diyare oranları bildirilmiştir.

Gastrointestinal sistemden distal ileumun çıkarılması ciddi olarak vitamin B₁₂ eksikliği ve megaloblastik anemiye sebep olabilir. Ne olursa olsun operasyonlar sırasında ileumun terminal 15-20 cm'lik kısmı çıkarılmamalıdır.

b) Metabolik Komplikasyonlar

Ogmentasyon yapılan hastada barsak segmenti kullanılmış ise her hastada serum klor konsantrasyonlarında artış ve serum bikarbonat düzeylerinde düşüş vardır. Ancak hastaların renal fonksiyonları normal ise nadiren asidoz gelişmektedir.

Ogmentasyon sistoplasti uygulanan hastaların takiplerinde büyüme gelişme geriliği tespit edilen çalışmalar mevcuttur. Bunun temel sebebi bilinmemektedir ancak, klor emilimi ve subklinik asidozun etkili olabileceği düşünülmüştür. Sistoplasti sonrası kemik mineral dansitesi üzerine yapılan çalışmaların bir kısmında düşüklük tespit edilmiş olsa da başka bir takım çalışmalar bunun tersini ortaya çıkarmıştır.

Gastrosistoplasti sonrası ağır hipokalemik, hipokloremik metabolik asidoz gelişme riski vardır. Çünkü gastrik mukozanın sekretuar ya-

pısı bazı zamanlarda zarar verecek ölçüde salgılamaya yapabilir. Alkalozun bozulmuş oral alımı olan hastalarda mesanedeki mide segmentinden devamlı klor kaybına bağlı olabileceği öne sürülmüştür.

1) Hematüri-Dizüri Sendromu

Gastrosistoplasti sonrası kataterizasyon yapan hastalar diğer barsak segmentleri ile yapılan sistoplasti cerrahileri ile karşılaştırıldığında daha fazla hematüri ve dizüri şikayetleri ile karşılaşılır. Bunun sebebi gastrik mukozadan olan asit sekresyonunun devam etmesidir. Bu durum hematüri-dizüri sendromu olarak adlandırılır. Bu durum H₂ blokerleri ve H⁺ blokerlerine iyi yanıt verir. Bikarbonat ile mesane irrigasyonuna da iyi yanıt alınabilir.

2) Mukus

Ogmentasyon sonrasında intestinal segmentler az veya çok mukus salgılamaya devam eder. Bu salgılama ileum segmentlerinde az, kolonik segmentlerde fazla olarak bildirilmiştir. Gastrik segmentlerde dokunun doğası gereği mukus salgısı olmamaktadır. Bu salgılama, yapılan farklı çalışmalarda zaman içerisinde intestinal

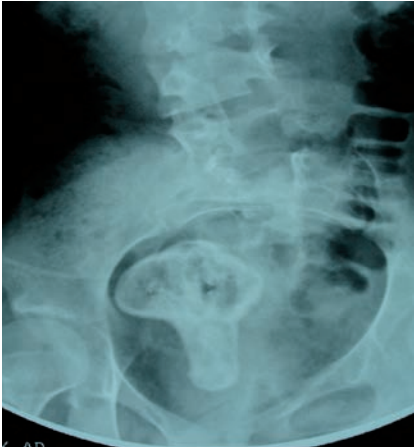segmentlerde oluşan histolojik değişiklikler neticesinde azalmakla birlikte devam etmektedir. Bu yüzden bu hastalar rutin mesane irrigasyonuna ihtiyaç duyarlar. İrrige edilmeyen mesanelerde biriken mukus taş veya enfeksiyon için bir nidus oluşturmaktadır.

3) İdrar Yolu Enfeksiyonu

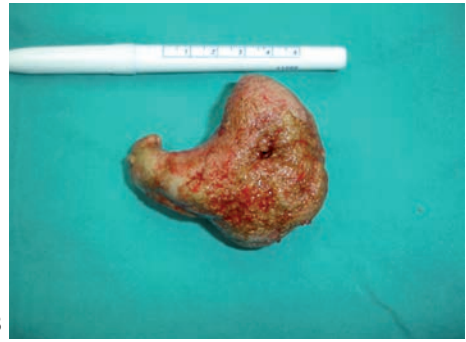Ogmentasyon sistoplasti sonrası özellikle TAK uygulayan hastalarda bakteriüri oldukça sık görülür. Bu hastaların hepsinin tedavi edilmeye ihtiyacı yoktur. İnkontinans veya suprapubik ağrı, kötü kokulu idrar, hematüri veya mukus içeriğinde artma olan hastalarda bakteriüri var ise bu hastalarda tedavi ihtiyacı vardır. İdrarda bakteriüri kullanılan segment gözetilmeksizin her hastada TAK uygulamasına bağlı olarak gelişebilmektedir. Yapılan farklı çalışmalarda bakteriüri riskinin gastrosistoplasti uygulananlarda daha az, kolonik segment uygulananlarda daha fazla olduğu bildirilmiştir.

4) Taş

Ogmentasyon sistoplasti sonrası uygulanan teknik ne olursa olsun temelde uzun dönemde taş oluşumunun primer nedeni kötü mesane



5A



5B

Resim 5. 5A Ogmentasyon ileosistoplasti operasyonu uygulanmış bir hastada mesane taşının grafi görünüşü, 5B: Operasyon ile çıkarılan mesane taşı (Prof. Dr. Yusuf KİBAR'ın arşivi).

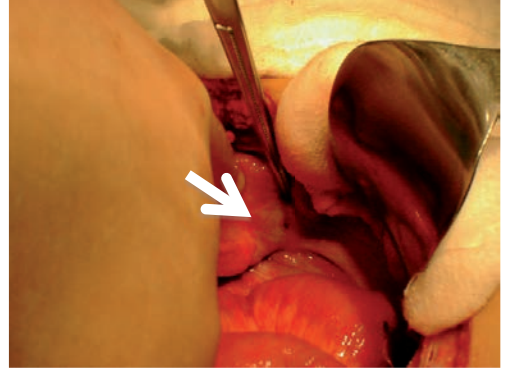
boşaltımı ve mukus birikimidir (Resim 5A, 5B). Son dönemde yapılan çalışmalar ve uzun takip sonuçları ile taş oluşma oranı %15 olarak tespit edilmiştir. Bu popülasyonda oluşan taşların büyük çoğunluğu sitrüvit taşıdır ve bu da bakteriürinin önemli bir faktör olduğunu düşündürmektedir. Birçok merkez bu riski ortadan kaldırmak için rutin olarak mesanenin günde bir kaç kez irriga edilmesi gerektiğini bildirmektedir. Herhangi bir yabancı cisim de mesanede taş oluşumu için nidus görevi görebilir. Bu yüzden mesane anastomozu kalıcı iplikler ile veya stapler ile yapılmamalıdır.

5) Tümör Oluşumu

Barsak segmenti kullanılan hastaların uzun dönem takipleri neticesinde tümör gelişimi bildirilmiştir. Bu süre ortalama 26 yıldır. En erken bildirilen vaka ogmentasyondan 4 yıl sonraki sistoskopide gösterilmiştir. Gastrik segment kullanımının neticesinde rölatif olarak artmış tümör insidansı bildirilmiştir. İnsanlarda anastomoz bölgesinin yakınında transizyonel hücreli karsinom, displazi ve hiperplazi bildirilmiştir. Ogmentasyon sistoplasti yapılan hastalarda bildirilen transizyonel hücreli karsinom agresif seyredir ve başvuru anında çoğu vakanın metastazik olduğu bildirilmiştir. Ogmentasyon sonrası kontrol sistoskopisine başlama zamanı üzerinde net bir konsensus yoktur.

6) Mesane Perforasyonu

Ogmentasyon sistoplasti sonrası mesane perforasyonu geç dönemde ortaya çıkar. Yapılan farklı çalışmalar sonucunda bunun muhtemel iki sebebi, mesanenin kronik yetersiz boşaltılmasına bağlı gelişen basınca sekonder iske mi ve travmatik kataterizasyondur (Resim 6). Hastalar genellikle nörojenik disfonksiyonlu olmaları nedeniyle başvuru geç dönemde olmaktadır. Durum ağır sepsis ve ölümlerle sonuçlanabilir. Tedavi şekli akut dönemde kon-



Resim 6. Ogmentasyon ileosistoplasti operasyonu sonrası travmatik temiz aralıklı kateterizasyon sonucu gelişen mesane perforasyonu (Prof. Dr. Yusuf KİBAR'ın arşivi).

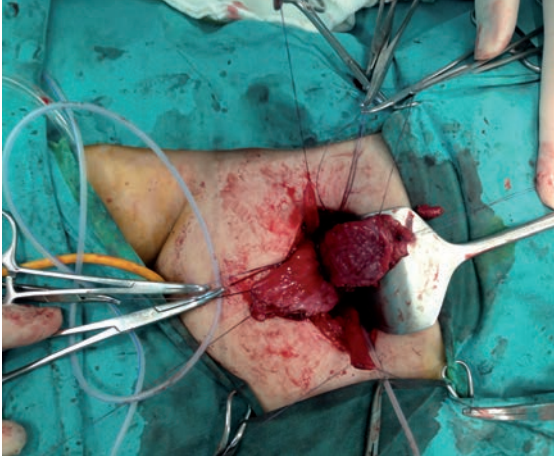
servatif kalınabilse de sonuç olarak cerrahi onarımdır.

Gastrointestinal Sistoplastiye Alternatifler

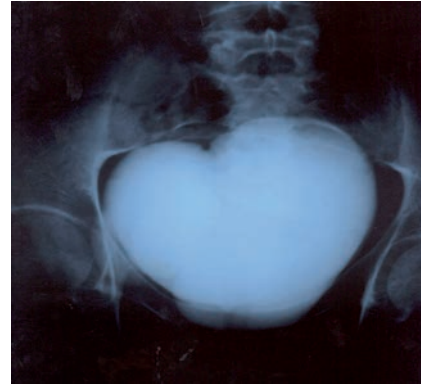
A. Üreterosistoplasti

Farklı sebeplerle ileri derecede dilate olmuş bir üreterin nonfonksiyone veya minimal fonksiyone böbreği drene ettiği durumlarda bu üreterin mesane büyütme amaçlı kullanılması mantıklı bir düşüncedir.

Teknik olarak öncelikle nonfonksiyone veya minimal fonksiyone böbreğe basit nefrektomi uygulanır. Sonrasında renal pelvisi ve üreteri içerecek şekilde elde edilen üreteriyal hücreler ile dōşeli bu doku mesane ogmentasyonu için iyi bir kumaş olacaktır. Bunun yanında dilate üreterlerde, üreter normal boyutuna getirilecek şekilde onarıldıktan sonra kalan üreter parçası da ogmentasyon amaçlı kullanılabilir. [29] Üreterlerin beslenmesi proksimalde medialden ve distalde posterior ve lateralden olmaktadır. Buna dikkat ederek üreterin kanlanması bozulmadan üreter lehine ve periton aleyhine diseksiyon yapılarak segment hazırlanır. Üreterler



7A



7B

Resim 7. 7A: İntraoperatif her iki dilate üreter askı sütürleri ile ortaya konulmuş ve mesane iki üreter orifisi arasında vertikal olarak insize edilmiş şekilde, **7B:** Postoperatif sistografi görüntüsü (Prof. Dr. Yusuf KIBAR'ın arşivi)

longitudinal şekilde insize edilir. Mesane sagittal şekilde dilate üreter orifisine kadar insize edilir. Sonrasında diğer tekniklerde olduğu gibi üreter-üreter ve üreter-mesane anostomozu emilebilir ipliklerle yapılır ve sistostomi konulur (Resim 7A, 7B). Alternatif olarak üreter orifisine yaklaşık 2 cm kala mesane insizyonu sonlandırılabilir ve bu durum bir sorun yaratmaz. 3 hafta sonra sistografi çekilerek mesanenin intakt olduğu gözlenir ve sonrasında sistostomi çekilir ve TAK başlanabilir.

Üreterosistoplasti sonrası erken sonuçlarda, bu cerrahi sonrasında yeterli kompliyans ve düşük komplikasyonlar bildirilmiştir. Bu takip süreleri bazı yayınlarda 8 yılı bulmuştur. Tüm hastalarda üst üriner sistem fonksiyonları aynı kalmış veya düzelmiştir. Bunun yanında normal üreter boyutları olan hastaalarda uygulanan üreterosistoplasti vakaları da bildirilmiş ancak başarı oranları daha düşük raporlanmıştır. Günümüzde deneysel modellerde ogmentasyon yapılabilecek üreter segmentleri geliştirilmeye çalışılmaktadır. Sonuç olarak yapılan çalışmalarla da gösterilmiştir ki, üreterosistoplasti ref-

lüsü olmayan ve 1.5 cm'den daha geniş üreteri olan hastalarda en iyi ogmentasyon yöntemi- dir. [29]

B. Otoogmentasyon

Bu teknik Cartwright ve Snow tarafından geliştirilmiştir. [30] Mesane kubbesinden yapılan sagittal bir insizyon ile detrusor kası eksize edilir ve adeta bir divertikül oluşturulur. Daha sonra mesane serum fizyolojik ile doldurularak bu oluşturulan divertikülün genişlemesi ve mukozanın balon gibi şişmesi sağlanır. İnsize edilen kas dokusu laterale doğru genişletilir ve her iki lateralde psoas kasına fikse edilir ve böylece oluşturulan divertikülün çökmesi de engellenmiş olur. Bu prosedürde sadece mesane dokusu kullanılır ve gastrointestinal segment kullanımına bağlı komplikasyonlar görülmez. Bu teknik ekstraparitoneal uygulanır; yapışıklıklar ve barsak hasarı oluşma riski düşüktür ayrıca; operasyon süresi kısadır. Bu cerrahi sonrasında gereken fayda gözlenmez ise barsak sistoplastisi için komplike bir durum meydana gelmez.

Bu tekniğin en temel dezavantajı, mesane kapasitesinde yarattığı sınırlı ve kimi zaman yetersiz artıştır. Dolayısıyla preoperatif değerlendirme bu cerrahi planlanan hastalarda çok önem taşımaktadır. Maksimum sistometrik hacim ve 40 cmH₂O basınçtaki mesane hacimleri arasında belirgin fark olmayan hastalara barsak sistoplastisi uygulanmalıdır.

Otoogmentasyon birincil olarak belirli bir kapasiteye sahip ancak baskılanamayan kontraksiyonları nedeniyle kompliyansı bozulmuş olan hastalarda tercih edilmelidir. Mesanenin kapasitesinin arttırılmasının primer olarak amaçlandığı durumlarda diğer ogmentasyon metodları daha uygun olacaktır.

C. Seromüsküler Enterosistoplasti

Otoogmentasyon ile yapılan cerrahi sonrasında mukozanın zaman içinde kontrakte olması ve kollajen birikimi gözlenmesi bu mukozal yüzeyin mukozası sıyrılmış barsak segmentleri ile kaplanması fikrini akla getirmiştir. Dayanç ve arkadaşlarının raporladıkları yayınlarında başarı ile bu yöntemi uyguladıklarını gösterilmiştir. [31]

Cerrahi sırasında ileum, kolon veya mide kullanılabilir. Seromüsküler mukozanın üretelyum üzerinde uzun dönem etkileri bilinmemektedir. Bu yöntemler klasik olarak ogmentasyon ve otoogmentasyon prosedürlerinden daha komplike yöntemlerdir. Bu cerrahinin süresi daha uzun ve başarı oranları günümüzde düşüktür. Bu alanda zaman içinde elde edilecek daha fazla çalışma ve sonuçlara ihtiyaç vardır.

Minimal İnvaziv Tedaviler ve Nöromodulasyon Teknikleri

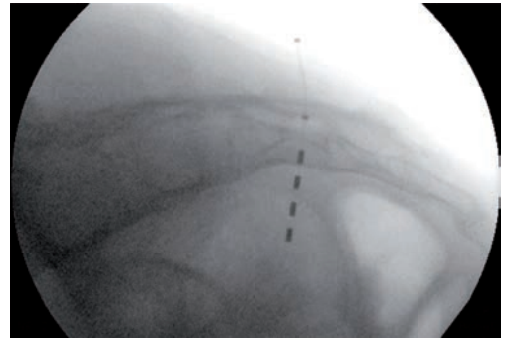
Botulinum toksin, sinir hücresinden asetil kolin salınımını engelleyerek kaslarda paralizasyonu oluşturan bir nörotoksindir. Gamé ve arkadaşları 10-12 U/kg botulinum toksinin mesane duvarına enjeksiyonu ile hastaların %65 ile %85

oranında kontinan olduğunu ve 24 ile 42 hafta arasında bu etkinin devam ettiğini raporlamışlardır. [1] Bu teknikte, anestezi altında sistoskop eşliğinde mesanenin detrusor kasına uygun dozdaki botulinum toksin enjekte edilir. Hastalar tarafından minimal yan etkiler ile kolaylıkla tolere edilebilen bir yöntemdir. [32]

Nöromodülasyon tedavisi, anormal olan mesane innervasyonunu tedavi etmeyi amaçlar. Bu tedavide mesanenin sinir-kas yolağında olan uyumsuzluk veya yetersiz innervasyon elektriksel stimülasyonlar ile uygun mesane kasılması yaratarak gerçekleştirilir. Bu amaçlı tanımlanmış üç tedavi prosedürü bulunmaktadır. Bunlar; transüretal elektriksel mesane stimülasyonu, sakral sinir stimülasyonu ve sakral sinir köklerinin rekonfigurasyonudur.

Transüretal elektriksel mesane stimülasyonu tekniği, mesane kapasitesinin ayrıntılı değerlendirilmesiyle başlar. Ardından mesaneye elektrokateter yerleştirilerek 90 dakika boyunca değişen akımlarda elektrik verilir. Bu tedavi protokolü toplamda 20 kez 90 dakikalık terapiyi içerir. Bu teknik ile hastaların %77'sinde mesane kapasitesinde düzelme, mesane kompliyansında ve mesane hissiyatında artış gözlenmiştir. [33]

Sakral nöromodülasyon, sakral sinir köklerinin mesaneyi uyaran efferent yolağının bir



Resim 8. S3 sakral foramene implante edilmiş sakral nöromodülatör telinin lateral pelvis grafisi görüntüsü

cihaz ile ritmik elektriksel uyarı verilerek uyandırılması şeklinde uygulanır. [34] Bu tedavide öncelikle geçici bir cihaz ile tedavinin başarısı test edilir ve eğer yeterli başarı teyit edilir ise kalıcı cihaz implante edilir (Resim 8). Kalıcı sistem, genellikle S3 siniri uyaran bir nörostimülatör ve buna bağlı kalçada ciltaltına yerleştirilmiş bir mesane pilini içerir.

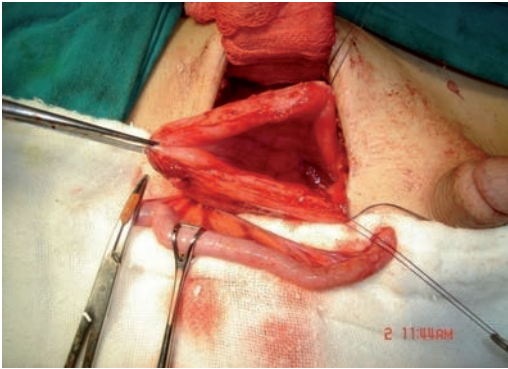
Son zamanlarda Xiao ve arkadaşları tarafından geliştirilen yeni bir teknik ise, anormal mesane innervasyonu olan hastalarda artifisyonel somatik otonomik refleks yolağı oluşturulmasıdır. [35] Bu prosedürde, intakt L5 dorsal kökü ventral motor sinir ile cerrahi olarak birleştirilir ve bu da mesanenin inerve olmasını sağlar. Uyluğun kaşıma gibi yollarla uyarılması ile yeni oluşturulan yol aktif olur ve bu da mesane kasılmasına ve işemeye yol açar. Her ne kadar Xiao ve arkadaşları bu yolla hastaların %85'inde kontinans ve yeterli mesane kontrolü bildirmişlerse de Amerika Birleşik Devletlerinde yapılan çalışmada 3 yıllık sürede bu kadar yüksek başarı oranlarına ulaşamamıştır. Ülkemizde de ilk kez Dayanç ve arkadaşları tarafından bir erkek hastaya bu yöntem başarıyla uygulanmıştır. [36]

Kateterize Edilebilir Kanallar

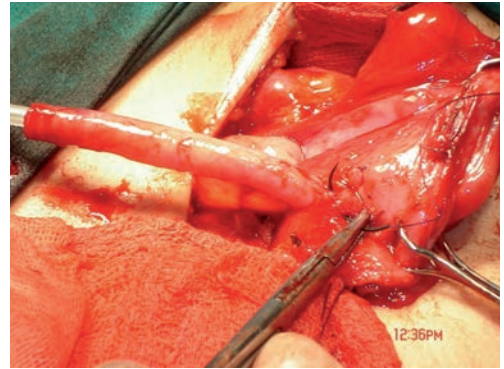
A. Flep Valvler ve Mitrofanoff Prosedürü

Düşük basınçlı bir mesaneye tübüler bir yapının kolaylıkla implante edilebileceği mantığından hareket edilerek Mitrofanoff tarafından bu teknik uygulanmıştır. [21] Kontinans başarısının temeli oluşturulan submukozal tünelde yatmaktadır. Rezervuar arttıkça intravezikal basınçta artış olacak ve submukozal tüneldeki tübüler yapının koapte olmasını ve flep valv mekanizmasının oluşmasını sağlayacaktır. Apendiks ideal bir tübüler yapıdır ve intestinal segmentlerin insize edilmemesi veya minimal insize edilmesi ile minör komplikasyon riski barındırır. Çocuklarda çok güvenli olarak uygulanabilen bir yöntem olarak görünmektedir ve iyi bir flep valv oluşturulması sonrasında stomadan idrar kaçacağı görülmemektedir.

Operasyon öncesi stoma yeri hastanın özelliklerine göre belirlendikten sonra alt orta hat veya transvers insizyon ile cerrahiye başlanabilir. Çekum serbestlendikten sonra apendiks küçükçe bir çekum kafı ile insize edilir. Kafın olması stomanın stenoz riskini azaltır. Kaf kısmı stomada, distal kısmı mesaneye gelecek şekil-



9A



9B

Resim 9. 9A: Apendiksin Mitrofanoff prosedürü amaçlı çıkarılması, 9B: Hazırlanan apendiksin mesaneye anastomozu (Prof. Dr. Yusuf KİBAR'ın arşivi)

de mümkünse mesane posterolateraline submukozaal tünel oluşturularak anastomoz edilir (Resim 9A, 9B). Stoma hattının uygun yeri belirlendikten sonra apendiks tabanı cilde anastomoz edilir. Burada önemli olan apendiks mümkün olduğunca kısa, uygun gerginlikte ve kıvrılmadan anastomoz edilmesidir.

Bu, operasyon sonrası hastanın TAK yapabilmemesini ileri derecede etkileyecek bir problem olabilir. Stomal stenoz riskini önlemek için çeşitli flepler tanımlanmıştır. Bunlardan en günceli VQZ stomoplasti tekniğidir (Resim 10A, 10B, 10C, 10D, 10E, 10F, 10G). Bu teknik intestinal dokuların stomadan çıkmasına ve stoma stenozu riskine engel olur. Apendiks ve mesane duvarının fasya altındaki peritoneumun sabitlenmesi rezervuar dolması sonrasında katlanmaları ortadan kaldırmaya yardımcı olur. Operasyon sırasında cerrah oluşturulan stomanın kateterizasyonunu defalarda kontrol etmelidir. İyileşme dönemi boyunca 8-10 Fr kateter takılı şekilde durmalı ve operasyon sonrası 10-14 gün içinde çekilmelidir.

Bu teknik sonrası uzun dönem sonuçları çok iyidir. Kontinans oranları %95'lerde ve hasta memnuniyeti çok üst seviyededir. En sık görülen komplikasyon stomal stenozdur ve bu oran farklı çalışmalarda %6 ile %10 arasındadır. Bu durumda stomal revizyon gerekmektedir.

B. Yang-Monti Prosedürü

Monti ve Yang, Mitrofanoff prosedürüne benzer kateterize edilebilir bir intestinal modifikasyon geliştirmişlerdir. [37, 38] Bu tenikte 1-2 cm'lik bir ince barsak segmenti antimezenterik taraftan longitudinal olarak insize edilmiş ve transvers şekilde suture edilerek tübülerize edilmiştir. Böylece ortada mezenterik olan her iki ucu serbest ve anastomoz edilmeye müsait tübülerize bir yapı elde edilmiştir. Mitrofanoff prosedüründeki gibi bu yapı mesane ve stomaya anastomoz edilerek işlem yapılır. Bu teknik ile kullanılarak oluşturulan

kanalların apendiks göre stenoz gelişme riski daha azdır. Bu prosedürün tek dezavantajı kimi hastada kısa kalması ve özellikle obezlerde gerginlik oluşturmasıdır.

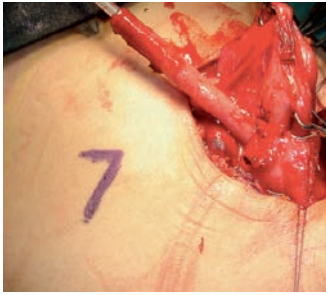
Bu teknik zamanla modifiye edilmiştir. Tüpün yeterli olmadığı durumları ortadan kaldırmak için iki ayrı tüp ucuca eklenmiştir (Double Monti). Casale ise 2 cm'lik bir ileum segmentini alıp spiral şeklinde tübülerize ederek daha uzun bir tüp elde etmiştir. [39]

Antegrad Kontinans Enemaları

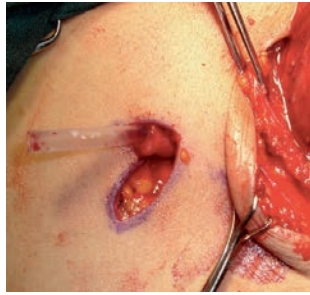
Nörojenik disfonksiyonu olan hastaların üriner kontinans mekanizmalarının bozulması yanında bir de fekal kontinans mekanizmalarının bozulmasıyla mücadele etmesi gerekmektedir. Bu hastalarda fekal kontinansın sağlanması için geliştirilmiş teknikler mevcuttur. Malone ve arkadaşları tarafından geliştirilen konstipasyonu olan ve diğer seçeneklerle tedavisi mümkün olmayan hastalarda apendiks antegrad kontinans enemaları için kullanımı tanımlanmıştır (MACE prosedürü). [40] Bu tarif edilen prosedür nörojenik disfonksiyonu olan hastalarda yaygın olarak kullanılmaktadır. Yerkes ve arkadaşlarının MACE prosedürü uyguladıkları hastalarda fekal kontinans oranını %77 olarak bildirmişlerdir. [41]

Enema salın veya normal su ile sulandırılarak kullanılabilir. Günde bir kez yapılan uygulama ile etkili bir barsak temizliği sağlanır ve hastada bir sonraki uygulamaya kadar genellikle fekal kontinans sağlanır. Uygulandıktan sonra enemanın ortalama atılım süresi 25 dakikadır. Nadiren hastalarda uygulamayı engelleyecek şiddette kolonik spazmlar olabilir. Bu prosedürün en önemli komplikasyonu diğer apendiks kullanılan prosedürlerdeki gibi stomal stenozdur. Bunun tedavisi stomal dilatasyon amaçlı kateterizasyon olabileceği gibi açık revizyonda bir seçenektir.

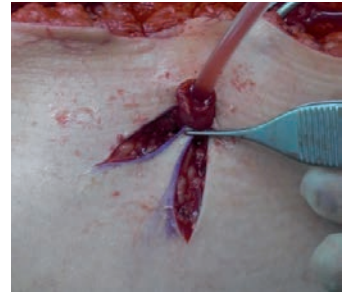Uygulama sırasında apendiks perforasyonu nadir de olsa olabilir. Enemanın periton ile teması peritonite sebep olabilir. Bu durumdaki hastalara antibiyotik tedavisi başlanmalıdır.



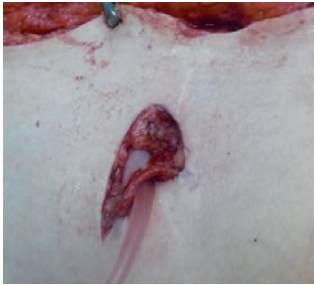10A



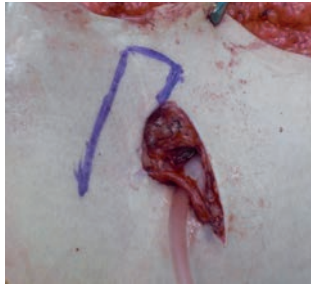10B



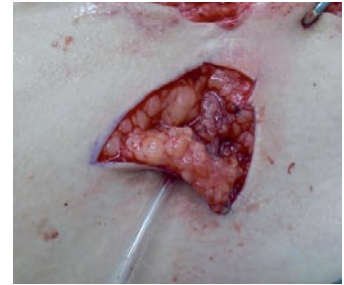
10C



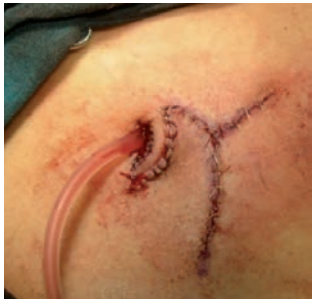10D



10E



10F



10G

Resim 10. 10A: VQZ plasti öncesi ciltte planlanan insizyon şeklinin çizilmiş hali, 10B: V insizyon sonrası apendeksin yaklaştırılması, 10C: V plasti amaçlı apendeksin cilde anastomozu, 10D: V plasti sonrası görünüm, 10E: Q plasti için cildin kalem ile çizilmiş hali, 10F: Q plasti amaçlı suture edilen apendeksin 10G: VQZ Plasti sonrası görünüm, 10G: VQZ Plasti son hali (Prof. Dr. Yusuf KİBAR'ın arşivi).

Referanslar

1. Game X, Khan S, Panicker JN, Kalsi V, Dalton C, Elneil S, Hamid R, Dasgupta P, Fowler CJ: Comparison of the impact on health-related quality of life of repeated detrusor injections of botulinum toxin in patients with idiopathic or neurogenic detrusor overactivity. *BJU international* 2011, 107(11):1786-1792.
2. Tarkan S: Miyelomeningoselli çocuğa ürolojik yaklaşım. Ankara: Güneş Tıp Kitapevi; 2010.
3. Bradley WE, Timm GW, Scott FB: Innervation of the detrusor muscle and urethra. *The Urologic clinics of North America* 1974, 1(1):3-27.
4. Lomax-Bream LE, Barnes M, Copeland K, Taylor HB, Landry SH: The impact of spina bifida on development across the first 3 years. *Developmental neuropsychology* 2007, 31(1):1-20.
5. Amari F, Junkers W, Hartge D, Beyer DA, Axt-Flidner R, Weichert J: Prenatal course and outcome in 103 cases of fetal spina bifida: a single center experience. *Acta obstetrica et gynecologica Scandinavica* 2010, 89(10):1276-1283.
6. Adzick NS, Thom EA, Spong CY, Brock JW, 3rd, Burrows PK, Johnson MP, Howell LJ, Farrell JA, Dabrowiak ME, Sutton LN et al: A randomized trial of prenatal versus postnatal repair of myelomeningocele. *The New England journal of medicine* 2011, 364(11):993-1004.
7. Tarcan T, Onol FF, Ilker Y, Alpay H, Simsek F, Ozek M: The timing of primary neurosurgical repair significantly affects neurogenic bladder prognosis in children with myelomeningocele. *The Journal of urology* 2006, 176(3):1161-1165.
8. Kroovand RL, Bell W, Hart LJ, Benfield KY: The effect of back closure on detrusor function in neonates with myelomeningocele. *The Journal of urology* 1990, 144(2 Pt 2):423-425; discussion 443-424.
9. SB B: Urodynamics in myelodysplasia. Presented at the *Bladder and Bowel Dysfunction in Myelodysplasia Symposium* April 3, 2003, Aachen, Germany.

10. Landau EH, Churchill BM, Jayanthi VR, Gilmour RF, Steckler RE, McLorie GA, Khoury AE: The sensitivity of pressure specific bladder volume versus total bladder capacity as a measure of bladder storage dysfunction. *The Journal of urology* 1994, 152(5 Pt 1):1578-1581.
11. Frimberger D, Cheng E, Kropp BP: The current management of the neurogenic bladder in children with spina bifida. *Pediatric clinics of North America* 2012, 59(4):757-767.
12. Clayton DB, Tanaka ST, Trusler L, Thomas JC, Pope JcT, Adams MC, Brock JW, 3rd: Long-term urological impact of fetal myelomeningocele closure. *The Journal of urology* 2011, 186(4 Suppl):1581-1585.
13. Woo J, Palazzi K, Dwek J, Kaplan G, Chiang G: Early clean intermittent catheterization may not prevent dimercaptosuccinic acid renal scan abnormalities in children with spinal dysraphism. *Journal of pediatric urology* 2014, 10(2):274-277.
14. Amend B, Hennenlotter J, Schafer T, Horstmann M, Stenzl A, Sievert KD: Effective treatment of neurogenic detrusor dysfunction by combined high-dosed antimuscarinics without increased side-effects. *European urology* 2008, 53(5):1021-1028.
15. Krause P, Fuhr U, Schnitker J, Albrecht U, Stein R, Rubenwolf P: Pharmacokinetics of intravesical versus oral oxybutynin in healthy adults: results of an open label, randomized, prospective clinical study. *The Journal of urology* 2013, 190(5):1791-1797.
16. Massad CA, Kogan BA, Trigo-Rocha FE: The pharmacokinetics of intravesical and oral oxybutynin chloride. *The Journal of urology* 1992, 148(2 Pt 2):595-597.
17. Lapidus J, Diokno AC, Silber SJ, Lowe BS: Clean, intermittent self-catheterization in the treatment of urinary tract disease. *The Journal of urology* 1972, 107(3):458-461.
18. Lapidus J, Diokno AC, Gould FR, Lowe BS: Further observations on self-catheterization. *The Journal of urology* 1976, 116(2):169-171.
19. Macneily AE, Morrell J, Secord S: Lower urinary tract reconstruction for spina bifida -- does it improve health related quality of life? *The Journal of urology* 2005, 174(4 Pt 2):1637-1643; discussion 1643.
20. MacNeily AE, Jafari S, Scott H, Dalgetty A, Afshar K: Health related quality of life in patients with spina bifida: a prospective assessment before and after lower urinary tract reconstruction. *The Journal of urology* 2009, 182(4 Suppl):1984-1991.
21. Mitrofanoff P: [Trans-appendicular continent cystostomy in the management of the neurogenic bladder]. *Chirurgie pediatrique* 1980, 21(4):297-305.
22. Mitchell ME, Rink RC: Experience with the artificial urinary sphincter in children and young adults. *Journal of pediatric surgery* 1983, 18(6):700-706.
23. Dik P, Klijn AJ, van Gool JD, de Jong TP: Transvaginal sling suspension of bladder neck in female patients with neurogenic sphincter incontinence. *The Journal of urology* 2003, 170(2 Pt 1):580-581; discussion 581-582.
24. Scott FB, Bradley WE, Timm GW: Treatment of urinary incontinence by an implantable prosthetic urinary sphincter. *The Journal of urology* 1974, 112(1):75-80.
25. Gonzalez R, Jednak R, Franc-Guimond J, Schimke CM: Treating neuropathic incontinence in children with seromuscular colocolostomy and an artificial urinary sphincter. *BJU international* 2002, 90(9):909-911.
26. Kropp KA, Angwafo FF: Urethral lengthening and reimplantation of neurogenic incontinence in children. *The Journal of urology* 1986, 135(3):533-536.
27. Canales BK, Fung LC, Elliott SP: Miniature intravesical urethral lengthening procedure for treatment of pediatric neurogenic urinary incontinence. *The Journal of urology* 2006, 176(6 Pt 1):2663-2666; discussion 2666-2667.
28. Kibar Y, Yalcin S, Köprü B: 11 yaşında erkek çocuk hastada robot yardımı baştan sona intrakorporel Ogmentasyon ileosistoplasti: Türkiye'deki ilk deneyim. In: *11 Ulusal Endoüroloji Kongresi*. Antalya; 2015: 99.
29. Kilciler M, Tan O, Tahmaz L, Dayanc M, Harmankaya C: Ureterocystoplasty in bilaterally functional kidneys. *European urology* 2000, 38(6):742-747.
30. Cartwright PC, Snow BW: Bladder autoaugmentation: early clinical experience. *The Journal of urology* 1989, 142(2 Pt 2):505-508; discussion 520-501.
31. Dayanc M, Kilciler M, Tan O, Gokalp A, Goktas S, Peker AF: A new approach to bladder augmentation in children: seromuscular enterocystoplasty. *BJU international* 1999, 84(1):103-107.
32. Kajbafzadeh AM, Moosavi S, Tajik P, Arshadi H, Payabvash S, Salmasi AH, Akbari HR, Nejat F: Intravesical injection of botulinum toxin type A: management of neuropathic bladder and bowel dysfunction in children with myelomeningocele. *Urology* 2006, 68(5):1091-1096; discussion 1096-1097.
33. Lewis JM, Cheng EY: Non-traditional management of the neurogenic bladder: tissue engineering and neuromodulation. *TheScientificWorldJournal* 2007, 7:1230-1241.
34. Das AK, White MD, Longhurst PA: Sacral nerve stimulation for the management of voiding dysfunction. *Reviews in urology* 2000, 2(1):43-60.
35. Xiao CG, de Groat WC, Godec CJ, Dai C, Xiao Q: "Skin-CNS-bladder" reflex pathway for micturition after spinal cord injury and its underlying mechanisms. *The Journal of urology* 1999, 162(3 Pt 1):936-942.
36. Dayanç M, Daneymez M, Kibar Y, Seçer H İ, Irkilata H C, Bek S, Coğuplugil A E: Spinal kord yaralanması olan hastalarda mesane kontrolü için yapay somatik-otonomik refleksi yolak operasyonu: Türkiye'deki ilk vaka. In: *21 Ulusal Üroloji Kongresi*. İstanbul; 2010: 210.
37. Monti PR, Lara RC, Dutra MA, de Carvalho JR: New techniques for construction of efferent conduits based on the Mitrofanoff principle. *Urology* 1997, 49(1):112-115.
38. Yang WH: Yang needle tunneling technique in creating antireflux and continent mechanisms. *The Journal of urology* 1993, 150(3):830-834.
39. Casale AJ: A long continent ileovesicostomy using a single piece of bowel. *The Journal of urology* 1999, 162(5):1743-1745.
40. Malone PS, Ransley PG, Kiely EM: Preliminary report: the antegrade continence enema. *Lancet* 1990, 336(8725):1217-1218.
41. Yerkes EB, Cain MP, King S, Brei T, Kaefer M, Casale AJ, Rink RC: The Malone antegrade continence enema procedure: quality of life and family perspective. *The Journal of urology* 2003, 169(1):320-323.

KISIM 6

NON-NÖROJEN MESANE

Non-Nörojen Mesane

21

Kaya Horasanlı

Çocuk ürolojisi polikliniklerine başvuran çocukların yaklaşık %30-40'ında idrar depolama sorunu, idrara sıkışma hissi, sık idrara gitme, gündüz idrar kaçırma, gece idrar kaçırma ve sık idrar yolu enfeksiyonları görülmektedir. Birçok yayında çocukların %6-30'unda idrar kaçırma görüldüğü bildirmiştir (1-3). Üriner inkontinans hem çocuğu hem aileyi sosyal, duygusal ve davranışsal olarak etkilemektedir (4). Burada belirli bir miktar idrar kaçması söz konusudur ve normal miksiyon gerçekleşmemektedir. Anatomik (ekstrofi-epispadias, ektopik üreter, üretral valv vb.) ve nörojenik (myelodisplazi vb.) nedenler ekarte edildikten sonra, inkontinans genellikle mesane depolama ve/veya boşaltım fonksiyonlarındaki bir bozukluğa bağlıdır. İdrar kaçırma gece ya da gündüz meydana gelebilir. Nörolojik bir patolojinin olmadığı bu grup hastalıklar genel olarak "fonksiyonel işeme bozuklukları" olarak adlandırılır. İnkontinans olmadan da, işeme ile ilgili şikayetler (sıkışma, sık ya da seyrek işeme, bekletme vb.) fonksiyonel işeme bozukluğunu düşündürmelidir. Fonksiyonel işeme bozuklukları sıklıkla idrar yolu enfeksiyonu ve veziko-üreteral reflü ile birlikte görülmektedir.

Fonksiyonel işeme bozukluklarının varlığında normal alt üriner sistem dinamikleri bozulmakta ve buna sekonder idrar yolu enfeksiyonu insidansı artmaktadır. Benzer şekilde tedaviye cevap vermeyen bakteriyel persistanslarda ya da rekürren idrar yolu enfeksiyonu gelişiminde de altta yatan işeme bozuklukları önemli bir yer tutmaktadır. Reflü ile işeme bozukluğu arasında da bir birliktelik vardır. Olguların %15-50 kadarında reflü ve işeme bozukluğunun birlikte görüldüğü bildirilmektedir. Bu grup hastada daha sıklıkla bilateral ve yüksek dereceli reflü saptanmıştır (5). İşeme bozukluğu çok yüksek depolama ve boşaltım basınçlarına yol açmadıkça sıklıkla reflüye yol açan esas sebep değildir. Bununla birlikte, marjinal yeterlilikteki üreter orifislerinde reflü gelişimini kolaylaştırmakta, daha da önemlisi reflünün spontan düzelmeye şansını belirgin olarak azaltmaktadır. İşeme bozukluğunun tedavisi reflünün spontan düzelmesini hızlandırmaktadır (6). Veziko-üreteral reflü varlığında, işeme bozukluğu idrar yolu enfeksiyonu sıklığını da arttırdığı için, bu çocuklar daha sık pyelonefrit geçirmektedirler. Ayrıca, işeme bozukluğuna sıklıkla fekal bo-

şaltım problemleri de eşlik etmektedir. İşeme bozukluğu ile birlikte, kronik konstipasyon varlığında, gastrointestinal floradaki potansiyel bakteri sayısı artmakta bu da enfeksiyonları kolaylaştırıcı bir faktör olarak rol oynamaktadır. Nörolojik olarak normal olan çocuklarda alt üriner sistem disfonksiyonu mesane siklusuna göre adlandırılır:

A. Dolum Fazı

1. Aşırı aktif mesane sendromu
2. Fonksiyonel üriner inkontinans
3. Gülme (giggle) inkontinans

B. Boşaltım Fazı

1. Disfonksiyone işeme
2. Tembel mesane sendromu
3. Hinman sendromu
4. İşeme sonrası damlatma

Aşırı Aktif Mesane, Sıkışma Sendromu ve Sıkışma İnkontinansı

Aşırı Aktif Mesane veya aşırı aktif detrusör, çocuklarda en sık görülen işeme disfonksiyonudur. Pik insidansı 5 ile 7 yaşlar arasında görülür. Aşırı aktif mesane sendromunda istemsiz detrusör kasılmaları izlenmektedir. Gün içerisinde sık ve ani olarak ortaya çıkan işeme ihtiyacı ile karakterizedir. Ani ve karşı konulmaz bir işeme hissi ardından pelvik taban veya external manevralar tarafından acil üretral kompresyon ile sonuçlanır. Tutma manevraları, klasik olarak ayakları çaprazlama (Vincent curtsy) ve erkeklerin penisi tutması veya kızların topukları üzerine çömelme gibi üretranın external kompresyonudur (7). Bu şekilde, idrar kaçırmayı pelvik taban kaslarını kasarak engellemeye çalışır. Eğer bu engellemeler yeterli olmazsa idrar kaçırmaya meydana gelir ki bu sıkışma inkontinansı olarak adlandırılır. Bulgu ve semptomlar de

ğişkenlik göstermekle birlikte, kontraksiyonların sıklığı ve gücüne, tutma manevralarının etkinliğine ve istemli pelvik taban kasılmalarına bağlıdır. Tipik olarak şikayetler, dikkatin azaldığı öğleden sonra akşam üzeri saatlerinde ve çocuğun oyun veya diğer aktivitelerle meşgul olduğunda izlenmektedir. Sıkışma sendromu olan çocuklarda yaşa göre azalmış mesane kapasitesi izlenmekte, bu nedenle de sık tuvalete gitmeden ve sosyal utanç duygusundan kaçınmak için bu çocuklar su alımlarını kısıtlamaktadırlar (8). Ürodinamik olarak artmış mesane aktivitesi ile karakterizedir. İşeme normal paternde olup, çoğunlukla rezidü yoktur. Hızla pik yapan kule şeklinde idrar akım eğrileri gözlenmektedir. Ancak skopi altındaki incelemelerde artmış mesane aktivitesi sırasında sıklıkla mesane boynu da açılmakta, idrar hızla proksimal üretraya geçmekte, ancak pelvik taban kasları kullanılarak idrar kaçırmaya engellenmektedir. İşte bu sırada idrar dış sfinkter hizasından mesane içine geri dönmekte, üretral floradaki bakteriler adeta mesane içine sağılmaktadır (milk-back fenomeni). Ayrıca, ani artan mesane çıkım direnci mesane boynu ve üretral mukozada iskemiye yol açmaktadır. Bu durum idrar yolu enfeksiyonu gelişimini son derece kolaylaştıran bir patofizyolojidir. Artmış pelvik taban kas aktivitesi daha önce de belirtildiği gibi defakasyonun geciktirilmesine ve konstipasyona yol açar. Bu çocukların takibinde her iki sistem disfonksiyonları tanınmalı ve ele alınmalıdır (9). Ayrıca, veziko üreteral reflü ve sık idrar yolu enfeksiyonu olan çocukların 1/3'ünde görülmektedir. Aşırı aktif mesanenin antikolinergik ile tedavisinin idrar yolu eneksiyonu sıklığını azalttığı ve kontrollere göre veziko üreteral reflü rezilyonunu arttırdığı bilinmektedir (10, 11).

Fonksiyonel Üriner İnkontinans

Anatomik olarak normal çocuklarda, sfinkter mekanizmalarının normal kontinansı sağlaya-

mamasından kaynaklanır. Abdominal basıncın mesaneye iletimi sırasında sfinkter mekanizmalarının idrar akışına izin verecek derecede anatomik yetmezliğine bağlı gerçek stress inkontinansı çocuklarda enderdir (8). Genellikle belirgin ürodinamik anormallikler eşlik etmez. Aşırı aktif mesanenin hafif formu gibi düşünülebilir. Küçük aşırı aktif detrüör kontraksiyonları ancak artmış intraabdominal basınçlarda veya provokasyonla görülebilir. Hastaların çoğunda idrar kaçacağı miktarı genellikle az olduğundan, idrarın kaçırıldığı güçlükle ayırt edilebilir. Bu nedenden dolayı, bu durumun gerçek insidansı olduğundan düşük rapor ediliyor olabilir (11). Sfinktere bağlı inkontinans halen başa çıkması zor bir durumdur ve bulging ajanlar, mesane boynu aşılması ve periüretal sling prosedürleri gibi cerrahi operasyonlar önerilebilir.

Gülme (Giggle) İnkontinans

Neredeyse tamamen kızlarda görülen bu durumda gülme sırasında mesane aniden ve tamamen boşalır. Nedeni tam belli değildir. Sıkışma sendromu komponentleri eşlik edebilir. Bu durumda antikolinerjik tedaviden fayda görülebilir. Saf formunda ise aralarda hiç semptom yoktur. Bu olgularda zaman içerisinde spontan düzelme beklenir. Fonksiyonel olarak katapleksiye eşlik eden bir diğer formunda metil-fenidat gibi nörostimülanlar ile başarılı sonuçlar bildiren kontrolsüz çalışmalar mevcuttur (7).

Disfonksiyonel İşeme

Disfonksiyonel işeme, işeme sırasındaki detrüör kontraksiyonlarına istemli sfinkter mekanizmasının anormal kasılmasıdır. Yani detrusor ve sfinkter arasında bir uyumsuzluk söz konusudur. Edinilmiş olduğu ve mesane fonksiyonunun tamamen kaybı ile sonuçlanabileceği kabul edilmektedir (8). Sıkışma sendromundan en önemli farkı normal işeme şeklinin bozulmuş olmasıdır. Disfonksiyonel işemenin nede-

ni tam olarak ortaya konulamamakla birlikte, zamanla detrusor kasında yavaş yavaş bir dekompanseasyon ortaya çıkar ve işeme kesikli hale gelebilmektedir. Disfonksiyonel işeme seyrinde uroflowmetri çalışmalarında stakkato veya fraksiyone işeme paternleri izlenmektedir. Stakkato işemede, idrar akımı genellikle detrüör kontraksiyonlarından sonra gecikmiş ve aralıklı olarak kesilmektedir. Bunun sonucunda az az fıskırtmalar şeklinde idrar akımı izlenmektedir. Kesik işeme, işeme sırasında periyodik pelvik taban kas aktivitesinden aktivitesinden kaynaklanmaktadır. Bu durum, işemenin aniden duraksamasına eşlik eden işeme basınçlarındaki ani artış veya sivrilikler ile izlenmektedir. İşeme zamanı genellikle artmıştır ve mesane boşaltımı çoğunlukla tamamlanmadığından işeme sonu rezidü ve buna bağlı da idrar yolu enfeksiyonuna yatkınlık olmaktadır. Fraksiyone işeme, detrüör inaktivitesine bağlı olarak seyrek ve yetersiz mesane boşaltımı ile karakterizedir. İşeme, küçük ve kesik fraksiyonlar hâlinde meydana gelir, işeme sonrası ciddi rezidü idrar kalır. Mesane boşaltımını arttırmak amacıyla abdominal kasılmalar genellikle eşlik eder. Mesane kapasitesi genellikle içinde bulunan yaş için büyüktür ve bu durum daha da devam ederse kapasite aşamalı olarak daha da artabilir. Sonunda taşma inkontinansına sebep olabilir (7, 13). Disfonksiyonel işeme bozukluğu bulunan çocuklarda mesanenin tam boşalamaması nedeniyle idrar yolu enfeksiyonu gelişme insidansı yükselmekte ve veziko üreteral reflüye bağlı böbrek hasarı gelişme riski artmaktadır. Pelvik tabanın anormal kasılmaları sonucu bu çocuklarda kabızlık sıklıkla görülmektedir. Pelvik tabanın anormal kasılmaları sonucu ortaya çıkan işeme ve defekasyon sorunlarına topluca disfonksiyonel eliminasyon sendromu denilmektedir (14). Kabızlığın, idrar yolu disfonksiyonunda önemli bir rol oynadığı görülmektedir. Büyük genişlemiş bir rektum, mesane posterior duvarına bası uygulamakta ve bu

da detrusör instabilitesi ve mekanik obstrüksiyona yol açmaktadır (12). Bağırsak disfonksiyonunun; veziko üretral reflü, idrar yolu enfeksiyonu, renal skar ve yeni skar oluşumu ile ilişkili olduğuna dair birçok kanıt bulunmaktadır (15). Disfonksiyonel eliminasyon sendromu tedavisinde kabızlığın tedavisi tartışmasız köşetaşını oluşturmaktadır.

Tembel Mesane Sendromu

Mesanenin tamamen boşaltılması için Valsalva manevrasına gereksinim duyulan detrusör aktivite kaybıdır. Uzun süreli fraksiyone işemenin zamanla uzun süren işeme süreleri ile normal detrusör fonksiyonunun kaybına yol açtığı düşünülmektedir. Çok seyrek işeme vardır. İşeme abdominal kas kontraksiyonu yardımı ile yapılır. Taşma şeklinde idrar kaçırma vardır. Genellikle uzun süren disfonksiyone işemenin son noktası olarak dekompanse bir sistemin sonucunda olduğu kabul edilmektedir. İşeme sonrası rezidü ve mesane kapasitesi progresif olarak artmakta ve sonuçta büyük, gevşek ve boşalamayan bir mesane oluşmaktadır. Çocuklar ender fakat büyük hacimlerde oldukça verimsiz işeme gerçekleştirirler. Sürekli rezidüel idrar nedeni ile idrar yolu enfeksiyonu riski çok yüksektir. Bir çalışmada tembel mesane sendromlu kızların %58'inde idrar yolu enfeksiyonu geliştiği saptanmıştır (16). Ürodinami, artmış mesane kapasitesi, azalmış detrusör basınçları, işeme sırasında yüksek abdominal basınçlar ve üroflowmetride oldukça fraksiyone olmuş bir akım paterni göstermektedir. Elektromyografi genellikle pelvik taban kaslarında her abdominal kasılma ile birlikte artmış aktivite göstermektedir (7, 9).

Hinman Sendromu

Disfonksiyonel işeme sendromunun en son noktası kabul edilebilir ve işeme mekanizmasının tam dekompanseasyonudur. Non nörojenik nörojen mesane ilk defa Beer tarafından

1915'te nörolojik hastalığı olmamasına rağmen nörojen mesane gibi davranan mesaneli çocuklarda tanımlanmıştır. 1973'te Hinman ilk defa fonksiyonel nörojenik mesane ve psikolojik profil arasındaki ilişkiyi ortaya koymuştur. Birkaç yıl sonra, Allen, bu çocuklarda edinilmiş ciddi detrusör sfinkter koordinasyon kaybını göstermiştir. Tuvalet eğitimi yaşından sonra gelişen edinilmiş bir durum olduğu kabul edilmektedir. Çocuklar genellikle gündüz ve gece inkontinansı, kronik idrar yolu enfeksiyonu ve kronik kabızlık ile başvururlar. Sistogramda, vertikalize olmuş, düzgün olmayan ve ağır trabekülasyon izlenen mesane görülür (noel/yılbaşı ağacı mesanesi). Ürodinami, dolum sırasında inhibe edilmemiş detrusör aktivitesi, düşük kapasiteli ve komplianslı mesane, yüksek dolum basınçları, yüksek işeme sonrası rezidü ve işeme sırasında anormal pelvik taban kas aktivitesi göstermektedir. Görüntüleme genellikle anormal bulgular ve veziko üretral reflüye sekonder hidroüreteronefroz sıklıkla göstermektedir. Bu kötüleşme sonucunda kronik böbrek yetmezliği izlenebilir. Nörolojik muayene ve araştırmalar normaldir. Çok küçük ve saptanamayan bir spinal kaynaklı lezyon olup olmadığı tartışma konusudur (9). Ochoa sendromu (urofasyal sendrom) bu hipotezi dolaylı olarak desteklemektedir. Bu sendrom non nörojenik nörojen mesanenin doğumsal formu olup, gülümserken acı dolu ya da ağlamaklı bir yüz ifadesine sahiptirler. Ochoa sendromu otozomal resessif kalıtım göstermekte ve aday genler 10. kromozomda yerleşmektedir (17). Yüz ifadesini kontrol eden nöral merkezler, pontin işeme merkezine çok yakın olduğundan, her iki nörolojik disfonksiyona ortak bir nörolojik lezyonun yol açtığı söylenebilir (9).

İşeme Sonrası Damlatma (Vajinal İşeme)

Bu bozuklukta inkontinans, miksiyondan hemen sonra gözükür. Bu sendrom kız hastalar-

da daha sık gözükmekte ve işeme sırasında vajene kaçan idrarın ayağa kalkınca sızmasına sekonder olduğu düşünülmektedir. Genellikle zararsız olduğu ve yaşla birlikte düzeldiği kabul edilmektedir. Genç kızlarda nerdeyse fizyolojik kabul edilmekte, daha kısa boylu, fazla kilolu, labial adhezyon veya aşırı aktif mesanede yüksek basınçlı akımı olan kızlarda daha sıktır (8). En iyi tedavi, hastanın bacaklarını daha geniş açıyla açmasını sağlayan tuvalete ters yönde oturması olarak bildirilir. Bu pozisyonda daha net bir akışla idrar yapmayı öğrendikten sonra çocuğun normal oturma pozisyonunda idrar yapması sağlanabilir.

Genel Değerlendirme

Bu çocuklar değerlendirilirken iyi bir öykü, özellikle işeme öyküsü ve fizik muayene çok önemlidir. Mümkünse 2 ya da 3 günlük bir işeme çizelgesi tutulmalıdır. Bu çizelge çocuğun aldığı sıvı miktarını, bunun gün içindeki dağılımını, tuvalete gitme sıklığını ve idrar kaçırma saatlerini ve miktarını daha objektif olarak ortaya koymayı sağlayacaktır. İşeme öyküsü ile birlikte mutlaka, defekasyon alışkanlıkları, konstipasyon ve iç çamaşıra gaita bulaşıp bulaşmadığı sorgulanmalıdır. Mesane için iritan olan gıda alımı (kafeinli içecekler, kola, çikolata, limon, portakal suyu vb) sorgulanmalıdır. İdrar bekletme alışkanlığı olup olmadığı üzerinde özellikle durulmalıdır. Fizik muayenede, rutin muayene sonrası dış genitaler kontrol edilmelidir. Erkeklerde, meatal stenoz, fimozis, kızlarda labial adezyon olup olmadığı kontrol edilmelidir. İdrar kaçırmaya bağlı özellikle kızlarda perine hiperemik ve hassas olabilir. Bu sırada anal tonus ve refleksin kontrolü, sakral aksın bütünlüğü hakkında fikir verebilir. Sırt muayenesinde, lumbo-sakral bölgede kıllanmada artma, pigmente nevus varlığı, lipom, dermal sinüs ya da gluteal yarıklarda asimetri, altta yatan okkült bir nörolojik patolojiyi düşündürülebilir. Şüpheli olgularda lumbo-sakral grafi ile kompleks spina bifida veya

komplet ya da inkomplet sakral agenezi olup olmadığı araştırılabilir. Muayene sonrası idrar tetkik ve kültürü ile enfeksiyon varlığı kontrol edilmelidir. Tüm işeme bozukluğu olan çocuklar idrar akım hızı ve rezidüel idrar ölçümleri ile incelenmelidir. Bu şekilde boşaltım eğrisinden işeme bozukluğunun tipi ve rezidü kalıp kalmadığı anlaşılabilir. Mümkünse bu inceleme 2 ya da 3 kez tekrarlanmalıdır. Başlangıçta yapılacak olan bir üriner sistem ultrasonu, üst üriner sistem dilatasyonu varlığı, rezidüel idrar miktarı, mesane duvar kalınlığı, hatta konstipe çocuklarda rektum çapı hakkında bilgi verecektir. Üst üriner sistemi normal olan çocuklarda daha rahat bir yaklaşım mümkün olurken, dilatasyon söz konusu ise daha ileri basamaklara geçmek gerekli olacaktır. Şüpheli sırt muayenesi olan çocuklar, nörolojik kusur saptananlar veya direk grafide kompleks spina bifida ya da sakral agenezi saptanan olgularda medulla spinalisi değerlendirebilmek amacı ile lumbo-sakral MR istenmelidir. Böylelikle, altta yatan bir gergin kord sendromu, intradural lipom ya da kalın filum terminale gibi patolojiler açığa çıkartılabilir (18). Nörojenik olmayan işeme disfonksiyonu şikayetleri ile başvuran çocuklarda rutin videoürodinamik inceleme yapılması gerekliliği sıkça tartışılan konulardan bir tanesidir. Buradaki en önemli sorun, videoürodinamik incelemelerin çocuklar için oldukça invaziv olmasından kaynaklanmaktadır. Son çalışmalar, bu olgularda detaylı işeme öyküsü, idrar akım hızı ölçümleri ve ultrason ile elde edilen sonuçların, ürodinami sonuçları ile korale olduğu ve bu olgular için ürodinamik incelemelerin tanı ve tedavide ek bir fayda sağlamadığı şeklindedir (19). Ancak, nörojenik işeme disfonksiyonu şüphesi varsa, konservatif tedaviye yanıt alınamıyor ise, üst üriner sistem hasarlanması söz konusu ise, herhangi invaziv bir girişim (intravezikal botilinum- A toksini enjeksiyonu vb) planlanıyor ise video ürodinamik incelemelerin yeri tartışmasızdır (1).

Genel Tedavi Prensipleri

Davranış Modifikasyonu ve Üroterapi

Üroterapi, cerrahi ve farmakolojik olmayan kognitif, davranışsal ve fiziksel terapilerin bir kombinasyonudur ve işeme paternini normalize etmeyi ve alt üriner sistemdeki fonksiyonel rahatsızlıkları önleme amacı güder. Çocuk ve ebeveyn doğru boşaltımın işleyişi hakkında eğitilirler ve iyileşmeye bir motivasyon olması için özeldeki problemleri onlara anlatılır. Nasıl ve ne zaman boşaltım yapılması gerektiği konusunda gerekli talimatlar verilir. Çocuklar değerlendirilmeden geçirilir ve boşaltım için doğru oturma ve dikilme pozisyonları gösterilir. Pelvik tabanlarını nasıl gevşetecekleri ve gerilmeyi nasıl önleyecekleri öğretilir. İçme ve boşaltım alışkanlıkları tespit edilir ve doğru hidrasyon ve zamanında boşaltıma göre bunlar modifiye edilir. Bağırsak fonksiyonunun doğru değerlendirilmesi başarılı bir yönetim için şarttır. İyi sonuç almak için hem çocuğun hem de ebeveyn yeteri kadar motive edilmesi ve güçlü bir hasta desteği çok önemlidir.

Feedback ve Pelvik Taban Rehabilitasyonu

Hastanın detrusor kontraksiyonları ve pelvik taban gevşetilmesi konusunda kendinin farkına varmasını sağlaması kavramına dayanır. Çocuk üroflowmetriyi gerçek zamanlı gözetimle birleştirerek ne kadar iyi boşaltım yaptığını görebilir. Amaç işeme kontrolünde önemli yer tutan pelvik taban kaslarının doğru ve etkin kullanılmasını sağlamaktır. Pelvik taban kasının gerginliği, yorgunluğu ve dayanma gücü tedavi öncesi ve sonrası kesinlikle değerlendirilmelidir. Bilgisarda animasyonlu bir eğitimdir. Hastanın anüsünün saat 3 ve 9 hizalarına elektromyografi yüzeysel elektrotları yerleştirilerek hastaya pelvik taban kaslarını kasma ve gevşetmesi söylenir. Kastığı zaman bilgisayar ani-

masyonunda balık, kuş vb. hayvan yukarı doğru hareket eder, gevşettiğinde ise aşağı doğru yönlenir. Bunu çişini tut veya yap komutları ile anlaması sağlanır (20).

Nöromodülasyon

Son çalışmalar deri içinden elektriksel sinir stimülasyonun (TENS), yan etkisi az olan çok çeşitli alt üriner sistem bozukluklarının yönetimi için basit, uygun maliyetli, invazif olmayan bir tedavi modalitesi olduğunu bildirmişlerdir. Bildirilen tekniklerin çalışma mekanizmaları henüz bir netliğe kavuşmamıştır, fakat semptomatik düzelmeler yaygındır. Bazı raporlar transkutanöz stimülasyon sırasındaki ürodinamik parametrelerde bir değişiklik göstermektedir ki bu TENS terapisinin detrusor kontraksiyonlarını inhibe edebildiği anlamına gelir. Detrusor aşırı aktivitesine bağlı alt üriner sistem semptomları olan hastalarda TENS' in sakral dermatomlar üzerindeki yararlı etkileri bildirilmiştir (21).

Temiz Aralıklı Kateterizasyon

Dekompanse mesaneli ya da mesane boşaltımı verimliliğinin riske girdiği ya da üst üriner sistem dilatasyonunun olduğu tembel mesane sendromu olan çocuklarda gerekli olabilir. Düşük basınçlı boşaltımı başarmak için yapılan düzenli mesane boşaltımı detrusor kontraktilesini ve mesane boşaltım fonksiyonunu düzeltir. Bu sayede mesanenin tekrar eğitilmesi sağlanabilir.

Bağırsak Yönetimi

İmpakte dışkıların rektal boşaltımını ve düzenli yumuşak dışkıların idame ettirilmesini içerir. Bağırsakta dışkıların temizlenmesi, kolonun tam olarak boşaltılmasına kadar düzenli olarak oral laktasifler alınması ve rektal enema yapılmasıyla sağlanır. Ardından diyet değişikliği yanı sıra düzenli olarak oral laktasifler ve/veya dışkı yumuşatıcıları almaya devam ederek daha fazla dışkı birikimi engellenir. Doğru tuvalet pozisyonu ve

dışkılama süreci esnasında abdominal kasların doğru katılımı bağırsağın boşaltılmasındaki verimliliğe yardımcı olur. Fakat bağırsak yönetim programının başarısı ailenin desteğine bağlıdır. Doğru tuvalet alışkanlıklarını pekiştirmek ve teşvik etmek için ebeveyn eğitimi gereklidir.

Antimuskarinik Tedavi

Aşırı aktif mesanenin tedavisinde altın standart olup, etkileri detrusor aşırı aktivitesinden sorumlu olduğu düşünülen M1 ve M3 reseptör alt tipleri üzerinedir. Antimuskarinik ajanların mesane kapasitesini arttırdığı, mesane kompliansında artışa neden olduğu ve nörojenik detrusor aşırı aktivitesinde detrusor kontraksiyonlarını azalttığı gösterilmiştir. En sık oksibutin hidroklorür kullanılmaktadır (22). Günde üç kez olmak üzere 0.1 mg/kg olarak başlanır ve gerektiğinde 0.4 mg/kg kadar doz artırılabilir. Tedaviye minimum 6 ay süre ile devam edilmelidir. En sık görülen yan etkileri; ağız kuruluğu, bulanık görme, sıcak basması, ciltte kızarıklık ve konstipasyon olarak sıralanabilir. Yan etkiler sıklıkla dozun azaltılması ile birlikte kaybolur. Son yıllarda kullanıma giren diğer bir antimuskarinik ilaç da oksibutinine oranla daha iyi tolere edilen tolterodin l-tartarat adlı preparattır. Etkinliği oksibutinine ile aynı olup günde 2 kez 0.1 mg/kg dozunda kullanılması önerilmektedir.

Alfa Blokör Tedavi

Alfa adrenerjik blokaj, detrusor düz kası ve sfinkter gevşemesi sağlayarak mesane çıkış direncini azaltmada katkıda bulunur. Böylelikle, selektif alfa blokaj terapisinin işeme diskordiansı olan hastalarda mesane boşaltılmasını iyileştirmektedir. Çocuk hastalarda alfa adrenerjik antagonist ilaçların kullanımı geniş çapta belgelenmemiş ve hala araştırılmaktadır. Alfuzosin ve doxazocin alfa 1 reseptörleri selektif olarak bloke eder ve genellikle hem çocuk hem erişkinlerde kademeli dozaj artışında iyi tolere

edilirler (23). Doksazosin 6 ay süre ile günde 0.5-2 mg dozlarında kullanıldığında detrusor ve üretral basıncı azaltmak suretiyle mesane boşalmasını arttırdığı, işeme sonrası rezidüel idrar miktarını azalttığı gösterilmiştir.

Botulinum Toksin A

Çocuk hastalarda iki ana endikasyon tedaviye dirençli detrusör aşırı aktivitesi ve işeme disfonksiyonudur (24). Çoğu çalışma, tedaviye dirençli (temiz aralıklı kateterizasyon ve antikolinergik) ve meningomyelosele bağlı nörojenik aşırı aktivitede, mesane kapasitesi ve detrusör hiperrefleksisi üzerine iyileştirici olduğunu göstermekte, erişkinlerde bu etkinin 6-9 ay sürdüğü bildirilmektedir. İdeal doz (5-12 IU/kg, maksimum 300 IU, detrusör içine 10-30 bölgeye) halen yeterli karşılaştırmalı çalışma olmadığından netleşmemiştir. Hoebeke ve ark. (25) tarafından yayınlanan çalışmada, 100 IU dozda %70 hastada kısmi veya tam yanıt bildirilmesi umut vericidir. Doza bağımlı postmiksionel rezidü ve temiz aralıklı kateterizasyon kullanımı artışı bildirilmiştir. Botulinum toksin A plaseboya göre bildirilen advers etki artmış idrar yolu enfeksiyonu sıklığı ve üriner retansiyondur. Çocuklarda nörojen olmayan tedaviye yanıtız işeme disfonksiyonunda, intrasfinkterik 50-100 IU Botox-A enjeksiyonunun dissinerji ve mesane boşaltılmasına geçici olarak etki ettiği ve bunun da pelvik tabanın yeniden eğitimine izin verecek süreyle detrusör sfinkter diskordiansyonunu engellediği gösterilmiştir (25, 26).

Antibiyotik Profilaksisi

Profilaktik antibiyotiklerin işeme sorunlarının yineleyen idrar yolu enfeksiyonlarına yol açtığı durumlarda kullanımının yararı kanıtlanmıştır. Buna ek olarak, kronik enfeksiyonların detrusör aşırı aktivitesini şiddetlendirmediği ve mesane duygusunu değiştirdiği kabul edilmektedir. Profilakside mümkün olduğunca dar spektrum-

lu, ucuz ve yan etki profili az olan antibiyotikler tercih edilmelidir. Bu amaçla kullanılabilecek ajanlar arasında 2 mg/kg/gün nitrofurantoin, 10 mg/kg/gün amoksisilin veya 2 mg/kg/gün trimetoprim sülfometaksazol tercih edilebilir.

Cerrahi Tedavi

Geleneksel nonfarmakolojik ve farmakolojik tedaviler işe yaramadığında cerrahi yaklaşımlar düşünülmelidir. Ciddi ve kötü kompliyansı olan nörojen olmayan mesanelerde, temiz aralıklı kateterizasyon, antikolinergik ve/veya Botox-A'ya rağmen kötüleşme devam ediyorsa, mesane augmentasyonu gerekebilir. Amaç daha yüksek kapasiteli, düşük basınçlı bir mesane elde edebilmektir. Ayrıca temiz aralıklı kateterizasyon planlanan ancak ailenin isteksiz olduğu ya da uygulamanın düzensiz yapıldığı durumlarda üretral kateteri kolaylaştırmak amacıyla abdominal (mitrofanoff) stoma yapılması gerekebilmektedir (7).

KAYNAKLAR

1. Tekgül S, Riedmiller H, Gerharz E et al. Guidelines on paediatric urology. EAU Guideline, 2017.
2. Robson LM, Leung AKC. An approach to daytime wetting in children. *Adv Pediatr* 2006; 53(1): 323-365.
3. Joinson C, Heron J, Von Gontard A, the ALSPAC Study Team. Psychological problems in children with daytime wetting. *Pediatrics* 2006; 118(5): 1985-1993.
4. Thibodeau BA, Metcalfe P, Koop Priscilla et al. Urinary incontinence and quality of life in children. *J Pediatr Urol* 2013; 9(1): 78-83.
5. Sillen U, Hjalmas K, Aili M. Pronounced detrusor hypercontractility in infants with gross bilateral reflux. *J Urol* 1992; 148: 598-99.
6. Schulman SL, Quinn CK, Plachter N, Komdan Jones C. Comprehensive management of dysfunctional voiding. *Pediatrics* 1999; 103: 31.
7. Neveus T, von Gontard A, Hoebeke P et al. The standardization of terminology of lower urinary tract function in children and adolescents: report from the Standardization Committee of the International Children's Continence Society. *J Urol* 2006; 176: 314-324.
8. Ballek NK, McKenna PH. Lower urinary tract dysfunction in children. *Urol Clin N Am* 2010; 37: 215-228.
9. Leclair MD, Heloury Y. Non-neurogenic elimination disorders in children. *J Pediatr Urol* 2010; 6: 338-345.
10. Bauer SB. Special considerations of the overactive bladder in children. *Urology* 2002; 60(Suppl5A): 43-48.
11. Koff SA. Relationship between dysfunctional voiding and reflux. *J Urol* 1992; 148: 1703-1705.
12. Yeung CK. Pathophysiology of bladder dysfunction, in Gearhart JP, Rink RC, Mouriquand PDE (eds): *Pediatric Urology*, Philadelphia, WB Saunders, 2001, pp: 453-469.
13. Chase J, Austin P, Hoebeke P, et al. The management of dysfunctional voiding in children: A report from the standardisation committee of the international children's continence society. *J Urol* 2010; 183: 1296-1302.
14. Koff SA, Wagner TT, Jayanthi VR. The relationship among dysfunctional elimination syndromes, primary vesicouretral reflux and urinary tract infections in children. *J Urol* 1998; 160: 1019-1022.
15. Halachmi S, Farhat WA. Interactions of constipation, dysfunctional elimination syndrome and vesicoureteral reflux. *Adv Urol* 2008; 82: 8275.
16. Hoebeke P, Van Laecke E, Van Camp C, Raes A, Vanda Walle J: 1000 videourodynamic studies in children with non-neurogenic bladder sphincter dysfunction. *BJU Int* 2001; 87: 575-580.
17. Wang CY, Davoodi-Semiromi A, Shi JD, et al. High resolution mapping and mutation analyses of candidate genes in the urofacial syndrome (UFS) critical region. *Am J Med Genet A* 2003; 119: 9-14.
18. Arıkan N, Soygur T, Selcuki M, Erden I, Gogus O: Role of magnetic resonance imaging in children with voiding dysfunction: retrospective analysis of 81 patients. *Urology* 1999; 54(1): 157-161.
19. Soygur T, Arıkan N, Tokatlı Z, Karaboga R: The role of video-urodynamic studies in managing non-neurogenic voiding dysfunction in children. *BJU Int* 2004; 93(6): 841-843.
20. Kibar Y, Yağcı S, Dayanaç M. İşeme fonksiyon bozuklukları, in Dayanaç M (ed): *Güncel Çocuk Ürolojisi*, Ankara, Atlas Kitapçılık, 2004: 117-144.
21. Hoebeke P, van Laecke E, Everaert K et al. Transcutaneous neuromodulation fort he urge syndrome in children: a pilot study. *J Urol* 2001; 166: 2416-2419.
22. Chapple CR, Khullar V, Gabriel Z, et al. The effects of antimuscarinic treatments in overactive bladder: an update of a systematic review and meta-analysis. *Eur Urol* 2008; 54: 543-562.
23. Yücel S, Akkaya E, Guntekin E, et al. Can alfa-blocker therapy be an alternative to biofeedback for dysfunctional voiding and urinary retention? A prospective study. *J Urol* 2015; 174: 1612-1615.
24. dasGupta R, Murphy FL. Botulinum toxin in paediatric urology: a systematic literature review. *Pediatr Surg Int* 2009; 25: 19-23.
25. Hoebeke P, De Caestecker K, Vande Walle J, et al. The effect of botulinum-A toxin in incontinent children with therapy resistant overactive detrusor. *J Urol* 2006; 176: 328-330.
26. Sahai A, Khan MS, Dasgupta P. Efficacy of botulinum toxin-A for treating detrusor overactivity: results from a single center, randomized, double-blind, placebocontrolled trial. *J Urol* 2007; 177: 2231-2236.

KISIM 7

ÜRİNER SİSTEM TAŞ HASTALIKLARI

Tanısai Deęerlendirme

22

İsmail Yaęmur

Son dönemde çocukluk çağı üriuer sistem taş hastalığı prevelansının arttığını bildiren raporlar mevcuttur (1). İklim deęişikleri, hareketsiz yaşam tarzı, yetersiz sıvı alımı, beslenme alışkanlıklarının deęişmesi, uygunsuz D vitamini desteęi ve ultrasonografi kullanımının yaygınlaşması bu artmış prevelansı açıklamaya çalışılan başlıca nedenler arasında gösterilmektedir (2).

Çocuk taşlarının önemli bir kısmında altta yatan metabolik, genetik, anatomik ve çevresel bir bozukluk söz konusudur (2, 3). Metabolik nedenli etyolojik risk faktörlerinin belirlenmesi, etkili tedavinin sağlanması ile birlikte taş rekürrensini önlenmesi açısından da önemlidir (4). Fakat erişkinlerdeki *üriner* sistem taşlarının klasik semptom ve bulguları çocuklarda her zaman bulunmamaktadır. Büyük çocuk ve ergenlerde erişkinlere benzer şekilde klasik flank ağrı ve hematüri görülürken, küçük çocuk ve bebeklerde İdrar Yolu Enfeksiyonu (İYE) ve özün olmayan karın ağrıları daha ön planda görülmektedir (5). Bu nedenle; çocuklarda üriuer sistem taş hastalığının tanısai deęerlendirmesi anamnez, fizik muayene, laboratuvar testleri ve

görüntüleme yöntemlerini içeren aşamalı bir yaklaşımı gerekli kılmaktadır.

Bu bölümde, üriuer sistem taş hastalığı semptomlarına sahip olan çocuk yaş grubundaki hastaların ilk başvuru anından tedavi planlanmasına kadar geçen süredeki tanısai deęerlendirme kısmı güncel literatür eşliğinde anlatılacaktır.

ANAMNEZ

Bu hastalarda klinięi etkileyen en önemli faktörler yaş, taşın büyüklüğü ve lokalizasyonu, *üriner* obstrüksiyon ve İYE' nin varlığıdır. Bu faktörlere baęlı olarak ortaya çıkabilecek semptomlar Tablo 1' de özetlenmiştir. Bu semptom-

TABLO 1. Çocuklarda Üriuer Sistem Taş Hastalığında Görülebilen Semptomlar

İdrar yoku enfeksiyonu	Anormal idrar rengi
Karın ağrısı	Dizüri
Hematüri	Alt üriuer sistem yakınmaları
Bulantı-kusma	Gelişme gerilięi
Yan ağrısı	Üriuer retansiyon

ların sorgulanmasının yanında aile öyküsünde sistinüri ve hiperokzalüri gibi genetik geçişli hastalıklar hakkında bilgi aranmalıdır. Ayrıca prematürite, vitamin D alımı, İYE, ilaç kullanımı, kalsiyum veya fosfordan zengin beslenme, yineleyen iskelet kırıkları (hiperparatiroidizm), yaşadığı iklim ve coğrafi özellikler ile hareket-sizlik sorgulanmalıdır (6). Bu sorgulamalar ile elde edilecek bir bilgi bizi spesifik tanıya götürmekle birlikte gereksiz tetkikleri ve zaman kaybını da önleyecektir.

FİZİK MUAYENE

Hastanın fiziksel ve mental gelişme durumu, kemik gelişimi ve kan basıncı kaydedilmelidir. Son yıllarda ürolitiazis ile yüksek kan basıncı arasında pozitif bir ilişkinin olduğu bildirilmektedir (7). Kostovertebral açığı hassasiyeti ve ateş yüksekliği pyelonefrit lehine yorumlanmalıdır. Obstrüksiyona bağlı gelişen ileri derecedeki bir hidronefrozun palpasyon ile saptanabileceği akıld tutulmalıdır.

LABORATUAR TESTLERİ

Çocuklardaki üriner sistem taşlarının yineleme oranlarının yüksek oluşunun ortaya konulması (8), bu hastalarda sadece tanı ve tedavi aşamasının önemini arttırmakla kalmamış, beraberinde altta yatan nedenlerinin titizlikle araştırılması

ve bulunan hazırlayıcı faktörlerin de ortadan kaldırılmasının gerekliliğini gündeme getirmiştir. Yineleyen taş oluşumunun azaltılması ve mevcut taşların büyümesinin önlenmesi için yapılan metabolik değerlendirmeler pediatrik nefrolog ve ürologların rutin uygulaması haline gelmiştir.

Bu aşamada taş oluşumunu artıran ve azaltan faktörlerin dengesinin bozulup bozulmadığının ortaya konulması hedeflenmektedir. Bu nedenle kan, spot idrar ve 24 saatlik idrar testlerini içeren bir dizi incelemelere ihtiyaç duyulmaktadır. Avrupa Üroloji Kılavuzunda (EAU) yer alan bu testler **Tablo-2** de verilmiştir (9).

Son yıllarda; pediatrik popülasyonda obezite, metabolik sendrom, yüksek sodyum diyeti ve böbrek taşı prevalansının artış göstermesi nedeniyle kan basıncı ile böbrek taşları arasındaki ilişkinin ayrıntılı incelenmesini gündeme getirmiştir. Nikolis ve ark. yaptığı bir çalışmada çocuk yaş grubunda, ürolitiazis ile yüksek kan basıncı arasında doğrudan bir ilişkinin olduğu bildirilmiştir. Yine bu çalışma 24 saatlik idrardaki anormal oksalat, ürik asit ve sodyum değerlerinin daha yüksek olan kan basıncı değerleriyle ilişkili olduğunu ortaya koymuştur (7).

Spontan düşen veya cerrahi müdahale ile elde edilmiş üriner taşların analiz edilmesi bütün hastalarda uygulanması önerilen bir prosedürdür. Taşın kimyasal bileşiminin bilinmesi ile

TABLO 2. Metabolik değerlendirmede bulunması gereken parametreler

Kan	İdrar (spot)	İdrar (24h)
Elektrolitler(Na, K, Cl, Ca, P)	Tam İdrar Tetkiki(TİT)	TİT
BUN	İdrar kültürü	Ca
Kreatinin	PH	P
Alkalen Fosfataz(ALP)	Kalsiyum/Kreatinin (Ca/Cr oranı)	Mg
Ürik asit		Oksalat
T. Protein		Ürik asit
Albumin		Sitrat
Karbonat		Sistin
Parathormon(PTH)		Protein
		Kreatinin klirensi

birlikte alınacak önlemler sayesinde uygun tedavi sağlanabilmekte ve çocuk yaş grubundaki en önemli sorunlardan biri olan taş rekürrenslerinin önüne geçilebilmektedir (10). Taş analizinin yapılamadığı durumlarda Kontrastsız BT ve Dual-enerjili BT ile taş kompozisyonu hakkında fikir edinilebilmektedir (11, 12)

Yetişkinlerde taşların %75-80'i ağırlıklı olarak kalsiyum oksalat, %5'i kalsiyum fosfat, %10-20'si struvit ve %5'i ise ürik asit taşlarıdır (13). Çocukluk çağındaki taşların güncel analizlerinde de kalsiyum fosfat taşlarının %9 oranında biraz daha yaygın olması dışında erişkin taşlarıyla benzer bir dağılıma sahip olduğu gösterilmiştir (14).

Hiperkalsiüri ve hipositratüri en sık saptanan metabolik anormallikler olup, her ikisi de artmış taş rekürrensi ile ilişkilidir (15, 16). Hiperürikozüri ve hiperoksalüri diğer risk faktörleridir (3). Bu risk faktörlerinin belirlenmesi için yapılması gereken laboratuvar değerlendirmesi **Tablo 2'** de özetlenmiştir (9, 10). Fakat erişkinlerden farklı olarak çocuklarda elde edilen bu değerlerin olgunun kilosuna, vücut yüzey alanına ve kreatinin seviyelerine göre indekslenmesi önerilmektedir (10). Kreatinin ekskresyon değerinin 15-25 mg/kg/24 saat aralığında olması normal kabul edilmektedir. Hiperkalsiüri ise üriner kalsiyum ekskresyonunun 4 mg/kg/24 saat değerinin üzerinde olması olarak tanımlanmıştır. Çocuklarda idrar kalsiyum/kreatinin oranının 0,21' in üzerinde olması hiperkalsiüri için belirleyicidir (10).

Üriner sistem taşı ile başvuran çocuklarda tam metabolik değerlendirmenin hangi sıklıkta yapılması gerekliliği güncel literatürde belirtilmemiştir (10). Ayrıca 24 saatlik idrar da yapılan testlerin taş rekürrensini, taş bileşenini ve tedaviden alınacak yanıtı öngörmeye mükemmel olmadığı ve hala geliştirilmesi gereken ek testlere ihtiyaç duyulduğu da literatürde belirtilmektedir (17).

TABLO 3. Taş oluşumu ile ilişkili olan anatomik faktörler

Medüller Sünger Böbrek
Üreteropelvik bileşke obstrüksiyonu
Kaliksiyel divertikül, kaliksiyel kist
Üreteral darlıklar
VUR
Atmalı böbrek
Üreterosal

GÖRÜNTÜLEME YÖNTEMLERİ

Diagnostik görüntüleme üriner taş şüphesi olan hastalarda hem tanının doğrulanması hem de uygun tedavi modalitesinin seçiminde önemli bir rol oynar. Ek olarak, modern görüntüleme yöntemleri taşın lokalizasyonu, boyutu, kırılabilirliği ve bileşimi, üriner obstrüksiyon ve hidronefroz varlığı ile eşlik eden üriner anomaliler hakkında klinisyene önemli bilgiler sunar. Taş oluşumu ile ilişkili olan anatomik faktörler **Tablo 3'** de özetlenmiştir.

Radyasyonun gelişen çocuk bedeni üzerindeki olumsuz etkileri hiçbir zaman unutulmamalı ve bu incelemeleri yaparken hastaya en az zarar verilmesi hedeflenmelidir. Uygun bir görüntü elde edebilmek için yeteri kadar düşük doz radyasyon uygulamasını ifade eden ALARA (As Low As Reasonably Achievable) prensibi akılda tutulmalıdır (18, 19). Görüntüleme yöntemlerindeki radyasyon maruziyet miktarları **Tablo 4'** de belirtilmiştir (18, 20).

TABLO 4. Görüntüleme Yöntemlerindeki Radyasyon Maruziyet Miktarları

Teknik	Radyasyon Maruziyeti (mSv)
DÜSG	0,5-0,9
İVP	1,5-3,5
Normal doz BT	8-16
Düşük doz BT	2,8-4,7
Ultra düşük doz BT	0,5-0,7

TABLO 5. Görüntüleme yöntemlerinin ürolitiazis tanısındaki sensitivite ve spesifite oranları

Görüntüleme Yöntemi	Sensitivite (%)	Spesifite (%)
DUSG	69	82
USG	61-93	95-100
NCCT	91-100	95-100
Düşük Doz NCCT	96	95
İVP	92-98	59-100

Tanı aracı olarak seçilecek doğru görüntüleme yönteminin belirlenmesi ve ilk tanının konulmasında anahtar rol radyologlara düşmektedir. Görüntüleme yöntemlerine ait sensitivite ve spesifite oranları **Tablo 5'** da özetlenmiştir (19, 20, 21, 22, 23, 24, 25, 26)

1. Direkt Üriner Sistem Grafisi (DÜSG)

Böbrekler, **üreterler** ve mesanenin yatarak çekilen düz karın grafisidir. Bu yöntemde radyo opak olan kalsiyum ve okzalat taşları ile yarı opak olan struvit ve sistin taşları saptanabilir, ancak radyolüsent olan ürik asit ve ksantin taşları görülemez (5). Bir diğer olumsuzluğu ise çocuklarda genelde karında yaygın gaz bulunması nedeni ile optimal değerlendirmenin yapılamamasıdır. Radyasyon içermesi nedeniyle, çocuk yaş grubunda ilk değerlendirmede rutin olarak uygulanmamalıdır.

2. Ultrasonografi (US)

Üriner sistem taşlarının tanısında ilk seçenek olarak ultrasonografiden yararlanılmasının birçok haklı nedeni bulunmaktadır (19). Radyasyon içermemesi, invaziv olmaması ve kolay erişilebilir olmasının yanında taşın üriner sistemdeki konumunu, boyutunu, obstrüksiyon varlığı ve derecesini gösterebilmektedir. Hem opak hemde nonopak taşları göstermekle doğ-

rudan, böbreklerdeki hidronefrozun ve mesanede kaybolan jet akımın ortaya konulmasındaki avantajları sayesinde de dolaylı olarak taş tanısını destekler (23). Bunlara ek olarak eşlik edebilen konjenital anomaliler ve anatomik bozuklukları da gösterebilmektedir.

Ultrasonografi ile taşlar, üriner sistem içerisinde posterior akustik gölgelenmesi olan hiperekojen odaklar şeklinde görülmektedir (18). Ultrasonografinin sensitivitesi ve spesifitesinin BT'ye göre düşük olmasına rağmen klinik önemi olabilecek taşları saptamada etkinliği yüksektir (27). Direkt Üriner Sistem Grafisi ile kombine edildiğinde üriner taşların saptanmasındaki sensitivitesi %79 – 100 gibi yüksek değerlere çıkabilmektedir (18, 23, 28, 29). Uygulayan kişiye bağımlı olarak farklı sonuçlar elde edilmesi ve üretere düşen taşların görüntülenmesindeki zorluklar bu yöntemin başlıca olumsuzluklarıdır. Ayrıca küçük böbrek taşlarında ve obez hastalarda yalancı negatif bulgular ortaya çıkabilmektedir (5, 23).

Renkli doppler US de saptanabilen twinkle artefaktının ekojenik gölge vermeyen taşların tanısında faydalı olabileceği bildirilmiştir (18, 30). Güncel literatürde ise, bu artefaktın taş tanısını desteklemesine rağmen kesin tanıda bir kriter olarak değerlendirilmemesi gerektiği savunulmaktadır. Ayrıca %60 oranında yalancı pozitiflik oranına sahip olduğu da bildirilmektedir (31).

Düzgün şekilli taşların bile, US deki boyutunun BT ye göre %22 daha büyük ölçülebileceği bildirilmiştir (32, 33). Radyologun tercihindeki derinlik ve görüntü kazancı 'gain' gibi teknik özelliklere bağlı olarak ortaya çıkabilen bu ölçüm fazlalığı tedavi planında göz ardı edilmemelidir (18, 19, 34).

3. İntravenöz Pyelografi (IVP)

Geçmişte sık kullanılan İVP, günümüzde sadece taş ile birlikte anatomik anomali şüphesi varsa veya operasyon planlanıyorsa kullanılmaktadır.

Ucuz ve kolay uygulanabilen bu test ile üriner sistemin tamamı gözden geçirilebilir. Böbrek fonksiyonu hakkında bilgi vermesi, toplayıcı sistemdeki dilatasyonu ve opak olan taşların lokalizasyonunu göstermesi önemli avantajlarıdır. Ürik asit taşları gibi opak olmayan taşlar da dolma defekti şeklinde görülebilmektedir. Radyasyon içermesi, kontrast madde alerjisi ve nefrotoksitesisi dezavantajlarıdır (18, 20).

4. Bilgisayarlı Tomografi (BT)

Kontrastsız BT küçük böbrek taşları ve üreter taşlarını görüntüleme US'den daha duyarlı ve spesifiktir. Radyolüsen olan ürik asit ve ksantin taşları kontrastsız bilgisayarlı tomografi ile kolayca belirlenebilir (9). Ancak önemli derecede radyasyon maruziyetine neden olduğu için kullanımını sınırlıdır (35, 36).

Birleşik Devletlerde yapılan bir çalışmada; çocuklarda üriner sistem taş tanısında ilk görüntüleme yöntemi olarak BT kullanımının oldukça yaygın olduğu ve bu tercihin büyük ölçüde bölgesel değişkenlik gösterdiği raporlanmıştır (27). Mevcut güncel kılavuzlarda US'nin ilk tercih olarak önerilmesine rağmen klinik pratikte bu kılavuzlardan önemli ölçüde sapma olduğuna dikkat çekmiştir.

Bilgisayarlı Tomografinin sensitivitesi ve spesifitesi en yüksek olmakla birlikte, klinik uygulama kılavuzları ve kanıtlar ürolitiazis şüphesi olan çocuklarda ilk görüntüleme yöntemi olarak US'nin tercih edilmesini, BT'nin ise US'nin tanı koymada yetersiz kaldığı ve klinik şüphenin devam ettiği durumlarda kullanılmasını önermektedir (37, 38, 27). Ancak olguların çoğunda klinik tablo açık olduğundan BT ihtiyacının minimal olduğuna dikkat çekilmektedir (23).

Yirmibirinci yüzyıldaki teknolojik gelişmelere paralel olarak görüntüleme yöntemlerindeki ilerleme ile standart BT deki radyasyon dozunun düşürülmesi amaçlanmıştır. Bu amaç-

la geliştirilen düşük doz ve ultra düşük doz BT tekniğiyle radyasyon miktarı azaltılarak yeterli kalitede görüntü alınması sağlanmıştır. Düşük dozlu tomografik inceleme (30mAs) vücut kitle indeksi <30 olan hastalarda >3 mm olan üreter taşlarını standart BT (180mAs) ile aynı derecede gösterebilmektedir (39, 24). Son yenilikler ile radyasyon dozunun dahada düşürülmesine rağmen görüntü kalitesini koruyabilen ultra düşük doz BT protokolleri gündeme gelmiştir. Literatürde; bu protokol ile üriner taşları saptamak için kullanılan efektif radyasyon dozunun neredeyse bir DÜSG' deki radyasyon dozuna eşit miktarda olduğu bildirilmiştir (40).

Görüntüleme kalitesi konvansiyonel BT kadar iyi olmasada üriner taş tanısında iyi sonuçlar verdiği bildirilen bu düşük dozlu protokollerin dezavantajları; küçük üreter taşlarının saptanmasındaki yetersizlik, taş boyutunun eksik ölçülmesi ve obez hastalarda yetersiz görüntüleme şeklinde bildirilmektedir (23). Ayrıca çocuklarda düşük doz BT'nin tanı koymadaki etkinliğini ve doğruluğunu belirlemek için ileri çalışmalara ihtiyaç olduğu bildirilmektedir (18).

Ayrıca, BT' de taşın radyodansitesi, Houndsfield Unitesi (HU) cinsinden yapılan bir ölçüm ile hesaplanabilmekte ve elde edilen bu değerler ile ESWL tedavisinden alınabilecek başarı öngörülebilmektedir. Houndsfield unitesi 1000' in üzerinde ölçülen taşların tedavisinde ESWL başarısının düşük olduğu literatürde bildirilmektedir (41, 42).

Dual-enerjili BT teknolojisindeki ilerlemeler ile taş kompozisyonunun belirlenmesinin yanında ürik asit, sistin ve kalsiyum taşları gibi farklı yapıdaki taşların birbirlerinden ayrımı yapılabilmektedir (12, 43). Ürik asit taşlarının medikal tedavisinin başarısı göz önünde bulundurulduğunda bu yöntemin erişkin hastalardaki faydası göz ardı edilemez. Fakat çocuk yaş grubunda ürik asit taşlarının az görülmesi ve bu tekniğin yüksek radyasyon içermesi çocuklardaki kullanımını sınırlamaktadır (18).

5. MR ÜROGRAFI

Bilinen veya şüpheli ürolitiaziste sıklıkla US ve BT kullanılmasına rağmen, MR urografi de bir seçenek olarak kullanılabilir. Bu görüntüleme yönteminde taş genellikle T2-ağırlıklı ve kontrast sonrası görüntülerde hipointens dolma defekti şeklinde görünür. Üriner taşın 5 mm'den büyük olması, obstrüksiyon ve hidronefroz ile ilişkili olması halinde MR ürografide görülmesi kolaylaşır (44). Çocuklarda anestezi gerektirmesi ve çekim süresinin uzun olması bu yöntemin kullanımını zorlaştırmaktadır

SONUÇ

Pediyatrik yaş grubunda, üriner sistem taş hastalığının tekrarlayıcı özelliği önemli bir endişe kaynağıdır. Son yıllarda, artmış insidans oranlarını bildiren raporlarla birlikte endişe daha da artmaktadır. Metabolik nedenli etyolojik risk faktörlerinin belirlenmesi, etkili tedavinin sağlanması ile birlikte taş rekürrensini önlenmesi açısından da önemlidir. Tanıda kullanılan görüntüleme yöntemlerinin içerdiği iyonize radyasyonun gelişmekte olan çocuk bedeni üzerindeki olumsuz etkilerinin farkındalığı akılcı bir yaklaşımı gerekli kılmaktadır. Ultrasonografi, pediatrik ve ürolojik kılavuzların önerdiği gibi, taş şüphesi olan çocuklarda ilk görüntüleme yöntemi olmalıdır. Ek olarak, US ile DÜSG kombinasyonu renal kolik veya taş şüphesi ile gelen hastalarda akılda tutulması gereken bir diğer görüntüleme yöntemidir. Kontrastsız BT, ultrasonografinin fayda sağlamadığı, stabil olmayan ve/veya klinik şüphenin yüksek oranda devam ettiği olgular ile cerrahi tedavi planlanan olgulara rezerve edilmelidir. Konvansiyonel yöntemlerdeki yüksek radyasyon oranı düşük doz BT protokolleri ile önemli oranda düşürülmüştür. Dolayısıyla bu yaş grubunda BT çekilme endikasyonu ortaya çıktığında öncelik bu protokollere verilmelidir. Ayrıca taş kompozisyonunun bilinmesi tedavi modalitesini doğrudan etki-

leyeceğinden, Dual-enerjili BT'nin bu konuda yardımcı olduğu akılda tutulmalıdır.

KAYNAKLAR

1. Sas, D. J. An update on the changing epidemiology and metabolic risk factors in pediatric kidney stone disease. *Clinical Journal of the American Society of Nephrology*. 2011;6(8), 2062-2068.
2. Penido, Maria Goretti Moreira Guimarães, and Marcelo de Sousa Tavares. "Pediatric primary urolithiasis: Symptoms, medical management and prevention strategies." *World journal of nephrology*. 2015;4:444-454.
3. Elmacı AM, Ece A, Akın F. Clinical characteristics and metabolic abnormalities in preschool-age children with urolithiasis in southeast Anatolia. *Journal of pediatric urology*. 2014;10(3), 495-499.
4. Çivilibal M, Duru NS, Elevli M. Çocuklarda Üriner Sistem Taşları. *Medical Bulletin of Haseki/Haseki Tip Bulteni*. 2016;54(1).
5. McKay CP. Renal stone disease. *Pediatr Rev* 2010;31:179-188.
6. Önen A. Çocuklarda üriner sistem taş hastalığı. *Turkish Pediatrics Archive/Turk Pediatri Arsi*. 2010;45.
7. Nikolis L, Seideman C, Palmer LS, Singer P, Chorny N, Frank R, Sethna CB. Blood pressure and urolithiasis in children. *Journal of Pediatric Urology*. 2017;13:1:54. e1-54. e6.
8. Tasian GE, Kabarriti AE, Kalmus A, Furth SL. Kidney stone recurrence among children and adolescents. *The Journal of urology*. 2017;197(1), 246-252.
9. Tekgül S, Riedmiller H, Dogan HS, Hoebeker P, Kocvara R, Nijman R, Radmayr C, Stein R. "EAU guidelines on Paediatric Urology." 2013;15:78.
10. Tasian GE, Copelovitch L. Evaluation and medical management of kidney stones in children. *The Journal of urology*. 2014;192(5):1329-1336.
11. Hidas G, Eliahou R, Duvdevani M et al. Determination of renal stone composition with dual-energy CT: in vivo analysis and comparison with x-ray diffraction. *Radiology* 2010;257:394-401.
12. Mansouri M, Aran S, Singh A et al. Dual-energy computed tomography characterization of urinary calculi: basic principles, applications and concerns. *Curr Probl Diagn Radiol* 2015;44:496-500.
13. Coe FL, Parks JH and Asplin JR: The pathogenesis and treatment of kidney stones. *N Engl J Med* 1992; 327: 1141.
14. Kirejczyk JK, Porowski T, Filonowicz R et al: An association between kidney stone composition and urinary metabolic disturbances in children. *J Pediatr Urol*. 2014; 10: 130.

15. DeFoor WR, Jackson E, Minevich E et al: The risk of recurrent urolithiasis in children is dependent on urinary calcium and citrate. *Urology* 2010; 76: 242.
16. DeFoor W, Minevich E, Jackson E et al: Urinary metabolic evaluations in solitary and recurrent stone forming children. *J Urol* 2008; 179: 2369.
17. Hsi RS, Sanford T, Goldfarb DS, Stoller ML. The role of the 24-hour urine collection in the prevention of kidney stone recurrence. *The Journal of Urology*. 2016.
18. Colleran GC, Callahan MJ, Paltiel HJ, Nelson CP, Cilento BG, Baum MA, Chow JS. Imaging in the diagnosis of pediatric urolithiasis. *Pediatric Radiology*. 2017; 1-12.
19. Chen TT, Wang C, Ferrandino MN, Scales CD, Yoshizumi TT, Preminger GM, Lipkin ME. Radiation exposure during the evaluation and management of nephrolithiasis. *The Journal of urology*. 2015;194(4), 878-885.
20. Strohmaier WL. Imaging in pediatric urolithiasis—what's the best choice?. *Translational pediatrics*. 2015;4(1), 36.
21. Eray O, Cubuk MS, Oktay C, et al. The efficacy of urinalysis, plain films, and spiral CT in ED patients with suspected renal colic. *Am J Emerg Med*. 2003;21:152-4.
22. Patlas M, Farkas A, Fisher D, et al. Ultrasound vs CT for the detection of ureteric stones in patients with renal colic. *Br J Radiol* 2001;74:901-4.
23. Gupta A, Castellan M. Use of computed tomography (CT) for urolithiasis in pediatric patients. *Translational pediatrics*, 2015;4(1), 33.
24. Niemann T, Kollmann T, Bongartz G. Diagnostic performance of low-dose CT for the detection of urolithiasis: a metaanalysis. *AJR Am J Roentgenol*. 2008;191:396-401
25. Pfister SA, Deckert A, Laschke S, et al. Unenhanced helical computed tomography vs intravenous urography in patients with acute flank pain: accuracy and economic impact in a randomized prospective trial. *Eur Radiol* 2003;13:2513-20.
26. Lukaszewicz A, Bhargava-Chatfield M, Coombs L, Ghita M, Weinreb J, Gunabushanam G, Moore CL. Radiation dose index of renal colic protocol CT studies in the United States: a report from the American College of Radiology National Radiology Data Registry. *Radiology*. 2014;271(2), 445-451.
27. Tasian GE, Pulido JE, Keren R, Dick AW, Setodji CM, Hanley JM, Saigal CS. Use of and regional variation in initial CT imaging for kidney stones. *Pediatrics*. 2014;134(5), 909-915.
28. Ripollés T, Agramunt M, Errando J, et al. Suspected ureteral colic: plain film and sonography vs unenhanced helical CT. A prospective study in 66 patients. *Eur Radiol* 2004;14:129-36.
29. Johnson EK, Graham DA, Chow JS. Nationwide emergency department imaging practices for pediatric urolithiasis: room for improvement. *J Urol*. 2014;192:200-206
30. Rahmouni A, Bargoin R, Herment A et al. Color Doppler twinkling artifact in hyperechoic regions. *Radiology*. 1996;199:269-271
31. Masch WR, Cohan RH, Ellis JH et al. Clinical effectiveness of prospectively reported sonographic twinkling artifact for the diagnosis of renal calculus in patients without known urolithiasis. *AJR Am J Roentgenol*. 2016;206:326-331
32. Dunmire B, Lee FC, Hsi RS, Cunitz BW. Paun M, Bailey MR, Harper JD. Tools to improve the accuracy of kidney stone sizing with ultrasound. *Journal of Endourology*. 2015;29(2), 147-152.
33. Assimos, Dean G. "Re: Ultrasound acoustic shadow width is an accurate predictor of kidney stone size." *J Urol* 2015;193:900
34. Viprakasit DP, Sawyer MD, Herrell SD et al: Limitations of ultrasonography in the evaluation of urolithiasis: a correlation with computed tomography. *J Endourol*. 2012;26:209.
35. Smergel E, Greenberg S. B, Crisci K. L, Salwen J. K. CT urograms in pediatric patients with ureteral calculi: Do adult criteria work? *PediatrRadiol*. 2001;31:720-3.
36. Nachmann M. M, Harkaway RC, Summerton SL, Horrow MM, Kirby CL, Fields RG. Helical CT scanning: The primary imaging modality for acute flank pain. *Am J Emerg Med*. 2000;18:649-52.
37. Fulgham PF, Assimos DG, Pearle MS, Preminger GM. Clinical effectiveness protocols for imaging in the management of ureteral calculous disease: AUA technology assessment. *J Urol*. 2013;189(4):1203-1213
38. Riccabona M, Avni FE, Blickman JG, et al. Imaging recommendations in paediatric urology. Minutes of the ESPR urology task force session on childhood obstructive uropathy, high-grade fetal hydronephrosis, childhood haematuria, and urolithiasis in childhood. *ESPR Annual Congress*, Edinburgh, UK, June 2008. *Pediatr Radiol*. 2009;39(8):891-898
39. Carter MR, Green BR. Renal calculi: emergency department diagnosis and treatment. *Emerg Med Pract*. 2011;13:1-17.
40. Kluner C, Hein PA, Gralla O, et al. Does ultra-lowdose CT with a radiation dose equivalent to that of KUB suffice to detect renal and ureteral calculi? *J Comput Assist Tomogr*. 2006;30:44-50.
41. Kijviki K, De La Rosette JJM. Assessment of stone composition in the management of urinary stones. *Nature Reviews Urology*. 2011;8(2), 81-85.

42. Kawahara T, Miyamoto H, Ito H, Terao H, Kakizoe M, Kato Y, Matsuzak J. Predicting the mineral composition of ureteral stone using non-contrast computed tomography. *Urolithiasis*. 2016;44(3), 231-239.
43. Leng S, Shiung M, Ai S, Qu M, Vrtiska TJ, Grant KL, McCollough CH. Feasibility of Discriminating Uric-Acid from Non-Uric-Acid Renal Stones Using Serially Acquired Low-and High-energy CT Scans on a Single-Source CT Scanner. *AJR. American journal of roentgenology*. 2015;204(1), 92.
44. Dickerson EC, Dillman JR, Smith EA, DiPietro MA, Lebowitz RL, Darge K. Pediatric MR urography: indications, techniques, and approach to review. *Radiographics*. 2015;35(4), 1208-1230.

Metabolik Değerlendirme

23

Beltinge Demirciođlu Kılıç, Haluk Şen

Üriner sistem taşları son 20 yılda dünyada prevalansı artış gösteren önemli bir sağlık sorunudur (1). Çocuklarda görülen ürolityazis sıklığının artmasında, ultrasonografi kullanımının yaygınlaşması, taş konusunda farkındalığın artması, hareketsiz yaşam, beslenme alışkanlıklarının değişmesi ve uygunsuz D vitamini desteğinin önemli rol oynadığı düşünülmektedir (2). Çocukluk çağı üriner sistem taş hastalığı gelişmiş ülkelerde %1-5 iken gelişmekte olan ülkelerde %5-15 oranında görülmektedir (3). Çocuklarda insidansı geniş bir coğrafik varyasyon göstermektedir. Pediatrik taş hastalığı Türkiye, Pakistan, Güney Asya, Afrika ve Güney Amerika'da endemik olarak görülmektedir. Son yapılan epidemiyolojik çalışmalarda batı toplumlarında da pediatrik taş insidansının arttığı gösterilmektedir (4). Çocukluk çağına görülen üriner taşların önemli bir kısmında altta yatan en önemli neden metabolik problemler olup (%33-95), anatomik nedenler (%8-32) ve üriner sistem enfeksiyonu da (%2-24) taş etiolojisinde yer almaktadır (5-7). Sadece mevcut olan taşın ortadan kal-

dırılması yeni taş oluşumunu engellemez ve tekrarlar görülebilir. Taş rekürrensi, çocukluk çağına %16-67 arasındadır ve özellikle tek bir taş epizodu geçiren hastalardan ziyade yineleyen taşı olanlar daha fazla metabolik anormalliliğe sahip olma eğilimindedirler (8-11). Ürolityazisi olan çocukların yaklaşık %40-50'sinde taş hastalığının altta yatan en önemli nedeni metabolik anormalliklerdir (8, 12). Bu hastalarda en sık gözlenen metabolik anormallik %26-93.3 oranıyla hiperkalsiüridir (12, 13). Diğer metabolik anormallikler hipositraturi (%30), hiperoksalüri (%20), hiperürürikozüri (%20) ve daha ender olarak sistinüri (%1-5) olabilir (14).

Metabolik nedenli etyolojik risk faktörlerinin belirlenmesi, etkili tedavi ve tekrarların önlenmesi açısından son derece önemlidir. İdrar yollarından taşları çıkartmak ve genito-üriner sistemin anatomik bozukluklarını düzeltmek aynı zamanda taşların etiolojisini ortaya koymak ve yeniden taş oluşumunu önlemek ilerde gelişebilecek böbrek hasarı riskini önlemek açısından çok önemlidir.

Üriner sistemde taş oluşumu ve etki eden faktörler

Taş oluşumu idrar miktarında azalma ya da idrarda bazı solütlerin atılımında artma sonucunda ilgili solütün idrarda süpersatüre olmasıyla başlar. Daha sonra kristal oluşumu ve ardından bu kristallerin büyümesi, birleşmesi ve üriner sistem epiteline yapışması ile taş oluşur (14). İshal, az sıvı tüketilmesi ve sıcak hava nedeniyle günlük çıkarılan idrar miktarının azlığı, hareket-sizlik, idrar akımını bozan anatomik anormallikler (hidronefroz, üreteropelvik bileşke darlığı, veziköüreteral reflü ve nöropatik mesane), asidik idrar, idrar yolu enfeksiyonu (İYE), idrar sitrat miktarının düşüklüğü ve taş oluşturan iyonların (kalsiyum, okzalit, ürik asit, sistin) idrarda yüksek oranda bulunması gibi metabolik bozukluklar taş oluşumunu arttırmaktadır (14, 15). Ayrıca kalsinörin inhibitörleri, gentamisin gibi ilaçlar nedeniyle renal tubul epitelinin zarar görmüş olması kristallerin epitele yapışmasını kolaylaştırır. Prematüre bebeklerde renal tubuler epitele kristalin yapışması daha kolay olduğu için böbrek taşı riski artar (14).

Taş saptanan çocukta değerlendirme

Üriner sistem taş hastalığı saptanan her çocukta altta yatan nedenlerin araştırılması ve bulunan hazırlayıcı faktörlerin ortadan kaldırılması renal hasar gelişim riskini azaltmak için çok önemlidir. Öncelikle iyi bir anamnez ile daha önce böbrek taşı ve İYE geçirme öyküsü, D vitamini, steroid kullanım öyküsü, ailede böbrek taşı öyküsü, beslenme şekli sorgulanmalı, tam bir fizik muayene yapılmalıdır. Görüntüleme yöntemlerinden öncelikle ultrasonografi (USG) tercih edilir. Ayrıca direkt üriner sistem grafisi veya bilgisayarlı tomografi yöntemlerine de özellikle üreter taşı düşünüldüğünde başvurulabilir. Küçük taşlar ve üreter taşlarını görüntülemeye kontrastsız bilgisayarlı tomografi USG'den daha duyarlı ve spesifiktir. Ancak önemli derecede radyasyon maruziyetine neden olduğu için kullanımı sınırlıdır (16).

Altta yatan nedenlerin tanımlanması için serumda biyokimyasal tetkikler (üre, kreatinin, elektrolitler, kalsiyum, fosfor, alkalin fosfat, magnezyum, ürik asit) ve kan gazı istenmelidir. Bunlara ek olarak tam idrar analizi, idrar kültürü, 24 saatlik idrarda veya spot idrarda kalsi-

TABLO 1. Spot idrarda ve 24 saatlik idrarda taş ilişkili solüt atılımının normal değerleri

İdrardaki solüt/ Yaş	24 saatlik idrar	Spot idrarda solüt/kreatinin	
		mmol/mmol	mg/mg
Kalsiyum			
Tüm yaşlar	<0.1 mmol/kg/24 sa <4 mg/kg/24 sa		
0-1 yaş		2.29	0.81
1-2 yaş		1.58	0.56
2-3 yaş		1.41	0.50
3-5 yaş		1.16	0.41
5-7 yaş		0.85	0.30
7-10 yaş		0.71	0.25
10-17 yaş		0.68	0.24
Okzalit			
Tüm yaşlar	<0.5 mmol/1.73 m ² /24 sa <0.45 mg/1.73 m ² /24 sa		

TABLO 1. Spot idrarda ve 24 saatlik idrarda taş ilişkili solüt atılımının normal değerleri—Devamı

İdrardaki solüt/ Yaş	24 saatlik idrar	Spot idrarda solüt/kreatinin	
		mmol/mmol	mg/mg
<6 ay		0.37	0.29
6 ay-2 yaş		0.26	0.20
2-5 yaş		0.14	0.11
6-12 yaş		0.08	0.063
>18 yaş		0.04	0.031
Sistin			
<10 yaş	<55 mmol/1.3 m ² /24 sa <13 mg/1.73 m ² /24 sa		
>10 yaş	<200 mmol/1.73 m ² /24 sa <48 mg/1.73 m ² /24 sa		
<1 ay		85	180
1-6 ay		53	112
>6 ay		18	38
Ürik asit			
<1 yaş	<70 µmol (1.29 mg)/kg/24 sa		
1-5 yaş	<65 µmol (1.1 mg)/kg/24 sa		
>5 yaş	<55 µmol (0.9 mg)/kg/24 sa		
0-1 yaş		1.5	2.2
1-3 yaş		1.3	1.9
3-5 yaş		1	1.5
5-10 yaş		0.6	0.9
>10 yaş		0.4	0.6
Sitrat			
Tüm yaşlar (E)	>1.9mmol/1.73 m ² /24 sa 365 mg/1.73 m ² /24 sa		
Tüm yaşlar (K)	>1.6mmol/1.73 m ² /24 sa 310 mg/1.73 m ² /24 sa		
0-5 yaş		0.25	0.42
>5 yaş		0.15	0.25
Magnezyum			
>2 yaş	<3.6 mmol/1.73/m ² /24 sa 88 mg/1.73 m ² /24 sa		
0-1 yaş		2.2	0.48
1-2 yaş		1.7	0.37
2-3 yaş		1.6	0.34
3-5 yaş		1.3	0.29
5-7 yaş		1.0	0.21
7-10 yaş		0.9	0.18
10-14 yaş		0.7	0.15
14-17 yaş		0.6	0.13

İdrarın normal toplandığına emin olmak için idrar kreatinin miktarının 15-25 mg/kg/gün (140-240 µmol/kg/gün) olması gerekir.

TABLO 2. Çocuklarda hiperkalsiüri nedenleri

Hiperkalsemik hiperkalsiüri	Normokalsemik hiperkalsiüri
<ul style="list-style-type: none"> • Primer hiperparatiroidizm • İmmobilizasyon • Cushing sendromu • Adrenal yetersizliği • Metastatik kemik hastalığı • Hipo/hipertiroidizm • Hipervitaminoz D ve A • Sterod tedavisi • Çocukluk çağıının idiopatik hiperkalsemisi 	<ul style="list-style-type: none"> • İdiyopatik • Renal tübüler asidozis • Bartter sendromu • Diüretik ilişkili • Dent hastalığı • Ailevi hipomagnezemi ve hiperkalsiüri sendromu • Medüller sünger böbrek

yum, sitrat, ürik asit, sistin, magnezyum, kreatinin düzeyleri değerlendirilmelidir. Bu solütlerin 24 saatlik ve spot idrarla atımları Tablo 1'de belirtilmiştir (17). Taş elde edilmişse taş analizi mutlaka yapılmalıdır. Ayrıca parathormon ve D vitamini seviyeleri de hiperkalseminin eşlik ettiği ya da D vitamini kullanma öyküsü olan hastalarda mutlaka istenmelidir.

Metabolik Bozukluklar

Hiperkalsiüri

Taşı olan çocuklarda saptanan en sık metabolik bozukluk hiperkalsiüri olup (%75-80), kalsiyum oksalat ve kalsiyum fosfat taşlarının en sık sebebidir. Hiperkalsiüri genetik veya sonradan kazanılmış olabilir. Hiperkalsiürinin en sık sebebi idyopatik olmasına rağmen klinik veya biyokimyasal olarak şüphelenildiğinde hiperkalsiürinin sekonder nedenleri için sistematik araştırma yapılmalıdır (18). İdyopatik hiperkalsiüride üriner kalsiyum atılımında 3 mekanizma katkıda bulunur; (1) barsaktan kalsiyum emiliminin artışı (tip I absorbtif hiperkalsiüri) veya aşırı miktarda 1, 25-(OH)2D3 aracılı kalsiyum emilimi (tip II absorbtif hiperkalsiüri); (2) kalsiyumun (renal hiperkalsiüri) ya da fosforun böbrekten azalmış emilimi (tip III absorbtif hiperkalsiüri); (3) kemik rezorpsiyonu (rezorptif hiperkalsiüri) nedeni ile oluşmaktadır (19, 20). Hem genetik ve hemde çevresel faktörler bu

mekanizmaları etkileyebilir, böylelikle üriner kalsiyum atılımını ve nefrolitiazis riskini artırır. Çocuklarda hiperkalsiüri nedenleri Tablo 2'de gösterilmiştir

Hipositratüri

Sitrat, üriner taş oluşumunu önleyen en önemli doğal inhibitördür ve iyonize kalsiyumu bağlayarak idrarda kalsiyum satürasyonunu azaltır. Böylece kalsiyum ile okzalatin bir araya gelmesini ve kalsiyum fosfat kristallerinin büyümesini engeller. Ayrıca Tamm–Horsfall proteininin kalsiyum okzalat kristallerinin toplanması üzerine olan önleyici etkilerini artırır (17). Hipositratüri ya idyopattiktir ya da sistemik asidoza veya hipokalemiye sekonderdir. Sistemik asidozda ve hipokalemiye yetersiz sitrat sentezi ve artmış renal reabsorpsiyona bağlı olarak hipositratüri geliştiği düşünülmektedir (18). Ayrıca hayvansal proteinden zengin beslenme ve bazı ilaçların kullanımına (angiotensin konverting enzim inhibitörleri, topiramet, tiazid, asetazolamid) bağlı olarak da gelişebilmektedir. Hipositratüri, dünyadaki çeşitli ülkelerdeki pediatrik taş hastalıklarının %13-70'inden sorumludur (21).

Hiperokzalüri

Hiperokzalüri çocuklarda %1-20 oranında böbrek taşlarının nedenini oluşturmaktadır (22). Normal döngüsü içinde idrardaki okzalatin

çoğunluğu, askorbik asit ve glioksilat metabolizmalarının neredeyse eşit katkılarıyla endojen üretimden kaynaklanır. Hiperokzalüri ya primerdir ya da yağ malabsorbsiyonundan kaynaklanan enterik hiperokzalüriye sekonderdir. Yüksek okzalal içerikli ve vitamin C'den zengin yiyecekler (pancar, böğürtlen, yaban mersini, çilek, ahududu, kuş üzümü, kereviz, çikolota, yaban mersini, kuru incir, yeşil bakla, yeşil soğan, ıspanak, lahana, pırasa, fındık, bamya, biber, çay) ve pridoksenden fakir beslenme sonucu da görülebilir. Enterik hiperokzalüride gastrointestinal lümendeki aşırı yağ kalsiyumla bağlanarak, kalsiyumun diyetle alınan okzalal ile bağlanmasını engeller. Bu durumda okzalalın gastrointestinal absorpsiyonu artar. Kistik fibrozisli hastalarda görüldüğü gibi intestinal okzalal indirgeyen "Okzalobacter formigenes" adlı anaerobik bakterinin yokluğu da bazı sekonder hiperokzalüri hastalarda rol oynayabilmektedir (18). Primer hiperoksalüri otozomal resesif kalıttır. Tip I primer hiperokzalüride karaciğerde üretilen alanin glioksilat aminotransferaz enzim eksikliği mevcuttur. Vitamin B6 (piridoksin) enzimin kofaktörüdür. İdrarda okzalal, glikolik asit ve glyoksilik asit artar. Üriner sistemde taş oluşumu erken yaşlarda genellikle 5 yaş altında başlar. Hastalarda kemik, kemik iliği, kalp, retinada okzalal birikimiyle kendini gösteren sistemik oksalozis gelişerek son dönem böbrek yetersizliği ortaya çıkar. Tip II primer hiperokzalüride D-Gliserat dehidrogenaz (glioksilat redüktaz) veya hidrosipiruvat redüktaz enzim eksikliği mevcuttur. Hastalarda idrarda L-gliserik asit ve okzalal artar. Tip 1'e göre daha hafif bir klinik seyir gösterir (14, 17, 18). Tip III primer hiperokzalüri hidrosiprolin metabolik yolağında görev alan 4 hidroksi-2-oksooglutarat aldolaz (HOGA1) geninde defekt sonucu oluşur (23).

Hipeürürikozüri

Ürik asit insanlarda pürin katabolizmasının son ürünüdür. Ürik asit taşları çocuklardaki ürolithi-

azisin %2-4'ünü oluşturur. Hiperkalsiüri bazı çocuklarda ürik asit ekskresyonu artmış olarak bulunabilir ve bu da kalsiyum okzalal/fosfat taşlarının gelişmesi için çekirdek oluşturabilir. Ürik asit atılımı infantlarda çok yüksek iken çocuklukta ve adölesan dönemine kadar giderek azalma gösterir. Düşük idrar pH'sı (<6. 0) ürik asit taşının oluşumu için başlıca risk faktörüdür (18).

İdiyopatik renal hiperürürikozüri sıklıkla kalıtsaldır ve bu hastalarda serum ürik asit düzeyleri normaldir. Sekonder hiperürürikozüri yüksek protein içeren veya ketojenik (yüksek yağ, düşük karbonhidrat) diyet ya da bazı ilaçların kullanımı sonucu (salisilat, askorbik asit, probenesid, ve fenilbutazon) oluşabilir (24). Pürin metabolizma bozukluğu olan Lesch-Nyhan sendromu'nda ürik asit aşırı miktarlarda üretilir. Ayrıca tümör lizis sendromu, lenfoproliferatif veya myeloproliferatif hastalıklar, glikojen depo hastalığı ve gut hastalığında ürik asit aşırı miktarlarda üretilir ve idrarla atılır (24). Buna ek olarak diabetes mellitus ve metabolik sendromlu hastalarda insülin rezistansına sekonder olarak oluşan asidik idrar, ürik asidin idrarla atılımını artırır (25).

Sistinüri

İdrarda sistinin ve diğer dibazik amino asitlerin (anilin, lizin, arginin) artmış ekskresyonu ile karakterize otosomal resesif bir hastalıktır. Gelişmiş ülkelerde %2-4 oranında görülür. Akriba evliliklerinin yaygın yapıldığı bölgelerde sıklığı daha fazladır (18). Glomerullardan filtre edilen sistinin proksimal tubulde geri emiliminden sorumlu proteinleri kodlayan genlerdeki (SLC7A9, SLC3A1) mutasyon nedeni ile oluşmaktadır (26). Sistin taşları genellikle sülfür iyonlarının varlığından dolayı radyoopaktır ve bazen kalsiyum okzalal taşlarının çekirdeği olabilir. Sistin kristalleri hegzagonaldir. Asidik idrarda daha kolay sistin taşları oluşabilir (18).

TEDAVİ

Çocuklarda, üriner taş hastalığının tedavisindeki amaç, taşın ortadan kaldırılması, nükslerin önlenmesi, böbrek fonksiyonlarının korunması, üriner sistem infeksiyonlarının önlenmesi, anatomik ve altta yatan metabolik problemlerinin düzeltilmesini kapsamaktadır (27). Çocuklarda üriner sistem taş hastalığının temel tedavi aşamaları; Akut problemlerde acil tedavi, girişimsel cerrahi ile taşın uzaklaştırılması, izlem ve koruyucu tedavi ile yeni taş oluşumunun engellenmesidir (3).

Acil Tedavi

Ağrı, bulantı, kusmanın giderilmesi, iyi hidrasyon sağlanması, eşlik edebilecek üriner sistem enfeksiyonunun tedavi edilmesi akut tedavide gerekir. Ağrı tedavisinde intravenöz Ketorolak hem güvenilir hem de etkili bir ajan olarak 0.75-1.5 mg/kg dozunda kullanılabilir. Ayrıca ihtiyaç halinde Asetaminifen ve Opiadlar tedaviye eklenebilir. Bulantı ve kusmanın giderilmesi için serotonin antagonistleri olarak akut dönemde ondansetron, prometazin, ve metaklopromid tercih edilebilir (17).

Girişimsel tedavi

5-10 mm boyutundaki taşlar sıklıkla cerrahi tedaviye ihtiyaç duyar. Ekstrakorporeal şok dalga litotripsi (ESWL), üreteroskopik litotripsi, retrograd intrarenal cerrahi ya da perkutan nefrolitotomi yöntemleri ile taş uzaklaştırılabilir. Açık litotomi nadiren gerekebilir (17).

Medikal ekspulsif tedavi

Distal üreter taşlarında medikal ekspulsif tedavi (MET), cerrahi tedavi ihtiyacını azaltabilir. Analjezikler, anti-inflamatuarlar, kalsiyum kanal blokerleri (nifedipin) ve alfa blokerler (doksazosin, tamsulosin) bu amaçla kullanılan ajanlardır (28). Boyutu 2-10 milimetre (mm) arasında, rad-

yoopak, distal üreter taşı olan pediatrik hastalarda MET'nin güvenle uygulanabileceği gösterilmiştir (29). Doksazosin 0.03mg/kg dozunda, tamsulosin < 4 yaş'ta 0.2 mg/gün, > 4 yaş'ta 0.4 mg/gün olarak önerilmektedir (30).

Önleyici Tedavi

Yeni taş olumu çocukluk çağında %16-67 arasında olması nedeniyle (8-10) taşları sadece ortadan kaldırmak değil, aynı zamanda tekrarını önleyecek tedavi planı da önemlidir. Yüksek morbiditesi ve son dönem böbrek yetmezliği riski nedeniyle önemli bir sağlık sorunu olan böbrek taşlarına yönelik tedavi planı; yeterli sıvı alımı, uygun diyet düzenlenmesi ve farmakoterapiyi kapsamalıdır (17). İlaç tedavisi ve uygulanan diğer tüm tedavi yöntemlerinin amacı; Taşa neden olan iyonların, ve bunların tuzlarının idrar konsantrasyonunu ve süper saturasyonunu azaltmaktır. Bu süper saturasyonun azalması, ilgili taş oluşturan iyonun atılımının azaltılması, bilinen taş oluşum inhibitörleri ile, ilgili iyonların kompleks yapması ve idrar pH'sının değiştirilmesi ile sağlanabilir (17).

Genel önlemler

Yeterli Sıvı Alımı

Böbrek taşı olan çocuklarda bol sıvı alımı ilk genel öneridir. Fazla sıvı alımı idrar akımını artırarak idrarda taş oluşumunu sağlayan solütlerin konsantrasyonunu ve süper saturasyonunu azaltmaktadır. Böylece yeni taş oluşumu olasılığı azalır (17). İdrar miktarı 1 ml/kg'dan fazla olduğunda, idrarda kalsiyum okzalat, kalsiyum fosfat ve ürik asit doygunluğunun olmadığı ve böbrek taşlarının oluşmasının engellenmediği gösterilmiştir (31). Genel olarak böbrek taşı olan çocuklarda 1.5-2 L/m²/gün sıvı alımı önerilir (32). Altta yatan primer hiperokzalüri ve sistinüri, gibi ciddi herediter metabolik durumlarda günlük alınması gereken sıvı miktarı: İnfantlarda ≥750 ml/gün, 5 yaştan küçük

çocuklarda ≥ 1000 ml/gün, 5-10 yaş arındaki çocuklarda ≥ 1500 ml/gün, 10 yaştan büyük çocuklarda ≥ 2000 ml/gün olarak önerilmektedir (26). Glukoz ve fruktoz içeren şekerli içecekler üriner kalsiyum ve okzalata atılımını artırarak taş oluşum riskini artırdığı için sıvı olarak su ve özellikle limonata ve portakal suyu gibi sitrat içeren alkali içecekler önerilir (32-34).

Diyet Düzenlenmesi

Diyetle fazla alınan sodyumun idrarda kalsiyum ve sodyum atılımını arttırdığı ve böbrek taşı oluşumuna katkı sağladığı gösterilmiştir. Diyetle fazla alınan sodyum klorür içeriğindeki klorür, düşük dereceli metabolik asidoza da yol açabilir. Bu sayede kemik mineralizasyonu bozabilir ve taş oluşumuna katkıda bulunabilir (35). Bu yüzden sodyum alımının kısıtlanarak 2-3 mEq/kg/gün yapılması önerilir (17, 32). Bunun aksine, diyetle fazla potasyum alınması idrar kalsiyum atılımını azaltarak taş oluşumunun önlenmesine katkı sağlamaktadır. Potasyum yetersizliği de kalsiyum atılımını arttırmaktadır. Potasyum tuzları genelde potasyum sitrat olarak meyve ve sebzelerde bulunmaktadır. Bu yüzden meyve ve sebze alımı, özellikle hipositratürisi ve asidik idrarı olanlara önerilmektedir (36).

Kalsiyumun fazla miktarda alınması taş gelişim riski nedeniyle önerilmez. Ancak Diyetle alınan kalsiyum, intestinal okzalata bağlayarak, okzalatin intestinal emilimini ve renal atılımını azaltarak üriner kalsiyum okzalata kristalizasyonunu da azaltmaktadır. Kalsiyumun bu etkisi nedeniyle, aynı zamanda kalsiyum az tüketildiğinde osteopeni ve sekonder hiperoksalüri riski gelişebileceği için diyetteki kalsiyum miktarının kısıtlanması önerilmemektedir (37) Genel olarak RDA (Recommended daily allowance) 'ya göre günlük alınması gereken miktarların alınması önerilmektedir (19, 32)

Hayvansal proteinden zengin beslenme, idrarda atılan sitrat miktarını ve pH değeri-

ni azaltırken atılan kalsiyum, ürik asit, fosfat değerinde artmaya neden olarak böbrek taşı oluşmasına katkıda bulunmaktadır (32, 38). Hayvansal proteinlerde bulunan okzalata öncülleri (tirozin, triptofan, fenilalanin, hidroksiprolin) endojen okzalata üretiminin artmasına da neden olmaktadır (39). Bu yüzden hayvansal proteinlerin fazla alınmaması önerilmektedir. Ancak RDA'ya göre alınması gereken günlük miktarlar da alınmalıdır (19, 32).

Diyette fazla alınan okzalata, kalsiyum okzalata taş oluşumu ve sekonder hiperokzalüriye katkı sağlar. Hiperokzalüri ve kalsiyum okzalata taşlarından korunmak için diyetle okzalata içeren besinlerin (çikolata, kakao, pancar, şalgam, bamya, maydanoz, dere otu, soya fasulyesi, ıspanak, çilek, buğday kepeği) alımı azaltılmalıdır (19, 40). Ayrıca diyetle yüksek miktarda alınan C vitamini, hiperokzalüriye yol açabileceği için, glukoz ve fruktoz içeren şekerli içecekler de üriner kalsiyum ve okzalata atılımını arttırdığı için fazla tüketilmeleri önerilmez (17, 19, 33). Diyetle yüksek miktarlarda alınan magnezyum, kalsiyum okzalata kristalizasyonu inhibe ettiği için taş oluşum riskini azaltmaktadır (28, 41).

Spesifik taş hastalıklarının tedavisi

Hiperkalsiüri

Hiperkalsiüri olan hastalarda yukarıda açıklanan genel önlemler doğrultusunda öncelikle sıvı alımı artırılmalı, ayrıca sodyum alımı kısıtlanmalı, yeterli potasyum alımı sağlanmalı ve diyetteki hayvansal protein alımı azaltılmalıdır. Osteopeni ve sekonder hiperkalsiüri nedeniyle kalsiyum kısıtlanması önerilmez.

Tiazid grubu diüretikler, distal tübüllerden kalsiyum ve sodyum reabsorpsiyonunu artırarak renal kalsiyum atılımını azaltır (19, 42). Hidroklorotiazid 0.5-2 mg/kg/gün dozunda, günde iki kez tercih edilir (32, 43). Eğer hipopatosemi gelişirse tiazid diretiğine potasyum tutucu amilorid eklenmesi önerilir. Amilorid aynı zaman-

da, kortikal toplayıcı tübüllerde kalsiyum re-absorbsiyonunu arttırarak kalsiyum atılımının daha da azalmasına katkı sağlar. Tiazid gurubu diüretiklerle taş rekürrensini %40-80 oranında azaldığı gösterilmiştir (38). Ayrıca idrar pH'sını alkali duruma getirmek için potasyum sitrat preparatları 2-4 mEq/kg/gün dozunda kullanılabilir. Ancak kombine tiazid diüretik ve potasyum sitrat tedavisinin güvenliği çocuklarda bilinmemektedir (17).

Hipositratüri

Sitrat idrarda kalsiyuma bağlanarak kalsiyum okzalit ve kalsiyum fosfat kristallerinin yapışmasını ve büyümesini önleyen önemli bir taş inhibitörüdür. Hipositratüri'de genel önlem olarak sıvı alımının arttırılması, limonata ya da portakal suyu gibi sitrattan zengin meyve suları önerilmektedir. Ayrıca potasyum sitrat solüsyonu ve tabletleri de kullanılabilir. Potasyum sitrat, kalsiyum iyonları ve kalsiyum okzalitin idrardaki süper saturasyonunu azalatarak, hem kristal büyümesini hem de agregasyonunu inhibe ederek etki eder (38, 44). İki-dört mEq/kg/gün dozunda verilir (32). Sitrat belirli bir alkali yük oluşturduğundan idrar pH'sını arttırır. Alkali idrar, kalsiyum fosfat taşı oluşumunda risk faktörü olduğu için, idrar pH değerinin 6.5 üzerine çıkmaması için yakın takip edilmelidir (17, 19, 38).

Hiperokzalüri ve Okzalozis

Hiperokzalüri için önerilen temel tedavi sıvı alımının arttırılması ve idrar alkalinizasyonudur. Bunun için limonata gibi içecekler ya da sitrat preparatları önerilir. Alınan sitrat idrar alkalinizasyonu dışında intestinal lümeninde okzaliti bağlar. Ayrıca sekonder hiperokzalüride okzalattan zengin besinlerin kısıtlanması (pancar, böğürtlen, yaban mersini, çilek, ahududu, kuş üzümü, kereviz, çikolata, yaban mersini, kuru incir, yeşil bakla, yeşil soğan, ıspanak, lahana,

pırasa, fındık, bamyaya, biber, çay) ve aşırı C vitamini alınmaması önerilir (40). Aşırı C vitamini okzalata metabolize olduğu için sekonder hiperokzalüriye neden olabilir (17, 19). Yağ malabsorbsiyonu nedeniyle sekonder olarak okzalit hiperabsorbsiyonu meydana geldiği için altta yatan malabsorbsiyonun düzeltilmesi gerekir. Diyetle kalsiyum kısıtlandığında enterik okzalit emilimi arttığı için yeterli kalsiyum alımının sağlanması gerekir. Magnezyum ve pirofosfat tedavisi ile de idrarda kalsiyum okzalit presipitasyonu inhibe olabilir (19).

Primer okzalüride asıl neden alanin gliyoksilat aminotransferaz enzimi eksikliği nedeniyle okzalit üretiminin fazlalığı olduğu için diyetle okzalit kısıtlanması tartışmalıdır. Enzim kofaktörü olan pridoksin, Tip 1 primer hiperokzalüride kullanılır. Pridoksin tedavisi 5 mg/kg/gün dozunda başlanıp 20 mg/kg/gün dozuna kadar yükseltilir. Tip 2 primer hiperokzalüride pridoksin tedavisinin faydası gösterilememiştir. Oxalobacter formigenes intestinal okzaliti bağladığı için primer hiperokzalüride oral olarak kullanılabilir. Erken dönemde karaciğer, böbrek yetmezliği geliştikten sonra karaciğer ve böbrek transplantasyonu kesin tedavidir (45).

Hiperürikozüri

İdrarda ürik asit konsantrasyonunu azaltmak için aşırı sıvı alımı ve idrar alkalinizasyonu önerilir. Potasyum sitrat 1-2 mEq/kg/gün dozunda idrar alkalinizasyonu için tercih edilir (38). Kalsiyum fosfat taşı riski nedeniyle idrar pH'sı 6.5 üzerine çıkarılmamalıdır (17, 19). Diyetle sodyum kısıtlanması ürik asit ve kalsiyum atılımını azalttığı için rekürren taş oluşumu riskini azaltır. Purinden zengin kahve, kakao, çikolata, karaciğer, böbrek, kırmızı et, deniz mahsülleri ve yüksek protein alımından kaçınılmalıdır. Ksantinin oksidaz inhibitörü olan Allopurinol 10 mg/kg/gün dozunda ürik asit üretimini azalttığı için tedavide kullanılabilir (19).

Sistinüri

Tedavideki temel amaç sistinin idrarda çözünürlüğünü arttırmaktır. Bu yüzden aşırı sıvı alımı ve idrar alkalinizasyonu önerilir. Hedef idrar sistin konsantrasyonunu 250 mg/dl altında tutmaktır. Bu yüzden gece-gündüz tüm gün sıvı alımı önemlidir. İdrar pH'sını 7 üzerinde tutmak için potasyum sitrat 2-4 mEq/kg/gün kullanılır. Alkali pH'taki idrarda kalsiyum fosfat taşları oluşabileceği için yüksek sıvı alımı çok önemlidir. Sistinin metabolik prekürsörü olan metiyoninden kısıtlı diyet, hayvansal proteinin azaltılması ile sağlanır. Ancak büyümekte olan çocuklar için bu kısıtlamayı yapmak zordur. Bu yüzden diyetle metiyonin kısıtlaması çocuklarda önerilmemektedir. Sistinin ve dibazik aminoasitlerin idrarda atılması idrar sodyum atılması ile

koreledir. Bu yüzden diyetle sodyum kısıtlaması önerilir (46).

Bu önlemlere rağmen idrarda sistin atılımı hala yüksekse sülfhidril içeren sistin bağlayan tedaviler önerilir. Bu amaçla D-penisilamin ve Alfa merkaptopropiyonil glisin (Tiopronin=Thiola) şelasyon ajanları kullanılır. Bu iki ajan da sistin içindeki disülfid bağlarını kopararak sistinden daha kolay çözünebilir olan sistein oluşturur. D-penisilamin 30 mg/kg/gün dozunda günde 4 kez verilir. Fakat pemfigus tarzında döküntü, ateş, artralji, nefrotik sendromu da içeren nefrotoksisite, pansitopeni ve tat almada bozukluk gibi yan etkiler %50 hastada görülebilir. Bu yan etkilerden dolayı, yan etkisi daha az olan Tiopronin tercih edilir. Tiopronin 10-15 mg/kg/gün dozunda günde 3 kez verilir. Bu ilaçlar pridok-

TABLO 3. Çocukluk çağı metabolik üriner sistem taş hastalığında tedavi

Taş tipi	Genel öneriler	Medikal tedavi
Tüm taş tipleri	Sıvı alımının artırılması İnfant: 750 ml/gün <5 yaş:1000 ml/gün 5-10 yaş:1500 ml/gün >10 yaş: 2000 ml/gün	
Hiperkalsiüri	Sodyum kısıtlı, yüksek potasyumlu, yeterli miktarda protein kalsiyum ve okzalit içeren diyet	Hidroklorotiazid Hidroklorotiazid+Amilorid Potasyum sitrat
Hipositratüri	Limon ve portakal suyu, Sodyum kısıtlı, yüksek potasyumlu diyet	Potasyum sitrat
Hiperokzalüri	*Okzalattan fakir, sodyum kısıtlı, yüksek potasyumlu, yüksek magnezyumlu, düşük C vitamini içeren diyet	Hidroklorotiazid Potasyum sitrat **Pridoksin Nötral fosfat Magnezyum
Hiperürükozüri	Purinden fakir diyet	Potasyum sitrat Allopinol
Sistinüri	Gece gündüz devamlı yüksek sıvı tüketiminin olduğu, sodyum kısıtlı diyet	Potasyum sitrat Tiopronin(Thiola) D-penisilamin Kaptopril

* Okzalit içeren yiyecekler: Pancar, böğürtlen, yaban mersini, çilek, ahududu, kuş üzümü, kereviz, çikolata, yaban mersini, kuru incir, yeşil bakla, yeşil soğan, ispanak, lahana, pırasa, fındık, banya, biber, çay

**Sadece Primer Hiperokzalüri tedavisinde

sin metabolizmasında bozulmaya neden olduğu için 25-50 mg/gün Pridoksin (B6 vitamini) tedaviye eklenmelidir. Anjiotensin konverting enzim inhibitörü olan Kaptopril toksik olmayan sülfhidril bileşiği olup, oldukça çözünür kaptopril-sistein disülfat oluşmasını sağlayarak etki eder. 0.5-1.5 mg/kg/gün dozunda günde 3-4 kez verilir. Sistini daha çözünür sistein'e dönüştürmek için indirgeyici ajan olarak görev yapan askorbik asit, sistinüri hastalarında terapötik bir yöntem olarak önerilmiştir (47). Fakat askorbik asit tedavisinin hiperoksalürik ve hiposülfatürik etkisinden dolayı potansiyel olarak taş oluşumuna yakınlık yapabileceği için fazla tüketimi önerilmemektedir (46).

Hipomagnezüri

Diyetle alınan magnezyumun eksikliğinde ortaya çıkabilir. Magnezyum okzalata birlikte kompleks oluşturabilir ve hem idrarda kalsiyum okzalata supersatürasyonunu azaltır hem de barsaklardan okzalata geri alımını önleyebilir. Tedavide diyetle alımın artırılması önerilir (27).

Tablo 3'de üriner sistem taş hastalığında neden yönelik genel öneriler ve medikal tedavi verilmiştir.

Sonuç olarak, üriner sistem taş hastalığı çocuklarda giderek artan, böbrekte hasara neden olabilen uzun dönemde böbrek yetmezliği ile sonuçlanabilen önemli bir sağlık problemidir. Altta yatan metabolik ve anatomik risk faktörlerinin değerlendirilmesi, metabolik risk faktörlerine uygun tedavi rejimlerinin başlanması, diyetin düzenlenmesi ve sıvı alımının artırılması taş hastalığının tekrarlamasını önlemek ve oluşabilecek morbiditeyi engellemek için önemlidir.

Kaynaklar

- Xu H, Zisman AL, Coe FL, Worcester EM. Kidney stones: an update on current pharmacological management and future directions. *Expert Opin Pharmacother.* 2013;14:435-447
- Clayton DB, Pope JC. The increasing pediatric stone disease problem. *Ther Adv Urol* 2011;3:3-12
- Straub M, Strohmaier WL, Berg W, Beck B, Hoppe B, Laube N, Lahme S, Schmidt M, Hesse A, Koehrmann KU. Diagnosis and metaphylaxis of stone disease: Consensus concept of the National Working Committee on Stone Disease for the Upcoming German Urolithiasis Guideline. *World J Urol* 2005;23:309-323
- Novak TE, Lakshmanan Y, Trock BJ, Gearhart JP, Matlaga BR. Sex prevalence of pediatric kidney stone disease in United States: an epidemiologic investigation. *Urology* 2009;74:104-107
- Diamond, DA. Clinical patterns of pediatric urolithiasis. *Br. J. Urol.* 1991;68:195-198
- Polinsky MS, Kaiser BA, Baluarte HJ. Urolithiasis in childhood. *Pediatr Clin North Am.* 1987;34:683-710
- Basaklar AC, Kale N. Experience with childhood urolithiasis. Report of 196 cases. *Br. J. Urol.* 1991;67:203-205
- Pietrow PK, Pope JC 4th, Adams MC, Shyr Y, Brock JW 3rd. Clinical outcome of pediatric stone disease. *J Urol* 2002;167:670-673
- Diamond DA, Menon M, Lee PH, Rickwood AM, Johnston JH. Etiological factors in pediatric stone recurrence. *J Urol.* 1989;142:606-608. discussion 619
- Milliner DS, Murphy ME. Urolithiasis in pediatric patients. *Mayo Clin Proc.* 1993;68:241-248.
- Skolarikos A, Straub M, Knoll T, Sarica K, Seitz C, Petrik A, Türk C. Metabolic evaluation and recurrence prevention for urinary stone patients:EAU guidelines. *Eur Urol* 2015;67:750-763
- Coward RJ, Peters CJ, Duffy PG, Corry D, Kellett MJ, Choong S, van't Hoff WG. Epidemiology of paediatric renal stone disease in the UK. *Arch Dis Child* 2003;88:962-965
- Elmacı AM, Ece A, Akın F. Pediatric urolithiasis: metabolic risk factors and follow-up results in a Turkish region with endemic Stone disease. *Urolithiasis* 2014;42:421-426.
- Hoppe B, Leumann E, Milliner DS. Urolithiasis and nephrocalcinosis in childhood. In: Geary DF, Schaefer F, editors. *Comprehensive pediatric nephrology.* Philadelphia: Mosby; 2008; pp. 499-526
- Baştuğ F. İnfantlarda Üriner Sistem Taş Hastalığı: Etiyoloji ve Tedavi *Endoüroloji Bülteni* 2013;6:143-151
- Smergel E, Greenberg, S. B. Crisci, K. L. Salwen, J. K. CT urograms in pediatric patients with ureteral calculi: Do adult criteria work? *Pediatr Radiol.* 2001;31:720-723
- Edvardsson V (2016) Urolithiasis in Children In: *Pediatric Nephrology*, Avner E, Endj. 7th Edition, Newyork, Lippincott Williams and Wilkins, 1839-1869
- SA Uri, Srivastaca T (2010) Urolithiasis In: *Clinical Pediatric Nephrology*, Kher KK, Endj. 2th Edition, Çeviren: Satar N, Çeviri Editörü Anarat A, 539-551

19. Smith J, Staphelon FB. Prevention of recurrent nephrolithiasis in children. Up to date 2016. www.uptodate.com
20. Srivastava T, Alon US. Pathophysiology of hypercalciuria in children. *Pediatr Nephrol* 2007; 22:1659-1073
21. Rellum DM, Feitz WF, van Herwaarden AE, Schreuder MF. Pediatric urolithiasis in a non-endemic country: a single center experience from The Netherlands. *J Pediatr Urol*. 2014;10:155–161
22. Monico CG, Persson M, Ford GC, Rumsby G, Milliner DS. Potential mechanisms of marked hyperoxaluria not due to primary hyperoxaluria I or II. *Kidney Int*. 2002;62:392-400.
23. Belostotsky R, Seboun E, Idelson GH, Milliner DS, Becker-Cohen R, Rinat C, Monico CG, Feinstein S, Ben-Shalom E, Magen D, Weissman I, Charon C, Frishberg Y. Mutations in DHAPSL are responsible for primary hyperoxaluria type III. *Am. J. Hum. Genet*. 2010;87:392–399
24. Polito C, La Manna A, Nappi B, Villani J, Di Toro R. Idiopathic hypercalciuria and hyperuricosuria: family prevalence of nephrolithiasis. *Pediatr. Nephrol*. 2000;14:1102– 1104
25. Abate N, Chandalia M, Cabo-Chan, AV, Moe, OW, Sakhaee K. The metabolic syndrome and uric acid nephrolithiasis; novel features of renal manifestation of insulin resistance. *Kidney Int*. 2004;65: 386–392
26. Edvardsson VO, Goldfarb DS, Lieske JC, Beara-Lasic L, Anglani F, Milliner DS, Palsoson R. Hereditary causes of kidney stones and chronic kidney disease. *Pediatr Nephrol*. 2013;28:1923-1942
27. Akin Y, Uçar M, Yücel S. Current medical treatment in pediatric urolithiasis. *Turkish Journal of Urology*. 2013; 39:253-263
28. Dellabella M, Milanese J, Muzzonigro G. Randomised trial of the efficacy of tamsulosin, nifedipin and phloroglycieaunol in medical expulsive therapy for distal ureteral calculi. *J Urol* 2005;174: 167–172
29. Erturhan S, Bayrak O, Sarica K, Seckiner I, Baturu M, Sen H. The Efficacy Of Medical Expulsive Treatment With Doxazosin In Pediatric Patients. *Urology* 2013; 81: 640-643
30. Mokhless I, Zahran AR, Youssif M, Fahmy A. Tamsulosin for the management of distal ureteral stones in children: A prospective randomised study. *J Pediatr Urol* 2012;8: 544-548
31. Lande MB, Varade W, Erkan E, Niederbracht Y, Schwartz GJ. Role of urinary supersaturation in the evaluation of children with urolithiasis. *Pediatr Nephrol*. 2005;20:491-494.
32. Copelovitch L. Urolithiasis in children: medical approach. *Pediatr Clin North Am*. 2012;59: 881–896
33. Nguyen NU, Dumoulin G, Henriët MT, Regnard J. Increase in urinary calcium and oxalate after fructose infusion. *Horm Metab Res*. 1995;27:155–158.
34. Seltzer MA, Low RK, McDonald M, Shami GS, Stoller ML. Dietary manipulation with lemonade to treat hypocitraturic calcium nephrolithiasis. *J Urol* 1996;156:907-909.
35. Frassetto LA, Morris RC Jr, Sebastian A. Dietary sodium chloride intake independently predicts the degree of hyperchloremic metabolic acidosis in healthy humans consuming a net acid-producing diet. *Am J Physiol Renal Physiol* 2007;293:521-525
36. Frassetto LA, Nash E, Morris RC Jr, Sebastian A. Comparative effects of potassium chloride and bicarbonate on thiazide-induced reduction in urinary calcium excretion. *Kidney Int* 2000;58:748-752
37. Escribano J, Balaguer A, Roqué I, Figuls M, Feliu A, Ferré N. Dietary interventions for preventing complications in idiopathic hypercalciuria. *Cochrane Database Syst Rev* 2014;2: CD006022
38. Tasian GE, Copelovitch L. Evaluation and medical management of kidney stones in children. *J Urol*. 2014;192:1329–1336.
39. Nouvenne A, Meschi T, Guerra A, Allegri F, Prati B, Borghi L. Dietary treatment of nephrolithiasis. *Clinical Cases in Mineral and Bone Metabolism*. 2008;5:135-141
40. Lieske JC, Tremaine WJ, De Simone C, O'Connor HM, Li X, Bergstralh EJ, Goldfarb DS. Diet, but not oral probiotics, effectively reduces urinary oxalate excretion and calcium oxalate supersaturation. *Kidney Int*. 2010;78:1178–1185
41. Curhan GC. Epidemiology of stone disease. *Urol Clin North Am* 2007;34:287–293
42. Quan A, Quigley R, Satlin LM, B Michael (2010) The role of the kidney in water and electrolyte balance In: *Clinical Pediatric Nephrology*, Kher KK, Endj. 2th Edition, Çeviren: Yavuz S, Anarat A, Çeviri Editörü Anarat A, 15-35
43. Habbig S, Beck BB, Hoppe B. Nephrocalcinosis and urolithiasis in children. *Kidney Int*. 2011;80:1278–1291
44. Tekin A, Tekgul S, Atsu N, Bakkaloglu M, Kendi S. Oral potassium citrate treatment for idiopathic hypocitruria in children with calcium urolithiasis. *J Urol*. 2002;168(6):2572–2574
45. Cochat P, Jamieson N, Bourdain CA (2016) Primary Hyperoxaluria in Children: *Pediatric Nephrology*, Avner E, Endj. 7th Edition, Newyork, Lippincott Williams and Wilkins, 1389-1406
46. Zelikovic I (2016) Aminoaciduria and Glycosuria, in Children -Cystinuria, In: *Pediatric Nephrology*, Avner E, Endj. 7th Edition, Newyork, Lippincott Williams and Wilkins, 1172-1177
47. Jaeger P. Cystinuria: pathophysiology and treatment. *Adv Nephrol Necker Hosp*. 1989;18:107–112.

Faruk Küçükdurmaz

ÇOCUKLARDA TAŞ HASTALIĞININ KONSERVATİF TEDAVİSİ

Giriş

Pediyatrik üriner sistem taş hastalığı özellikle Türkiye gibi endemik bölgelerde tanı ve tedavi aşamasında dikkatli davranılması gereken bir hastalıktır. Erişkinlerden farklı olarak tekrarlama eğiliminde olduğundan çocuk taş hastalarında metabolik değerlendirme mutlaka yapılmalı ve altta yatabilecek organik patoloji ortaya konmalıdır (1). Üriner sistem taş hastalığı insidansı yaşla artmakta ve 5-10 yıl içinde %50'si, 20 yıl içinde %75'i tekrarlamaktadır (2). Çocukluk çağında görülen taşlar, etiyoloji ve insidans açısından yetişkinlerden farklıdır. Çocuklarda insidans coğrafik bölgeye, genetik ve ekonomik faktörlere bağlı olarak değişmektedir. Türkiye'de okul çocuklarında insidansı %0.8 olarak saptanmıştır (3). Çocuklarda taşların %90 kadarı böbrek ve üreter yerleşimlidir. Küçük

çocuklarda böbrek yerleşimi daha sık iken, yaş arttıkça üreter yerleşimi daha fazla olmak-

tadır (4). Yine erişkinlerde taş hastalığı erkeklerde iki kat fazla iken çocuklarda insidans her iki cinsiyet için hemen hemen eşittir. Çocuklarda en sık görülen taş tipi kalsiyum içeren taşlardır. Bunların da büyük kısmını kalsiyum oksalat-fosfat taşları oluşturur (5).

Üriner sistem taşlarının cerrahi tedavisindeki gelişmeler medikal tedavi seçeneklerini geri planda bıraksa da taş oluşum mekanizmalarının açıklığa kavuşmasıyla birlikte koruyucu yaklaşımların öneminin arttığı görülmektedir. Üriner sistem taşlarının tedavisindeki amaç, taşın ortadan kaldırılması, nükslerin engellenmesi, böbrek fonksiyonlarının korunması, idrar yolu enfeksiyonlarının önlenmesi, anatomik ve altta yatan metabolik problemlerinin düzeltilmesini kapsamaktadır (6).

Konservatif medikal tedavi taş tipinden ve kişisel risk faktörlerinden bağımsız olarak tüm taş hastalarına önerilmelidir. Bu tedavi temel olarak sıvı alımının artırılması, diyet ve yaşam tarzı değişikliklerini içermektedir. Enfeksiyon taşları saptanması durumunda idrar yolu enfeksiyonu tedavi edilmeli, uzun süreli antibi-

yotik profilaksisi başlanarak infeksiyonların yinelenmesi önlenmeli, taş cerrahi olarak uygun yöntemle çıkarılmalı ve obstrüksiyon varsa düzeltilmelidir. Altta yatan metabolik faktöre veya taş tipi belli ise bunlara uygun farmakolojik tedavi başlanmalıdır. Taş oluşumuna zemin hazırlayan anatomik anomaliler cerrahi olarak düzeltilmelidir (7). Üriner sistem taşı olan çocukların yaklaşık yarısında kolik ağrı görülür. Kolik ağrısı olan çocukların ağrı kesiciler ile rahatlatılması, idrar çıkışının artırılması için sıvı tedavisinin ayarlanması gereklidir.

Sıvı alımı

Günlük idrar miktarının 2-3 ml/kg/saat olacak şekilde sıvı alımının gerçekleştirilmesi konservatif tedavinin temelini oluşturmaktadır (8). Diğer bir yaklaşımla, günlük idrar miktarının 5 yaşından küçük çocuklarda 1000 ml, 5-10 yaş arası çocuklarda 1500 ml ve 10 yaşından büyüklerde 2000 ml olması uygundur. Sıvı kaybını artıracak durumların varlığında bu miktar da artırılmalıdır. Sıvı alımı tüm güne dağıtılarak gerçekleştirilmeli ve yine alınan günlük sıvının en az yarısının su olması önerilmektedir.

Sıvı alımı taş gelişiminin önlenmesinde ve taş rekürrensini azaltılmasında önemli bir rol oynamaktadır (9). İdrar çıkışının artırılması hem mekanik diürezin sağlanması hem de taş bileşenlerinin süpersaturasyonunun önlenmesi açısından önemlidir (10). Sıvı alımı idrarda kalsiyum, okzalat, ürik asit ve monosodyum ürat saturasyonunu azaltır ve kalsiyum okzalat kristalizasyonu eşik değerini yükseltir (11). Yine Lande ve ark. yaptığı bir çalışmada idrar miktarı 1 mL/kg'dan fazla olduğunda, idrarda kalsiyum okzalat, kalsiyum fosfat ve ürik asit doygunluğunun olmadığını ve böbrek taşlarının oluşmadığını bildirmişlerdir (12). Ayrıca, artan sıvı alımı, potansiyel emici yüzeylere temas süresini azaltarak ve nefronlardan solutlerin geçişini hızlandırarak böbrek taşının önlenmesine katkı sağlamaktadır (13).

Çocuk taş hastaları için ailelere sıvı ve özellikle de su alımının artırılması söylendiğinde genelde karşılaşılan sorulardan biri şehir suyu ya da hazır su tüketimi ile ilgili olmaktadır. Burada esas kastedilen suyun sertliğidir ve bu konu hakkında yapılan çalışmalarda zıt görüşler sunulmaktadır (14, 15). Ancak genel kanı su sertliğinin idrardaki parametreleri etkilemekle birlikte taş oluşumuna anlamlı etkisinin olmadığı yönündedir (16).

Maden suları ile taş oluşumu arasındaki ilişki tartışmalı olsa da yapılan çalışmaların bazılarında maden sularının böbrek taşına karşı koruyucu etki sağladığı bildirilmiştir (17, 18). Ancak bu çalışmaların idrardaki sitrat düzeyini artırdığı bilinen karbonatlı sularla yapıldığı akıld tutulmalıdır.

Yapılan çalışmalarda ailelerin sıklıkla sorduğu portakal ve limon aromalı içeceklerin taş oluşumunu önlediği bildirilmiştir (19, 20). Limonata ve portakal suyu artmış idrar hacmine katkı sağlamanın yanı sıra üriner sitrat atılımını da artırarak etki gösterir. Limonata ve portakal suyunun üriner kalsiyum atılımını azalttığı ancak oksalat atılımını etkilemediği belirlenmiştir. Yapılan randomize bir çalışmada distile su, limonata ve portakal suyunun metabolik etkileri değerlendirilmiş ve portakal suyunun üriner sitrat ve pH değerlerini artırdığı belirlenmiştir (21). Buna karşın, üriner kalsiyum değerleri gruplar arasında benzer olmasına rağmen oksalat atılımı portakal suyu grubunda yüksek bulunmuştur. Sonuç olarak portakal suyu tüketiminin kalsiyum oksalat ve ürik asit süpersaturasyonunu azalttığı ancak brusit süpersaturasyonunu artırdığı bildirilmiştir.

Tüm bu çalışmaların sonucunda taş oluşumunun engellenmesinde alınan sıvının cinsinden ziyade miktarının önemli olduğu sonucuna varılmıştır.

Beslenme

Çocuklarda taş hastalığının konservatif tedavisinde bir diğer önemli konu da beslenme şekli-

dir. Diyetle önemli olan dengeli beslenmedir ve her besin grubundan yeterince alınmalıdır. Lifli yiyecekler barsakta kalsiyumu bağlayarak kalsiyum emilimini azalttığından çocuk yaş grubunda da önerilmelidir. Pediatrik popülasyonda taş rekürrensini önlemek amacıyla sıvı alımının artırılmasını takiben ilk yapılması gereken şey tuz kısıtlamasıdır (22). Diyetle alınan fazla sodyum, idrarda artmış kalsiyum ve sodyum atılımına neden olarak böbrek taşı oluşumunu kolaylaştırmaktadır. Sodyum ve kalsiyum böbrekte aynı yerden emildiğinden natriürezis kalsiürezise, bikarbonat kaybından dolayı idrarda sitrat miktarının azalmasına ve ürik asit kristali oluşma riskinin artmasına yol açmaktadır (23). Alınan sodyum klorürün içeriğinde bulunan klorürün, düşük dereceli metabolik asidoza yol açabileceği ve bu sayede kemik mineralizasyonunu bozarak taş oluşumuna katkıda bulunabileceği belirtilmektedir (24).

Yapılan çalışmalarda kalsiyum taşı olan hastaların tuz tüketiminin daha fazla olduğu belirlenmiştir (25). Benzer şekilde, tuz tüketiminin üriner sisteme etkilerinin incelendiği bir çalışmada katılımcılar 10 gün süreyle düşük ve yüksek tuz tüketimine tabi tutulmuş ve tuz tüketiminin yüksek olduğu dönemde idrarda kalsiyum atılımının arttığı ve sitrat düzeyinin azaldığı belirlenmiştir (26). borghi ve ark. tuz ve hayvansal protein kısıtlaması ile orta düzeyde kalsiyumlu diyetin taş ilişkili olay sıklığını %50 oranında azalttığını bildirmişlerdir (27).

Bunun aksine, diyetle fazla potasyum alınması idrar kalsiyum atılımını azaltarak taş oluşumunun önlenmesine katkıda bulunmaktadır. İdeal günlük sodyum miktarları yaşa göre değişmektedir. Bu miktarlar 4-8 yaş arası çocuklar için 1. 2 gr, 9-18 yaş arası olanlar için 1. 5 gr olarak belirlenmiştir (28). Günlük potasyum ihtiyacı genelde meyve ve sebzelerle karşılanır. Günlük potasyum alımı 4-8 yaş arası çocuklar için 3. 8 gr ve 9-18 yaş arası için 4. 5 gramdır. Bu elementlerin alımı idrar sodyum/potasyum

oranı bakılarak izlenebilir. Normalde bu oran 2. 5'in altında olmalıdır. Oranın yüksek olduğu durumlarda natriürez ve hiperkalsiüri gelişme ihtimali yüksektir (29). Tüm hiperkalsiürik hastalarda sodyum/potasyum oranı bakılmalı ve anormal bir oran görüldüğünde çocuğun diyeti modifiye edilmelidir.

Yapılan epidemiyolojik çalışmalar böbrek taşı insidansının hayvan kaynaklı protein tüketiminin fazla olduğu ülkelerde daha yüksek olduğunu göstermektedir (30). Bu nedenle taş oluşumunun önlenmesinde bir diğer önemli faktör de hayvansal protein alımının azaltılmasıdır. Protein metabolizmasının son ürünleri asiditeyi artırır ve bu durum kemiklerden salgılanan bikarbonat ile dengelenir (31). Kemik yıkımı arttığında kemik dansitesinde azalma ve hiperkalsiüri ortaya çıkabilir. Hayvansal proteinden zengin beslenme, idrarda atılan sitrat miktarını ve pH değerini azaltırken atılan kalsiyum, ürik asit, oksalat ve fosfat değerlerinde artışa neden olarak böbrek taşı oluşmasına katkıda bulunmaktadır (32).

Protein alımı barsaktan kalsiyum emilimini artırmaktadır. İlk kontrollü klinik çalışmalarda yüksek oranda hayvansal protein tüketiminin hiperkalsiüri ve hiperürükozüri riskini de beraberinde getirdiği belirlenmiştir (31, 33). Ayrıca hayvansal proteinlerde bulunan oksalat öncülleri (tirozin, triptofan, fenilalanin, hidroksiprolin) endojen oksalat üretiminin artmasına neden olmaktadır.

Bu çalışmaları takiben yapılan araştırmalar protein kısıtlamasının kalsiyum, fosfat, oksalat ve ürik asit düzeylerinin azaltılmasına ve üriner sitrat düzeyinin artmasına katkı sağladığı bildirilmiştir (34, 35). Sonuç olarak pediatrik taş hastalarında aşırı protein tüketimine izin verilmemeli ancak büyüme ve gelişmeyi destekleyecek günlük protein gereksiniminin mutlaka karşılanması sağlanmalıdır.

Beslenme şeklinin taş oluşumuna etkisinin incelendiği başka bir çalışmada artmış meyve

ve sebze tüketiminin hayvansal protein tüketen gruba oranla daha az taş oluşum riski ile karşı karşıya olduğunu bildirmişlerdir (36). Artmış meyve sebze tüketiminin idrar hacmi, üriner pH ve sitrat düzeylerini artırıp kalsiyum oksalat ve ürik asit süpersaturasyonunu azaltarak bu etkiyi oluşturduğu belirlenmiştir. Güncel çalışmalarda da meyve-sebze tüketiminin idrar hacmi ve üriner sitrat konsantrasyonunu artırarak taş oluşum riskini azalttığı teyit edilmektedir (37).

Bunun dışında taş oluşumu sükröz ve fruktoz gibi şekerler ve vitamin c ile ilişkilendirilmekte, magnezyum ve fitat alımı ise anti-litiyatik özellik göstermektedir (38).

Obezite artık çocuk popülasyonda da görülme sıklığı artan önemli bir sorundur. Artmış yağ ve şeker alımı obeziteye yol açabilir; hiperkalsiüri ve hiperoksalüri ile ilişkili taş oluşumuna sebep olabilir (39). Bozulmuş karbonhidrat toleransının eşlik ettiği obezitede glukoz alımına uygunsuz kalsiyum yanıtı vardır. Erişkinlerde yapılan çalışmalarda taş oluşum riskinin vücut kitle indeksi ile doğru orantılı olduğu gösterilse de çocuk taş hastalarında yapılan güncel bir çalışmada vücut kitle indeksinin taş oluşumu için tek başına bir risk faktörü olarak kabul edilemeyeceği bildirilmiştir (40, 41). Çocuk hastalarda obezitenin taş oluşum riski üzerine direkt etkisi olmadığı ancak obez çocuklarda serum ürik asit seviyesinin daha yüksek olduğu ifade edilmiştir (42).

Pediyatrik taş hastalarının çoğunda barsaklardan kalsiyum emilimi artmıştır. Diyetle kalsiyum kısıtlanması özellikle hiperkalsiürik olgularda idrardaki kalsiyum atılımını azaltmaktadır. Yapılan çalışmalar kalsiyum içerikli taşı olan hastalarda bile orta derecede kalsiyum alımının desteklenmesi gerektiğini göstermektedir (43, 44). Tüm bu çalışmalardan diyetle kalsiyum kısıtlamasının gereksiz olduğu gösterilmiştir. Eski çalışmalardaki kalsiyum kısıtlanması önerileri barsakta oksalat emilimini artırması ve kalsiyum oksalat süpersaturasyonunu artırması nedeni ile artık uygulanmamaktadır.

Diyetle alınan oksalat üriner oksalatın%10-15'ini oluşturmaktadır. Kalsiyum tüketiminin azalması diyetsel oksalatın idrardaki oksalat konsantrasyonuna etkisini artırır (45). Diyetsel oksalatın idrar oksalat düzeyine etkisi net olarak bilinse de çoğu sebze türünde bol miktarda bulunduğundan diyetle oksalat kısıtlaması yapmak oldukça güçtür. Ancak yine de oksalat içeriğinin fazla olduğu bilinen ıspanak, çikolata, fındık ve çay tüketiminin kısıtlanması önemlidir. Düşük oksalat diyetinin en fazla fayda sağlayacağı hasta grubu enterik hiperoksalüridir (46). **Vitamin C tüketimi ile taş oluşumu arasındaki ilişkiyi gösteren çalışmalarda çelişkili sonuçlar rapor edilmekle birlikte genel olarak çocuklarda aşırı C vitamini tüketimine izin verilmemesi görüşü kolay ve uygulanabilir bir öneri olarak benimsenmektedir (47).**

Spesifik taş hastalıklarında tedavi

Hiperkalsiürik çocuklarda ilk yapılacak şey sıvı alımının artırılması, tuz alımının sınırlandırılması ve yaş grupları için önerilen miktarlarda protein ve kalsiyum almalarının sağlanmasıdır (48). Çocuklarda düşük kalsiyumlu diyetler kesinlikle önerilmemelidir. Böyle bir diyetin (Ca<700 mg/1.73 m²/gün) taş oluşum riskini artırdığı düşünülmektedir (49). Çocuğun yaşına uygun miktarda süt ve süt ürünleri tüketmesi aileye anlatılmalıdır. Sodyum alımının kısıtlanması idrarda kalsiyum atılımını azaltmada daha etkilidir. İştahlı çocuklarda orta düzeyde protein kısıtlanması fayda sağlayabilir. Hiperkalsiürik çocuklarda artmış potasyum alımı üriner sodyum/potasyum oranını artırarak kalsiüriyi azaltır.

Ancak pediyatrik popülasyonda bu önerilerin uygulanması oldukça zordur ve bu nedenle selektif tedavilerin uygulanması gerekebilir. İdrar ile atılan kalsiyum miktarını azaltmak amacı ile tiazid tedavisinden (1-2 mg/kg/gün) yararlanılmaktadır. Tiazid verilen hastalarda, volüm azalmasına bağlı olarak proksimal tubulde

kalsiyum geri emilimi artarak idrarla atılan kalsiyum miktarı azalır (50).

Çocuk taş hastalarında uygulanacak diğer tedavi seçeneklerinden biri de potasyum sitrattir. Kalsiyum oksalat ve fosfat kristallerinin büyümesini engelleyen potasyum sitar gastrointestinal yan etkileri nedeni ile bazı hastalar tarafından tolere edilememektedir (51).

Ürik asit taşlarının oluşumu azalmış idrar atımı, hiperürükozüri ve azalmış idrar pH'sı varlığında mümkün olmaktadır. Ürik asit taşlarının tedavisinde; sıvı alımının artırılması ve idrarın alkalize edilmesi esastır. Sodyum alımının kısıtlanması da ürik asit atılımını azaltabilir.

Erişkinlerin aksine ürik asit taşı olan çocukların tedavisi oldukça komplekstir. Potasyum sitrat başlangıç dozu 0.5-1.5 mEq/kg/gün olmalı ve idrar pH değeri 6.0-6.5 arasında tutulmalıdır. İdrarda ürat ekskresyonu yüksek olduğunda diyetle purin alımı da (deniz ürünleri, fasulye, bezelye vs.) kısıtlanmalıdır. Bu yaklaşımlara rağmen hiperürükozüri devam ediyorsa ksantin oksidaz inhibitörleri (allopurinol) kullanılabilir. Allopurinol 10 yaş altı çocuklar için 50 mg/gün daha büyük çocuklarda ise 100 mg/gün dozunda verilebilir (52).

Primer hiperoksalüri olgularında taş hastalığının tedavisi son dönem böbrek yetmezliği gelişiminin önlenmesinde hayati öneme sahiptir ve bu nedenle konservatif tedavi mümkün olduğu kadar erken başlatılmalıdır (53). İlk olarak sıvı alımı ciddi şekilde artırılmalıdır ($> 3 \text{ L/m}^2/\text{gün}$); infant ve küçük çocuklarda bu miktar en azından geceleri uygulanacak nazogastrik tüp ile sağlanmalıdır. Süt ürünleri, çay ve kalsiyumdan zengin mineral suları dışındaki sıvıların alımı sağlanmalıdır. Bu hastalar cerrahi prosedürlere yönlendirilseler de anestezi altındaki ve sonrasında süreçte dehidratasyona bağlı oksalat birikimini engellemek amacıyla masif sıvı alımının sağlanmasına devam edilmelidir. Tüm hastalara dengeli bir diyet ve hayvansal protein ile tuz alımının azaltılması tavsiye edilmelidir.

Hafif hiperoksalüri olgularında da sıvı alımının $1.5-2 \text{ L/m}^2/\text{gün}$ olarak düzenlenmesi ilk yapılması gereken uygulamadır. Tüm hiperoksalürik çocuklarda oksalattan zengin gıdaların (ispanak, çay, çikolata vb.) alımı kısıtlanmalıdır.

Konservatif yaklaşımların yetersiz kaldığı primer hiperoksalüri hastalarında kullanılabilir medikal tedavilerden biri glioksilat metabolizmasında kofaktör olarak rol oynayan piridoksindir (vitamin B6). Olguların %20'sinde piridoksin duyarlı enzimatik defekt görülmüş ve vitamin b6 desteği ile oksalürinin %30 azaldığı bildirilmiştir (54). Tedavide doz ayarlaması gerekmekte ve fayda sağlanıyorsa tedaviye devam edilmelidir. Üriner kalsiyum oksalat supersaturasyonunu önlemek için kullanılacak diğer ajanlar magnezyum veya sitrat (0.15 g/kg) ya da her ikisinin bir arada kullanılmasıdır (55).

Sekonder hiperoksalüri tedavisinde diyetle fazla oksalat ve yağ alımının önlenmesi, oral kalsiyum alımının artırılması ve gastrointestinal bozuklukların düzeltilmesi esastır.

Sistinürik hastalarda idrar sistin içeriği yüksektir ancak bazı olgularda kalsiyum tuzları içeren karışık tipte taşlar da görülebilir. Sistinürik çocuklarda taş rekürrensini engellenmesi çocukların konservatif tedaviye uyumlarındaki zorluklar nedeni ile oldukça önemli bir konudur. Günlük sistin atılımının 250-1000 mg üzerinde olması idrar dilüsyonu, alkalizasyonu ve şelasyonu gerekli kılar. Sistin taşı olan hastalarda sıvı alımı artırılarak, sistin konsantrasyonu 250 mg/L ve idrar pH değeri 7 civarında tutularak sistin kristalizasyonu azaltılmaya çalışılır (39). İdrar hacmi ile sistin atılımı arasında belirgin bir ilişki vardır. İdrarla 750 mg sistin atmak için 3 litre idrar çıkışı gereklidir. Sıvı alımı $2 \text{ L/m}^2/\text{gün}$ miktarını aşacak şekilde düzenlenmeli ve tüm güne yayılmalıdır. Sodyum ve protein kısıtlaması sistin atılımında bir miktar azalma sağlar. İdrar pH'sını 7 üzerine çıkarmak için potasyum sitrat ($1.0-3.0 \text{ mEq/kg}$) önerilebilir. Rekürrens durumunda idrarda serbest sistini azaltıp çö-

zünürlüğü daha fazla bileşiklerin oluşmasına sebep olacak sülfidril grupları tedaviye eklenebilir (56). Bunlar arasında en etkili olan penisilamin 20-40 mg/kg dozunda uygulanır ancak cilt döküntüleri, lökopeni ve proteinüri gibi yan etkileri nedeni ile kullanımı sınırlıdır ve yakın takip gerektirir. α -merkaptopropionil-glisin ya da tiopronin (20-30 mg/kg) daha iyi tolere edilse de etkinlikleri daha düşüktür. Sülfidril bileşiklerinin dozu tedricen artırılmalı ve dozun yarısı üriner sistin konsantrasyonu gece en fazla olduğundan yatarken verilmelidir. Her iki ajanın da hidrasyon ve alkalinizasyonun yetersiz olduğu sistinürik hastalarda taş oluşumunu azalttığı gösterilmiştir (57).

Tedavi etkinliği düzenli aralıklarla üriner sistin kristallerinin kaybolması, idrar atımının 1.5 L/m²/gün, idrar pH >7 ve serbest sistin konsantrasyonunun <250 mg/L olması kontrol edilerek değerlendirilir.

Kaptopril, potansiyel hipotansif etkisi nedeniyle diğer yaklaşımların başarısız olduğu olgularda kurtarma tedavisi olarak kullanılır (58).

Bunun dışında sistin transportunun ve sistin kristali büyümesinin inhibisyonu umut vaat eden alternatif yaklaşımlar olarak görülmektedir (59).

Çocuklarda taş hastalığının medikal tedavisinde bir diğer önemli konu da üreter taşlarının medikal ekspulsif tedavisidir. Çocuklarda üreter taşlarının alfa blokerler yardımıyla düşürülmesi konusunda yayınlar ve kılavuzlar olumlu görüş bildirmektedirler (60, 61). Doksazosin 0.03 mg/kg dozunda verilerek yapılan bir çalışmada 1 cm'den küçük üreter taşı olan çocuklarda spontan taş düşürme oranlarının artmadığı bildirilmiştir (60). Başka bir çalışmada ise distal üreterde 12 mm'den küçük taşı olan 61 hasta prospektif olarak izlenmiş; 4 yaş altı çocuklara 0.2 mg ve 4 yaş üzerindekiilere de 0.4 mg tamsulosin verilmiştir. Tamsulosin alan hastalar plasebo grubu ile karşılaştırıldığında ağrı ataklarında azalma ve taş düşürme oranlarında te-

davi grubunda artış olduğu belirlenmiştir(62). Güncel bir meta-analizde de medikal ekspulsif tedavinin erişkinlerde olduğu gibi pediatrik popülasyonda da belirgin düşük yan etki profili ve yüksek spontan taş düşürme oranları sağladığı bildirilmiştir (63).

Güncel bir meta-analizde; distal üreterde 10 mm'den küçük taşı olan hastaların dahil edildiği 5 çalışma ve 406 pediatrik olgu değerlendirilmiş ve alfa blokerlerin taş düşürme oranlarını plaseboya göre anlamlı oranda artırdığı bildirilmiştir (64).

Takip

Üriner sistem taş hastalığı olan çocuklar tedaviye uyumdaki güçlükler nedeni ile 3-4 ayda bir yapılacak kontrollerle yakın takip altında tutulmalıdır. Tedaviye uyum idrarın biyokimyasal analizi ile değerlendirilmelidir.

Görüntüleme

Konservatif tedavi sırasında takip aralıklı olarak yapılacak direk üriner sistem grafileri ya da üriner ultrasonografilerle sağlanmalıdır. Altta yatan hastalık, klinik bulgular ve kristalüri varlığına göre görüntüleme aralıkları farklılık gösterebilir. Kristalürinin olmadığı hastalarda yıllık görüntülemeler yeterli olabilir. Gerekli olgularda kontrastsız tomografi yüksek duyarlılık ve özgüllüğü ile rahatlıkla uygulanabilir.

Özetle; sıvı alımının artırılması, sodyum ve protein kısıtlaması ile yaşam tarzı önerilerinden oluşan konservatif tedavi hastaların büyük bölümünde taş oluşum risklerini azaltabilir. Taş hastalığını kontrol altında tutabilmek için yalnızca konservatif tedavilerin etkin uygulanması bile yeterli olabilir. Tedaviye başladıktan sonra 3-4 aylık aralarla yapılacak idrar analizleri ile hastalar takip edilmelidir.

Metabolik bozuklukları düzeltilen hastalarda takip 6-12 ayda bir yapılabilir. Takip hem

tedavinin etkinliğinin değerlendirilmesi hem de tedaviye uyumun kontrolü için yapılmalıdır. Konservatif yaklaşımlara rağmen metabolik sorun devam ediyorsa spesifik medikal tedavilere geçilmelidir.

Kaynaklar

1. Tasian GE, Copelovitch L. Evaluation and medical management of kidney stones in children. *J Urol* 2014;192:1329-36.
2. Sas DJ. An update on the changing epidemiology and metabolic risk factors in pediatric kidney stone disease. *Clin J Am Soc Nephrol* 2011;6:2062-2068.
3. Dursun I, Poyrazoglu HM, Dusunsel R, Gunduz Z, Gurgoze MK, Demirci D, et al. Pediatric urolithiasis: an 8-year experience of single centre. *Int Urol Nephrol* 2008;40:3-9.
4. Ertan P, Tekin G, Oger N, et al. Metabolic and demographic characteristics of children with urolithiasis in Western Turkey. *Urol Res* 2011;39:105-10.
5. Kirejczyk JK, Porowski T, Filonowicz R, Kazberuk A, Stefanowicz M, Wasilewska A, et al. An association between kidney stone composition and urinary metabolic disturbances in children. *J Pediatr Urol* 2014;10(1):130-5.
6. Akın Y, Uçar M, Yücel S. Current medical treatment in pediatric urolithiasis. *Turk J Urol* 2013;39:253-63.
7. Hoppe B, Leumann E, Milliner DS. Urolithiasis and nephro-calcinosis in childhood. In: Geary DF, Schaeffer F, editors. *Comprehensive pediatric nephrology*. Philadelphia: Mosby. 499-526.
8. Borghi L, Guerra A, Meschi T, Briganti A, Schianchi T, Allegri F, et al. Relationship between supersaturation and calcium oxalate crystallization in normals and idiopathic calcium oxalate stone formers. *Kidney Int* 1999 Mar;55(3):1041-50.
9. Fink HA, Akornor JW, Garimella PS, MacDonald R, Cutting A, Rutks IR, et al. Diet, fluid, or supplements for secondary prevention of nephrolithiasis: a systematic review and meta-analysis of randomized trials. *Eur Urol*. 2009 Jul;56(1):72-80.
10. Pak CY. Medical management of urinary stone disease. *Nephron Clin Pract* 2004 ; 98 (2):c49-53
11. Sorensen MD, Duh QY, Grogan RH, Tran TC, Stoller ML. Urinary parameters as predictors of primary hyperparathyroidism in patients with nephrolithiasis. *J Urol* 2012;187(2):516-21.
12. Lande MB, Varade W, Erkan E, Niederbracht Y, Schwartz GJ. Role of urinary supersaturation in the evaluation of children with urolithiasis. *Pediatr Nephrol* 2005; 20:491-4.
13. Finlayson B. Symposium on renal lithiasis. Renal lithiasis in review. *Urol Clin North Am* 1974p 1(2):181-212.
14. Schwartz BF, Schenkman NS, Bruce JE, Leslie SW, Stoller ML. Calcium nephrolithiasis: effect of water hardness on urinary electrolytes. *Urology* 2002;60(1):23-7.
15. Shuster J, Finlayson B, Scheaffer R, Sierakowski R, Zoltek J, Dzegede S. Water hardness and urinary stone disease. *J Urol* 1982;128(2):422-5.
16. Mirzazadeh M, Nouran MG, Richards KA, Zare M. Effects of drinking water quality on urinary parameters in men with and without urinary tract stones. *Urology* 2012;79(3):501-7
17. Caudarella R, Rizzoli E, Buffa A, Bottura A, Stefoni S. Comparative study of the influence of 3 types of mineral water in patients with idiopathic calcium lithiasis. *J Urol* 1998;159(3):658-63.
18. Coen G, Sardella D, Barbera G, Ferrannini M, Comegna C, Ferazzoli F, et al. Urinary composition and lithogenic risk in normal subjects following oligomineral versus bicarbonate-alkaline high calcium mineral water intake. *Urol Int* 2001;67(1):49-53.
19. Halebian GE, Leitao VA, Pierre SA, Robinson MR, Albala DM, Ribeiro AA, et al. Assessment of citrate concentrations in citrus fruit-based juices and beverages: implications for management of hypocitraturic nephrolithiasis. *J Endourol* 2008;22(6):1359-66.
20. Eisner BH, Asplin JR, Goldfarb DS, Ahmad A, Stoller ML. Citrate, malate and alkali content in commonly consumed diet sodas: implications for nephrolithiasis treatment. *J Urol* 2010;183(6):2419-23.
21. Odvina CV. Comparative value of orange juice versus lemonade in reducing stone-forming risk. *Clin J Am Soc Nephrol* 2006;1(6):1269-74.
22. Massey LK, Whiting SJ. Dietary salt, urinary calcium, and kidney stone risk. *Nutr Rev* 1995;53(5):131-9.
23. Silver J, Rubinger D, Friedlaender MM, Popovtzer MM. Sodium-dependent idiopathic hypercalciuria in renal-stone formers. *Lancet* 1983;2(8348):484-6.
24. Massey LK, Whiting SJ. Dietary salt, urinary calcium, and bone loss. *J Bone Miner Res*. 1996 Jun;11(6):731-6.
25. Ito H, Kotake T, Miura N. Evaluation and management of dietary habits in Japanese renal stone formers. *Scanning Microsc* 1993;7(1):409-14.
26. Sakhaee K, Harvey JA, Padalino PK, Whitson P, Pak CY. The potential role of salt abuse on the risk for kidney stone formation. *J Urol* 1993;150(2 Pt 1):310-2.
27. Borghi L, Schianchi T, Meschi T, Guerra A, Allegri F, Maggiore U, et al. Comparison of two diets for the prevention of recurrent stones in idiopathic hypercalciuria. *N Engl J Med* 2002;346(2):77-84.
28. Nutrient Recommendations: Dietary Reference Intakes (DRI). 2015. Available from: URL:http://dietarysupplements.infonih.gov/health_information/Dietary_Reference_Intakes.aspx
29. Srivastava T, Alon US. Pathophysiology of hypercalciuria in children. *Pediatr Nephrol* 2007; 22: 1659-1673.
30. Robertson WG, Heyburn PJ, Peacock M, Hanes FA, Swaminathan R. The effect of high animal protein intake on the risk of calcium stone-formation in the urinary tract. *Clin Sci (Lond)* 1979;57(3):285-8.
31. Breslau NA, Brinkley L, Hill KD, Pak CY. Relationship of animal protein-rich diet to kidney stone formation and calcium metabolism. *J Clin Endocrinol Metab* 1988;66: 140-6.

32. Sorensen MD, Kahn AJ, Reiner AP, Tseng TY, Shikany JM, Wallace RB, et al. Impact of nutritional factors on incident kidney stone formation: a report from the WHI OS. *J Urol*. 2012 May;187(5):1645-9.
33. Pak CY, Barilla DE, Holt K, Brinkley L, Tolentino R, Zerwekh JE. Effect of oral purine load and allopurinol on the crystallization of calcium salts in urine of patients with hyperuricosuric calcium urolithiasis. *Am J Med*. 1978 Oct;65(4):593-9.
34. Liatsikos EN, Barbalias GA. The influence of a low protein diet in idiopathic hypercalciuria. *Int Urol Nephrol* 1999;31(3):271-6.
35. Giannini S, Nobile M, Sartori L, Dalle Carbonare L, Ciuffreda M, Corró P, et al. Acute effects of moderate dietary protein restriction in patients with idiopathic hypercalciuria and calcium nephrolithiasis. *Am J Clin Nutr* 1999;69(2):267-71.
36. Meschi T, Maggiore U, Fiaccadori E, Schianchi T, Bosi S, Adorni G, et al. The effect of fruits and vegetables on urinary stone risk factors. *Kidney Int*. 2004 Dec;66(6):2402-10.
37. Taylor EN, Stampfer MJ, Mount DB, Curhan GC. DASH-style diet and 24-hour urine composition. *Clin J Am Soc Nephrol* 2010;5(12):2315-22.
38. Curhan GC. Epidemiology of stone disease. *Urol Clin North Am* 2007; 34: 287-93.
39. Penido MG, Tavares Mde S. Pediatric primary urolithiasis: Symptoms, medical management and prevention strategies. *World J Nephrol*. 2015 Sep 6;4(4):444-54.
40. Curhan GC, Willett WC, Rimm EB, Speizer FE, Stampfer MJ. Body size and risk of kidney stones. *J Am Soc Nephrol* 1998;9(9):1645-52.
41. Çaltık Yılmaz A, Büyükkaragöz B, Oğuz U, Çelik B. Influence of body mass index on pediatric urolithiasis. *J Pediatr Urol* 2015;11(6):350.
42. Kuroczycka-Saniutycz E, Porowski T, Protas PT, Pszczółkowska M, Porowska H, Kirejczyk JK, et al. Does obesity or hyperuricemia influence lithogenic risk profile in children with urolithiasis? *Pediatr Nephrol*. 2015 May;30(5):797-803.
43. Taylor EN, Stampfer MJ, Curhan GC. Dietary factors and the risk of incident kidney stones in men: new insights after 14 years of follow-up. *J Am Soc Nephrol* 2004;15(12):3225-32.
44. Heller HJ, Doerner MF, Brinkley LJ, Adams-Huet B, Pak CY. Effect of dietary calcium on stone forming propensity. *J Urol* 2003;169(2):470-4.
45. Holmes RP, Goodman HO, Assimos DG. Contribution of dietary oxalate to urinary oxalate excretion. *Kidney Int* 2001;59(1):270-6.
46. Holmes RP, Assimos DG. The impact of dietary oxalate on kidney stone formation. *Urol Res* 2004;32(5):311-6.
47. Traxer O, Pearle MS, Gattegno B, Thibault P. Vitamin C and stone risk. Review of the literature. *Prog Urol* 2003;13(6):1290-4.
48. Worcester EM, Coe FL. Nephrolithiasis. *Prim Care* 2008;35:369-91.
49. Pearle MS, Goldfarb DS, Assimos DG, Curhan G, De-nu-Ciocca CJ, Matlaga BR, et al. Medical management of kidney stones: AUA guideline. *J Urol* 2014; 192: 316-324.
50. Srivastava T, Schwaderer A. Diagnosis and management of hypercalciuria in children. *Curr Opin Pediatr* 2009; 21:214-9.
51. Barcelo P, Wuhl O, Servitge E, Rousaud A, Pak CY. Randomized double-blind study of potassium citrate in idiopathic hypocitraturic calcium nephrolithiasis. *J Urol* 1993;150(6):1761-4.
52. Gnessin E, Chertin L, Chertin B. Current management of paediatric urolithiasis. *Pediatr Surg Int* 2012;28:659-65.
53. Sarica K. Metabolic Stone in children. In: Talati J, Tiselius HG, Alcala DM, et al., (eds). *Urolithiasis*. 1th ed. London, 2012;621-30.
54. Milliner D. Treatment of the primary hyperoxalurias: a new chapter. *Kidney Int* 2006; 70: 1198-1200.
55. Ettinger B, Pak CY, Citron JT, Thomas C, Adams-Huet B, Vangessel A. Potassium-magnesium citrate is an effective prophylaxis against recurrent calcium oxalate nephrolithiasis. *J Urol* 1997; 158:2069-73.
56. Skolarikos A, Straub M, Knoll T, Sarica K, Seitz C, Petřík A, et al. Metabolic evaluation and recurrence prevention for urinary stone patients: EAU guidelines. *Eur Urol* 2015;67:750-63.
57. Xu H, Zisman AL, Coe FL, Worcester EM. Kidney stones: an update on current pharmacological management and future directions. *Expert Opin Pharmacother* 2013; 14: 435-47.
58. Alon US. Medical treatment of pediatric urolithiasis. *Pediatr Nephrol* 2009; 24: 2129-35.
59. Rimer JD, An Z, Zhu Z, Lee MH, Goldfarb DS, Wesson JA, et al. Crystal growth inhibitors for the prevention of L-cystine kidney stones through molecular design. *Science* 2010; 330:337-341.
60. Aydogdu O, Burgu B, Gucuk A, Suer E, Soygur T. Effectiveness of doxazosin in treatment of distal ureteral stones in children. *J Urol* 2009;182(6):2880-4.
61. Türk C, Petřík A, Sarica K, Seitz C, Skolarikos A, Straub M, et al. EAU Guidelines on Diagnosis and Conservative Management of Urolithiasis. *Eur Urol* 2016;69(3):468-74.
62. Mokhless I, Zahran AR, Youssif M, Fahmy A. Tamsulosin for the management of distal ureteral stones in children: a prospective randomized study. *J Pediatr Urol* 2012;8(5):544-8.
63. Velázquez N, Zapata D, Wang HH, Wiener JS, Lipkin ME, Routh JC. Medical expulsive therapy for pediatric urolithiasis: Systematic review and meta-analysis. *J Pediatr Urol* 2015;11(6):321-7.
64. Tian D, Li N, Huang W, Zong H, Zhang Y. The efficacy and safety of adrenergic alpha-antagonists in treatment of distal ureteral stones in pediatric patients: A systematic review and meta-analysis. *J Pediatr Surg* 2017 Feb;52(2):360-5.

Çocuklarda Üreterorenoskopi

25

Mesrur Selçuk Silay

GİRİŞ

Çocuklarda ilk üreteroskopik girişim 1929 yılında posterior uretral valv nedeniyle sistoskopi yapılan 2 haftalık bir infantta dilate üreterlerin görüntülenmesi ile Young tarafından rapor edilmiştir (1). Ancak ilk üreteroskopi bildirimini Dr. Shepherd ve Dr. Ritchey'nin 1988 yılında çocuk hastalardaki serilerini paylaşması sonucunda gerçekleşmiş ve bu yöntem pediatrik ürologlar tarafından da kabul edilir bir hale gelmiştir (2).

Üreteroskopi (URS) cihazlarındaki gelişmeler, bu aletlerin çocuk hastalarda kullanımı amaçlı daha uygun ve küçük çaplı enstrümanların üretimine yol açmış ve bu durum tüm dünyada çocuk hastalardaki üreteroskopi girişimlerini daha da yaygınlaştırmıştır. Video teknolojilerindeki gelişmeler ve optik görüntüleme kalitenin artması, pediatrik ürologların en küçük çocuklar ve infantlarda bile tanı ve tedavi amaçlı olarak bu cihazları kullanımını sağlamaktadır. Özellikle son dekatta holmium:YAG lazer kullanımının da artması ile beraber üreteroskopi, çocuk hastalarda üreter taşlarının bü-

yük bölümünde birinci basamak tedavi haline gelmiştir.

Çocuk hastaların tedavi edildiği bir üroloji kliniğinde ekipmanın yeterli olması çok önemlidir. Bu merkezlerde gerek semirijid gerekse de fleksibl enstrümanlar her daim hazır bulunmalı, bu aletlerle çalışmayı kolaylaştıran yardımcı ekipmanlar da (kılavuz tel, lazer litotriptör, forseps, grasper, basket vb.) gerektiğinde kullanılmak üzere ameliyathanede yer almalıdır. Bu sayede ancak en karmaşık vakaları bile gerçekleştirmek mümkün olabilmektedir.

Pediatrik taş hastalığının tedavisinde bir çok yöntem (ekstrakorporeal şok dalga litotripsi (ESWL), perkütan nefrolitotomi, URS, laparoskopi, açık cerrahi) bulunmaktadır. Bu noktada hekime düşen görev, hangi hastada hangi yöntemin en uygun olduğunu belirlemek ve güncel literatürü klinik pratiğine yansıtmaktır. Üreteroskopi ile yapılan tedavilerin önceki yıllardaki bildirimlerinde distal üreter taşlarında rijid üreteroskopinin etkin bir yöntem olduğu rapor edilmiştir. Bununla beraber rijid enstrümanlar, günümüzde yerini hasta açısından

daha güvenilir olan semirigid ve fleksibl üreteroskoplara bırakmıştır.

TEDAVİ AMAÇLI URS

Erişkinlerde olduğu gibi çocuk hastalarda da üreteroskopun tedavi amaçlı kullanımında en sık endikasyon ürolityazistir. Çocuklarda taş hastalığı insidansı gün geçtikçe artmaktadır. Erişkinlere oranla daha nadir olarak izlense de çocuk hastalarda üriner sistem taş hastalığı yaygın olarak izlenmektedir. Üriner sistemin her bölgesinde endoskopik olarak taşın kırılması işlemi çocuk hastalar için etkin ve güvenilir olduğu ile ilgili veriler gün geçtikçe artış göstermektedir. Çocuk hastalarda taş hastalığı tedavisinde bir çok farklı görüş bildirilse de, cerrahi ve metabolik olarak aktif ve/veya enfekte taşların bir an önce çıkarılması ile ilgili literatürde bir görüş birliği mevcuttur.

Minimal invazif yapısı göz önüne alındığında ESWL, çocuk hastalarda üst üriner sistemdeki taşların tedavisinde primer tedavi yöntemi olmuştur. Avrupa Üroloji Kılavuzlarına bakıldığında da ESWL özellikle üst üriner sistemde 2 cm altındaki taşlarda 1. seçenek olarak bildirilmektedir (3). Bununla beraber üretereoskopi, alt üreter taşlarında kanıt düzeyi 1A olacak şekilde ilk tedavi yöntemi olarak rapor edilmiştir. De Dominic ve ark. alt üreter taşlarında yaptıkları prospektif ve randomize çalışmada URS'nin tek tedavi sonrası %94 başarıya olduğunu buna karşılık ESWL'nin tek seansta %42, 2 seansta %64 başarıya olduğunu göstermişlerdir (4). Bu önemli çalışma sonucunda alt üreter taşlarında URS'nin primer tedavi olması gerektiği tezi kuvvetlenmiştir.

Üreter üst bölümdeki taşlarda ise hangi yöntemin daha uygun olacağı ile ilgili tartışma devam etmektedir. Geçit ve ark. yaptıkları çalışmada 110 çocuk hastaya üreter taşı nedeniyle URS uygulamışlar ve üst üreter taşlarında tedavi başarısını %80 olarak bildirmişlerdir (5).

Bununla beraber komplikasyon oranının orta ve alt üreter taşlarıyla benzer olduğunu tespit etmişlerdir. Bu nedenle URS'nin üst üreter taşlarında da birinci seçenek olması gerektiğini vurgulamışlardır. Literatürdeki en geniş seri olan çok merkezli bir çalışmada ise Dogan ve ark. toplam 642 çocuk hastayı tesrospektif olarak değerlendirmiş ve komplikasyonlara etki eden faktörleri bulmayı amaçlamışlardır (6). Buna göre taşsızlık oranı %90 olarak tespit edilirken komplikasyon oranı ise %8,4 olarak bildirilmiştir. Multivariete analizde ise komplikasyona etki eden en önemli ve tek bağımsız faktörün operasyon süresi olduğu belirtilmiştir.

Sonuç olarak her ne kadar EAU kılavuzlarında URS sadece alt üreter taşları için yüksek kanıt düzeyi ile önerilse de, klinik pratiğe ve tecrübeli merkezlerin yayınlarına ve derlemelere bakıldığında çocuklarda üreterin her lokalizasyonundaki taşlar için güvenle uygulanabileceği ifade edilmektedir (Tablo-1).

PEDIATRİK ÜRETEROSKOPİ TEKNİĞİ

Aslında çocuklarda uygulanan URS, temel endoskopik prensipler bakımından erişkinlerde uygulananlara benzerlik göstermektedir. Bununla beraber çocuklarda kendine has bazı teknik detaylar tedavinin riskini ve sonuçlarını etkileyebilmektedir. Cerrahin çocuk hastalardaki tecrübesi de başarıda önemli rol oynamaktadır. Büyük bir psoas kası, muhtemel ektopik üreter veya üreteresel olasılığı gibi çocuklara has anatomik özelliklerin farkında olunması tedavi başarısını etkilemektedir. Güvenlik amaçlı kılavuz telin kullanılması ve üreteral lümenin her an görüntülenerek üreteroskopun ilerletilmesi önemlidir. Üreter orifisinden içeri girilirken bir kılavuz tel varlığı ile orifisin kaldırılarak enstrümanın daha rahat girilmesi sağlanabilir. Eğer bir darlık tespit edildiyse ikinci bir kılavuz tel kullanılması uygun olacaktır. Yine de başarılı giriş yapılamazda üreteral balon dilatasyonu

TABLO 1. Pediatrik URS serileri

Series	No. URS	Üreteroskop çapları	Ort. yaş (yıl)	Taş boyutu (mm)	Balon dilatasyon (%)	Komplikasyon (%)	Taşsızlık (%)
Dogan HS ve ark.	642	-	7,5	8,9	-	8,4	92,8
Atar M ve ark.	69	4,5F semirigid 7,5F semirigid	4,2	7,1	0	17,3	84,0
Smaldone ve ark.	100	6.9F flexible 7.5F semirigid	13,2	8.3	70.0	5.2	91
Minevich ve ark.	77	6.9F semirigid 7.0 flexible	7,5	-	30.0	1.3	98
Raza ve ark.	52	6.8F semirigid	5,9	8.8	3.8	19.2	89
El-Assmy ve ark.	35	8F rigid	8,7	7.0	28.5	9.3	97
Satar ve ark.	33	6.9F rigid	7,4	5.3	33.3	3.0	97
Thomas ve ark.	33	7.5F semirigid 7.5F flexible	7,8	6.0	24.2	3.0	100
Tan ve ark.	27	6.9F semirigid 7.5-8F flexible	9,1	9.0	17.4	3.7	95
Schuster ve ark.	27	6.9F flexible 8.0F rigid	9,2	6.0	56.0	3.7	100
Tanriverdi ve ark.	65	6.9F semirigid 8.0F rigid	9,0	9.4	1.5	4.6	100

uygulanabilir. Ancak özellikle küçük çaplı 4, 5F mini-URS'lerin üretilmesiyle beraber balon dilatasyon ihtiyacı neredeyse tamamen ortadan kalkmıştır. Atar ve ark. yaptıkları çalışmada 69 çocuk URS vakası irdelenmiş ve tedavi edilen enstrümanların çapına göre 4, 5 ve 7, 5F olacak şekilde ikiye ayrılmıştır (7). Özellikle 3 yaşının altında 4, 5F ile opere edilen çocuklarda hem tedavi başarısı daha yüksek bulunmuş hem de komplikasyon oranları daha az tespit edilmiştir. Sonuç olarak infantlarda ve okul öncesi çocuklarda üreter taşlarının tedavisinde 4, 5F mini-URS'nin daha etkin olduğu ifade edilmiştir.

Spina bifida, mesane ekstrofisi veya kompleks alt üriner sistem rekonstruksiyonu öyküsü olan hastalarda latex alerji riski artmış olabileceğinden dikkatli olunmalıdır. Lateks alerjisi sadece bu hastalarda değil, sağlık çalışanların-

da da önemli bir sorun teşkil edebilmektedir. Semptomlar değişkenlik gösterebilmekle birlikte göz sulanması ve kaşıntı, hapşırık, öksürük, ürtiker, anafilaksi hatta kardiyak arreste kadar izlenebilmektedir. Mümkünse latex-free bir ortam oluşturulması bunları önlemekte etkin olacaktır.

Bazı merkezler URS öncesi intramural üretere rutin balon dilatasyonu uygulamakta ve önermektedirler. Ancak bu konu da literatürde oldukça tartışmalıdır. Dilatasyonun sekunder striktürlere yol açabileceği veya veziköüretal reflü oluşturabileceği hipotezi mevcut olsa da ne bu yönde ne de tersi yönde yeterince kanıta dayalı çalışma bulunmamaktadır. Bu nedenle günümüzde cerrahın tercihine bağlı olarak gerekli vakalarda balon dilatasyon uygulanabilir.

URS sonrası postoperatif stent yerleştirmek ise yine tartışmalı konulardan birisidir. Stent yerleştirmekteki temel hedefler, striktürü azaltmak, postoperatif ağrı ve üriner enfeksiyon (piyelonefrit) gelişimini önlemek olarak ifade edilebilir. Ancak üreteral stentin kendisinin de bir mesane spazmına ve ağrıya yol açarak hastanın konforunu bozabileceği unutulmamalıdır. Üreteral stentin konulup konulmayacağı, konulacaksa kaç gün bırakılması gerektiği gibi sorular halen cevap bulmamış olsa da hastaya ve taşın özelliklerine göre karar verilmesi gerektiği konusunda literatürde görüş birliği mevcuttur.

SONUÇ

Gerek üreter taşlarının tedavisinde gerekse tanınasal olarak çocuklarda URS, günümüzde üreterin her lokalizasyonunda güvenle uygulanabilir bir yöntemdir. Yeni geliştirilen ve minyatürize edilmiş semirigid üreteroskopların üretimi ve lazer yönteminin de yardımıyla her yaş grubu için komplikasyonlar gün geçtikçe azalmakta, başarı oranları ise artış göstermektedir. Yine de cerrahi tecrübe, başarıyı belirleyen önemli faktörlerden birisi olmaya devam etmektedir. Mevcut bulgular ve bildirilen literatürler ışığında URS, üreter alt uç taşlarında 1. seçenek olmakla birlikte artan kanıt düzeyi ile üreter orta ve üst bölümde de birinci basamak tedavi olma yolunda ilerlemektedir.

REFERANSLAR

1. Minevich E, Sheldon CA. The role of ureteroscopy in pediatric urology. *Curr Opin Urol* 2006; 16:295-298.
2. Thomas JC. How effective is ureteroscopy in the treatment of pediatric stone disease. *Urol Res* 2010; 38:333-335.
3. Tekgül S, Riedmiller H, Dogan HS, et al: EAU guidelines on paediatric urology 2013. Available at <http://www.uroweb.org/guidelines/online-guidelines/> Accessed: July 6 2013.

4. De Dominicis M, Matarazzo E, Capozza N, et al. Retrograde ureteroscopy for distal ureteric stone removal in children. *BJU Int* 2005; 95: 1049-1052.
5. Geçit I, Pirincci N, Gunes M, et al. Should ureteroscopy be considered as the first choice for proximal ureter stones of children?. *Eur Rev Med Pharmacol Sci* 2013; 17:1839-1844.
6. Dogan HS, Onal B, Satar N, et al. Factors affecting complication rates of ureteroscopic lithotripsy in children: results of multi-institutional retrospective analysis by pediatric stone disease study group of Turkish Pediatric Urology Society. *J Urol* 2013; Oct 3 (Epub ahead of print).
7. Atar M, Sancaktutar AA, Penbegül N, et al. Comparison of a 4.5F semi-rigid ureteroscope with a 7.5 rigid ureteroscope in the treatment of ureteral stones in pre-school age children. *Urol Res* 2012; 40: 733-738.
8. Smaldone MC, Cannon GM Jr, Wu HY, et al. Is ureteroscopy first line treatment for pediatric stone disease? *J Urol* 2007;178:2128-2131.
9. Minevich E, Defoor W, Reddy P, et al. Ureteroscopy is safe and effective in prepubertal children. *J Urol* 2005; 174:276-279.
10. Raza A, Smith G, Moussa S, Tolley D. Ureteroscopy in the management of pediatric urinary tract calculi. *J Endourol* 2005; 19:151-158.
11. El-Assmy A, Hafez AT, Eraky I, et al. Safety and outcome of rigid ureteroscopy for management of ureteral calculi in children. *J Endourol* 2006; 20:252-255.
12. Satar N, Zeren S, Bayazit Y, et al. Rigid ureteroscopy for the treatment of ureteral calculi in children. *J Urol* 2004; 172:298-300.
13. Thomas JC, DeMarco RT, Donohoe JM, et al. Pediatric ureteroscopic stone management. *J Urol* 2005; 174:1072-1074.
14. Tan AH, Al-Omar M, Denstedt JD, Razvi H. Ureteroscopy for pediatric urolithiasis: An evolving first line therapy. *Urology* 2005; 65:153-156.
15. Schuster TG, Russel KY, Bloom DA, et al. Ureteroscopy for the treatment of urolithiasis in children. *J Urol* 2002; 167:1813-1816.
16. Tanriverdi O, Silay MS, Kendirci M, et al. Comparison of ureteroscopic procedures with rigid and semirigid ureteroscopes in pediatric population: Does caliber of the instrument matter? *Ped Surg Int*; 2010; 26: 733-738.

Retrograd İntrarenal Cerrahi

26

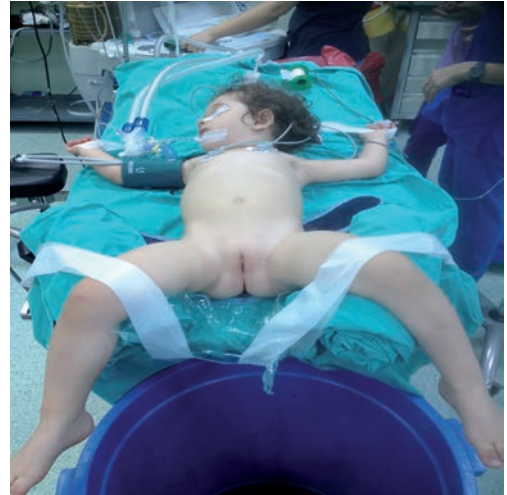Gökhan Atış, Turhan Çaşkurlu

Pediyatrik taş grubunda böbrek taşı hastalığı genellikle anatomik ve metabolik anomaliler veya tekrarlayan üriner sistem enfeksiyonları gibi altta yatan üriner sistem bozukluğuna bağlı olarak gelişmektedir (1). Bu yüzden, bu yaş grubundaki hastalar taş rekürrensi ve tekrarlayan girişimlere maruz kalma açısından yüksek risk taşımaktadırlar. Pediyatrik yaş grubunda görülen böbrek taşları günümüze kadar genellikle perkutan nefrolitotomi (PCNL) ve vücut dışı şok dalga tedavisi (ESWL) ile tedavi edilmişlerdir (2-3). Ancak taş kırmada kullanılan lazer teknolojisindeki gelişmeler, ince çaplı üreteroskopların kullanıma sunulması ve erişkin hastalarda elde edilen tecrübeyle beraber retrograd intrarenal cerrahi (RİRC) de pediyatrik böbrek taşı hastalığının tedavisinde popüler hale gelmeye başlamıştır. Bu derlemede, pediyatrik yaş grubunda RİRC tekniği ve sonuçları irdelenmeye çalışılmıştır.

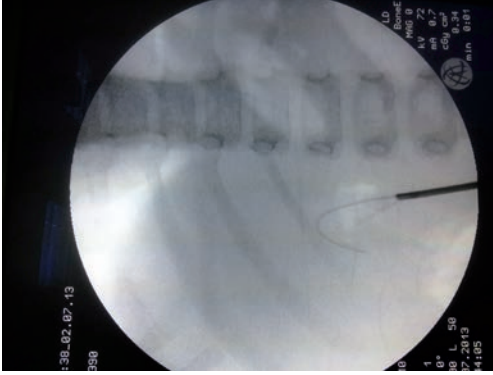Pediyatrik RİRC Tekniği

Pediyatrik yaş grubunda RİRC tekniği erişkindekine benzer olarak yapılmaktadır. Hasta genel anestezi altında litotomi veya kurbağa bacağı

pozisyonunda yerleştirilir (Resim 1). İşlem sırasında skopi kullanılacağı için ameliyat masasının üzeri mutlaka kurşun koruyucu kıyafetler ile örtülmelidir. Öncelikle, cerrahın tercihinine göre ya sistoskopi eşliğinde ya da pediyatrik semirigid üreteroskopi ile biri güvenlik amaçlı iki adet hidrofilik kılavuz tel renal pelvis düzeyine yerleştirilir. Üreteroskopi işlemi, üreterde dilatasyon

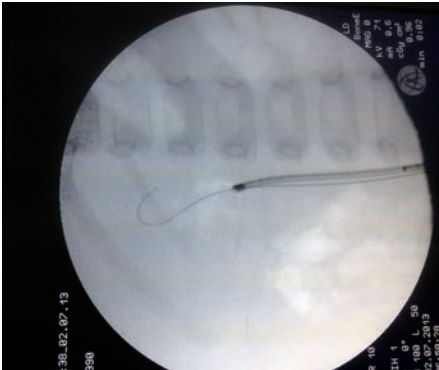


Resim 1. RİRC' de hasta pozisyonu.

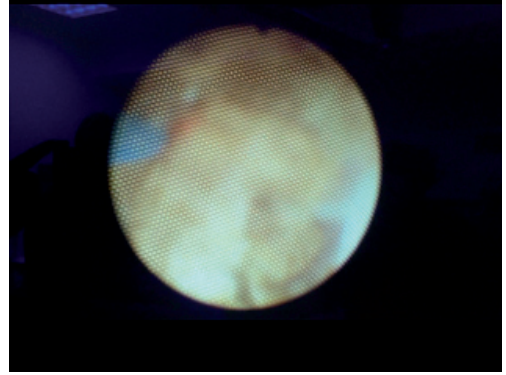


Resim 2. Semirigid URS ile guidewire yerleştirilmesi.

sağlamak ve olası eşlik eden üreteral patolojileri saptamak açısından avantaj sağlamaktadır. Biz de kliniğimizde semirigid üreteroskopi yaparak hidrofilik kılavuz telleri yerleştirmeyi tercih ediyoruz (Resim 2). Bunun ardından hidrofilik kılavuz telin üzerinden üreteral erişim kılıfı yollanır. Üreteral erişim kılıfının içinden fleksible üreteroskop yollanarak renal toplayıcı sisteme ulaşılır ve taş bulunarak lazer litotriptör ile fragmentasyon sağlanır. Üreteral erişim kılıfı; renal pelvik basıncın düşürülmesi, toplayıcı sisteme daha rahat erişim sağlamak veya taş fragmanlarının toplanmasında tekrarlayan girişleri kolaylaştırmak açısından fayda sağlar. Ancak özellikle pediatrik yaş grubu hastalarda üreteral erişim kılıfını her zaman yerleştirmek mümkün olmayabilir. Bu



Resim 3. Fleksible URS ile taş ulaşımı.



Resim 4. Taş fragmentasyonu.

durumda fleksible üreteroskop, hidrofilik kılavuz tel üzerinden yüklenerek toplayıcı sisteme ulaşılır ve taş fragmentasyonu yapılır (Resim 3-4). İşlem sonunda, cerrahın tercihine göre üreter kateteri veya Double-J kateter yerleştirilir.

SONUÇLAR

Pediyatrik RIRC ile böbrek taşlarının tedavisi konusunda ilk geniş seri, Cannon ve ark. 'ı tarafından 2007 yılında yayınlanmıştır (4). Ortalama yaşın 15.1 yıl olarak bildirildiği bu seride 21 hasta alt kaliks böbrek taşı nedeniyle RIRC ile tedavi edilmiş ve herhangi bir komplikasyon olmaksızın %76 oranında taşsızlık sağlandığı bildirilmiştir. Yine hastaların %38' de preoperatif stent konularak pasif dilatasyon uygulandığı, %43' de ise üreteral erişim kılıfı kullanıldığı rapor edilmiştir (Tablo 1). Smaldone ve ark.'ı ise tarafından bildirilen 100 vakalılık seride (%37 böbrek içi) ise ortalama taş boyutu 8.3 mm, ortalama hasta yaşı ise 13 2 yıl olup, %91 oranında taşsızlık saptanırken 5 hastada üreteral perforasyon geliştiği, 1 hastada ise üreteral striktür gelişmesine bağlı üreteral re-implantasyon ihtiyacı duyulduğu bildirilmiştir (5). Olguların %54' üne pasif dilatasyon uygulanmış, %70' ine koaksiyal dilatatörler ile üreteral aktif dilatasyon yapılmış, %24' de ise üreteral erişim kılıfı kullanılmıştır. Tanaka ve ark. 'ının, 2008 yılında

TABLO 1. Pediatrik RİRC sonuçları

Referans	Hasta Sayısı	Ortalama Yaş (yıl)	Ortalama Taş Boyutu (mm)	Başarı	Komplikasyon
Cannon (4)	21	15.2	12	%76	Yok
Smaldone (5)	100	13.2	8.3	%91	1 hasatada üreteral striktür 5 hastada üreter perforasyonu
Tanaka (6)	50	7.9	8	%58	Yok
Kim (7)	167	5.2	6.1	%99	Yok
Unsal (8)	16	4.2	11.5	%88	1 hastada üreter perforasyonu
Erkurt (9)	65	4.3	14.6	%92.3	6 hastada hematüri 10 hastada üriner enfeksiyon 2 hastada üreteral duvar hasarlanması
Ghazaleh (10)	56	8.2	12	%100	3 hastada üriner enfeksiyon 1 hastada mak. hematüri
Resorlu (11)	95	9.4	18	%85	%8.4 minör komplikasyon

yapmış oldukları çalışmalarında, ortalama yaşı 7.9 yıl olan 50 çocuk hastanın RİRC sonuçları bildirilmiş ve ortalama taş boyutu 8 mm olan çalışma grubunda, tek seans sonrası %58 oranında taşsızlık elde edilmiş, %36 hastada ise ek girişim gerekmiştir (6). Başarı oranı taş boyutu ve hasta yaşı ile ilişkili bulunmuştur.

Pediatrik hastalarda RİRC hakkında literatürdeki en geniş serili çalışma Kim ve ark. 'ı tarafından yayınlamıştır (7). 167 hastalık bu seride böbrek içi taşı olan hasta oranı %60 (101 hasta) iken ortalama yaş 62.4 ay, ortalama taş boyutu ise 6.1 mm olarak bildirilmiştir. Hastaların %57'inde üretere giriş ilk seansta sağlanamamış ve üreteral stent yerleştirilerek 1-2 hafta sonra tekrar girişim yapılmıştır. Bu çalışmada, herhangi bir komplikasyon olmaksızın <10 mm taşlar için %100, >10 mm taşlar için ise %97 taşsızlık sağlandığı bildirilmiştir.

Unsal ve ark. 'ı ise RİRC'nin okul öncesi çocuklarda (< 7 yaş) etkinliğini ve güvenilirliğini incelemişlerdir (8). Ortalama taş boyutu 11.5 mm olan hasta grubunda, < 10 mm taşlar için %100 taşsızlık oranı, > 10 mm taşlar için ise %81 taşsızlık oranı saptanmıştır. Bu hastaların

hastaların %37.5'inin preoperatif dönemde Double-J stentinin olduğu bildirilirken %29.4 hastada aktif dilatasyona ihtiyaç duyulduğu belirlenmiştir. %17.6 hastada ise üreteral erişim kılıfı kullanılmıştır. Komplikasyon olarak bir hastada üreteral dilatasyon sırasında üreteral perforasyon olduğu bildirilmiştir.

Erkurt ve ark. 'ı da benzer şekilde okul öncesi çocuk hastalarda böbrek taşlarının RİRC ile tedavi sonuçlarını irdelemişlerdir (9). 65 hastalık bu seride ortalama taş boyutu 14.7 mm /7-30 mm) olarak bildirilirken taşsızlık oranı ilk seans sonrası %83.07, tekrarlayan seanslar sonrası ise %92.3 olarak saptanmıştır. İlk seansta başarısız olunan %16.93 oranındaki hasta grubunun %7.7'lik bölümünde üreter kalibrasyonunun yetersizliği nedeniyle taşa ulaşamazken, %9.23'lik bölümünde ise rezidü kalkül kalmasına bağlı tekrar girişim yapıldığı belirtilmiştir. İşlem sırasında her hastada 9.5/11.5 Fr üreteral erişim kılavuzu yerleştirilmeye çalışılmış ancak hastaların %61.5'inde üreteral erişim kılavuzu yerleştirilebilmiştir. Diğer hastalarda (%38.5) kılavuz tel üzerinden fleksible üreterorenoskop yerleştirilmeye çalışılmış ve %30.8'lik bölümünde kılavuz tel üze-

rinden renal kalküllere ulaşım sağlanabilmiştir. Komplikasyon oranları ise %27.7 olarak saptanırken tüm hastalarda konservatif yöntemle tedavi edilebilen hematüri, üriner enfeksiyon ve üreteral duvar hasarlanması gibi komplikasyonlar görüldüğü belirtilmiştir.

Ghazaleh ve ark. 'ı ise pre-pubertal 56 çocuk hastada RİRC' nin etkinliğini değerlendirmiştir (10). 15 mm' den küçük taşların tedavi edildiği bu çalışmada, diğer çalışmalarda farklı olarak tüm hastalara pre-operatif Double-J stent konularak pasif dilatasyon sağlanmış ve %100 oranında taşsızlık oranı elde ettiklerini bildirmişlerdir. Hiçbir hastada intraoperatif komplikasyon gelişmezken, postoperatif dönemde 3 hastada üriner enfeksiyon, 1 hastada ise makroskopik hematüri görülmüştür. Preoperatif dönemde Double-J stent konularak RİRC' nin uygulanması tartışmalıdır. Bizim kliniğimizde, preoperatif Double-J stent rutin olarak konulmamakla birlikte ilk seansta topalayıcı sisteme erişim sağlanamazsa pasif dilatasyon yapılarak ikinci seans uygulanmaktadır. Bu şekilde, hastaların tümünün ek anestezi maruziyetine kalmaları yerine sadece ilk seansta erişim sağlanamayan hastalara ek girişim uygulanması hedeflenmektedir.

Pediyatrik yaş grubunda ESWL ve PCNL ile RİRC sonuçlarını karşılaştıran kısıtlı sayıda çalışma mevcuttur. Ülkemiz kaynaklı çok merkezli bir çalışmada, Reşorlu ve ark. 'ı mini-PCNL ve RİRC sonuçlarını karşılaştırmışlar ve RİRC grubunda %84.2, mini-PCNL grubunda ile %85.8 oranında taşsızlık sağlandığını bildirmişlerdir (11). Buna karşın; mini-PCNL grubunda komplikasyon oranı anlamlı derecede yüksek saptanmıştır (Mini-PCNL: %17, RİRC: %8.4, p=0.07). Bununla birlikte floroskopi maruziyeti, ameliyat süresi ve hastanede kalış zamanı RİRC grubunda daha kısa olarak bulunmuştur. Ancak çalışma grubunda > 2 cm taşların tedavisinde mini-PCNL istatistiksel olarak anlamlı derecede yüksek taşsızlık sağlamıştır (Mini-PCNL: %83. 9, RİRC: %50). 2 cm'den büyük taşların tedavisinde RİRC' nin ancak ek seanslarla PCNL' nin sağladığı taşsızlık oranını sağladığı göz önünde bulundurulmalıdır.

SONUÇ

Pediyatrik yaş grubunda RİRC, özellikle 2 cm'den küçük böbrek taşlarının tedavisinde etkin ve güvenilir olarak kullanılabilen bir tedavi yöntemidir. Ancak ESWL ve PCNL ile RİRC' nin pediyatrik yaş grubunda prospektif dizaynli-karşılaştırmalı olarak değerlendirildiği çalışma sayısı oldukça kısıtlıdır. Bu konuda yapılacak çalışmalarla birlikte RİRC' nin yeri netleşecektir.

REFERANSLAR

1. Bastug F, Gunduz Z, Tulpar S, Poyrazoglu H, Dusunsel R. Urolithiasis in infants: evaluation of risk factors. *World J Urol.* 2013 Oct;31(5):1117-22.
2. Desai MR, Kukreja RA, Patel SH, Bapat SD. Percutaneous nephrolithotomy for complex pediatric renal calculus disease. *J Endourol.* 2004;18:23-7.
3. Muslumanoglu AY, Tefekli A, Sarilar O, Binbay M, Altunrende F, Ozkuvanci U. Extracorporeal shock wave lithotripsy as first line treatment alternative for urinary tract stones in children: A large scale retrospective analysis. *J Urol* 2003;170:2405-8.
4. Cannon GM, Smaldone MC, Wu HY, Bassett JC, Bellinger MF, Docimo SG, Schneck FX. Ureteroscopic management of lower-pole stones in a pediatric population. *J Endourol* 2007; 10: 1179 – 82.
5. Smaldone MC, Cannon GM Jr, Wu HY, Bassett J, Polsky EG, Bellinger MF, Docimo SG, Schneck FX. Is ureteroscopy first line treatment for pediatric stone disease? *J Urol* 2007; 178: 2128 – 31.
6. Tanaka ST, Makari JH, Pope JC, Adams MC, Brock JW, Thomas JC. Pediatric ureteroscopic management of intrarenal calculi. *J Urol* 2008; 180: 2150 – 4.
7. Kim SS, Kolon TF, Canter D, White M, Casale P. Pediatric flexible ureteroscopic lithotripsy: the children's hospital of Philadelphia experience. *J Urol* 2008; 180: 2616 – 9.
8. Unsal A, Resorlu B. Retrograde intrarenal surgery in infants and preschool age children. *J of Ped Surg* 2011; 46: 2195 – 9.
9. Erkurt B, Caskurlu T, Atis G, Gurbuz C, Arıkan O, Pelit ES, Altay B, Erdogan F, Yildirim A. Urolithiasis 2014; 42: 241-5.
10. Abu Ghazaleh LA, Shunaigat AN, Budair Z. Retrograde intrarenal lithotripsy for small renal stones in prepubertal children. *Saudi J Kidney Dis Transpl* 2011; 22: 492 – 6.
11. Resorlu B, Unsal A, Tepeler A, Atis G, Tokatli Z, Ozutuna D, Armagan A, Gurbuz C, Caskurlu T, Saglam R. Comparison of retrograde intrarenal surgery and mini-percutaneous nephrolithotomy in children with moderate-size kidney stone: results of multi-institutional analysis. *Urology* 2012; 80; 519 – 23.

Perkütan Nefrolitotomi

27

Ali Ünsal, Ural Oğuz, Süleyman Yeşil

Coğrafik ve iklimsel farklılıklar, etnik ve genetik faktörler ile diyet alışkanlıklarındaki çeşitlilik nedeniyle taş prevelansı farklı bölgelerde %1 ile %20 arasında değişebilmektedir. Değişen yaşam tarzı ve diyet alışkanlıkları gibi nedenlerle üriner sistem taş hastalığı tüm dünyada artmaktadır. Amerika, Almanya ve İspanya gibi ülkelerde son 20 yıldaki artış yaklaşık %37 olarak bildirilmiştir. Türkiye'deki erişkin popülasyonda taş prevelansı %11.1 olarak bildirilirken çocuklardaki prevelans ise tüm dünyada %2-3 civarında olduğu tahmin edilmektedir. Ülkemiz özellikle çocukluk çağı taş hastalığı için dünyadaki endemik ülkelerden birisi olup, Avrupa Üroloji (EAU) Kılavuzlarında ilk sırada bahsedilmektedir.^[1-6]

Çocukluk ve adölesan çağındaki taş hastalığı, rekürrens için yüksek risk grubuna girmektedir.^[6] Çocuklarda uzun yaşam beklentisi göz önüne alındığında, gelecekteki muhtemel cerrahi müdahale gereksinimleri tedavi kararı verilirken mutlaka göz önünde bulundurulmalıdır. Dolayısıyla minimal invaziv tedavi alternatifler çocuklarda önem arz etmektedir. Endoskopik

cihazların yüksek görüntü kalitesiyle minyatürize olması çocuklardaki endoskopik girişimleri yüksek başarı oranları ile uygulamayı mümkün kılmıştır.^[7]

Üriner sistem taş hastalıklarında, erişkindeki tedavi algoritması çocuklarda da benzerlik göstermektedir ve 1 cm'den küçük alt kaliks taşlarında ve 2 cm'den küçük renal pelvis ve orta-üst pol taşlarında "vücut dışı şok dalga (ESWL)" tedavisi ilk tercih olarak önerilmektedir.^[5, 6, 8-12] Bir diğer minimal invaziv tedavi yöntemi ise retrograde intrarenal cerrahi (RIRC) dir. Çocuklarda ilk RIRC serilerinin 2011 yılında yayınlanmasını takiben, RIRC nin çocuklarda da kullanımı popüler hale gelmiştir.^[13-15] Ancak 2016 EAU kılavuzlarında erişkinden farklı olarak çocuklarda RIRC böbrek taşları tedavi algoritmasında ilk tedavi seçeneği olarak önerilmezken; 1 cm'den küçük pelvis ve alt pol taşlarında ESWL ye ikincil tedavi seçeneği olarak önerilmiştir.^[5]

Perkütan nefrolitotomi (PNL) 2 cm'den büyük ve staghorn böbrek taşlarında hala ilk tedavi seçeneği olarak algoritmadaki yerini korumaktadır. Obstrükte böbrekler, sistin ve kalsiyum

oksalat monohidrat gibi sert taşlar ve ESWL nin başarısız olduğu durumlarda ise taşlar küçük de olsa PNL endikasyonu mevcuttur. [5, 6, 16-18]

Çocuklardaki uzun yaşam beklentisi PNL'nin böbrek gelişimi ve radyasyonun çocuk üzerindeki etkilerini de sorgulama gereksinimini ortaya çıkarmıştır. Daha önce erişkin taş hastalarında yaptığımız bir çalışmada PNL öncesi ve sonrası QSPECT (99m)Tc-DMSA ile böbrek fonksiyonlarını değerlendirdik ve hastaların %12 sinde trakt yerinde yeni skar geliştiğini tespit ettik. Ancak bu etkinin total böbrek fonksiyonuna etkisinin olmadığını gördük. [19] Wadwa ve ark. [17] 13 yaşından küçük çocuklarda böbrek fonksiyonlarının ve morfolojisinin PNL sonrasında etkilenmediğini göstermiştir. Reisiger ve ark. [20] ise üreteroskopi, ESWL ve PNL cerrahileri sonrası çocukların yaklaşık 6 yıllık takipleri sonunda böbreğin beklenen boyutlarını hesaplamış ve bu cerrahilerle böbrek gelişiminin etkilenmediği sonucuna varmışlardır. Ancak farklı olarak Moskovitz ve ark. ise, erişkin hastalarda böbreğin global uptakinin etkilenmediğini ancak cerrahi uygulanan böbreğin bölgesel fonksiyonunda istatistiksel anlamlı bir düşüş olduğunu göstermişlerdir. [21]

PNL nin çocuk böbreğinin gelişimi üzerine etkinliğine dair tartışmalar devam etmekle birlikte çocuğun aldığı radyasyonun önemi konusunda da araştırmalara ihtiyaç vardır. Hastanın PNL sırasında güvenli doz aralığında radyasyon aldığına dair sınırlı çalışmalar olmakla birlikte; radyasyonun kansere yol açan genetik değişikliklere neden olması için bir eşik değer yoktur ve dozdan bağımsızdır. Bu nedenle floroskopi kullanılacaksa çocuğun cerrahi alan dışındaki vücut bölgeleri korunmalı, ve floroskopi süresi olabildiğince minimum tutulmalıdır. [22-26]

Mini- PNL gereksinimi

Taş boyutu, lokalizasyonu, böbrek anatomisi gibi faktörler PNL başarısını etkilemektedir ve

literatürde çocuk hastalardaki taşsızlık oranı %73-96 arasında değişmektedir. [18, 27-29] Sonuçları erişkinlerdeki ile benzer olsa da, böbreğin ve kaliksel yapıların küçük olması ve aletlerin rölatif büyük olması işlemi güçleştirmektedir. Bu nedenle PNL minimal invaziv bir metod olarak görülse de, bu yöntemi daha az invaziv hale getirme arayışına gidilmiştir. Bu bağlamda enstrüman ve dilatasyonların küçülmesiyle mini-PNL (13F-18F), ultra mini-PNL ($\leq 12F$) ve son olarak mikro-PNL (mikroperk) (4. 8F) kavramları ortaya çıkmıştır. Böylece komplikasyon oranlarının azaltılması hedeflenmiştir.

Standart PNL ameliyatında 24-30F dilatasyon yapılıdır. Mini-PNL tanımı, düşük dilatasyonlu PNL yi tarif etmektedir ve çeşitli çalışmalarda 16F den 22F e kadar mini-PNL kabul edilmiştir. [30-33] Ancak 2013 yılından itibaren EAU tedavi klavuzları, tanım kargaşasından da bahsederek, 18F e kadar olan dilatasyonları mini-PNL olarak tanımlamıştır. [6]

Mini-PNL'nin endikasyonlarını hala net olarak ortaya konulmamıştır. Resorlu ve ark., çocuklarda RIRC ile mini-PNL yi karşılaştırmış ve taşsızlık oranlarını sırasıyla %84. 2 ve %85. 8 olarak bildirmişlerdir. Ayrıca mini-PNL grubunda major komplikasyon bildirmemişlerdir. Bu çalışmada transfüzyon oranı, 22F sheat yerleştirilen çocuklar da %8. 7, 18F sheat yerleştirilenlerde %5. 2 iken, 12F dilatasyon yapılan hiçbir çocukta transfüzyon ihtiyacı olmamıştır. [33] Guohua ve ark., 15-25 mm böbrek taşı olan infantlarda ESWL ile mini-PNL' yi karşılaştırmış ve taşsızlık oranlarını sırasıyla %86. 4 ve %96 olarak bildirirken, komplikasyon ve ikincil tedavi gereksinimleri mini-PNL grubunda anlamlı derecede düşük bulunmuştur. [34] Yan X ve ark., 1-3 cm böbrek taşı olan ve 14F-16F dilatasyon yapılmış okul öncesi çocuklarda başarı oranını %85. 2 olarak bildirirken hiçbir hastada transfüzyon gereksinimi olmamıştır. [35]

Kapoor ve ark. kanamayı azaltmak için gerekmedikçe 24F den fazla dilatasyon yap-

mamayı önermişlerdir. ^[36] Bilen ve ark. kan transfüzyon oranının 20F ve 26F dilatasyon yapılanlarda benzer olduğunu, 14 F dilatasyon yapıldığında ise transfüzyon oranının anlamlı azaldığını göstermiştir. ^[37] Güneş ve ark. ise okul öncesi staghorn taşı olan çocuklarda erişkin aletleri kullanıldığında komplikasyon oranlarının anlamlı derecede arttığını bildirmişlerdir. ^[38]

İnfanttaki 24 F lik bir dilatasyonun erişkinde 72 F e karşılık gelmesi ve özellikle kanama komplikasyonlarını belirgin olarak azaltması trakt çapını küçük tutmanın önemi ortaya koymaktadır. Mini PNL nin dezavantajı ise taş fragmanlarını daha küçük bir trakttan toplamanın getireceği zaman kaybıdır. Trakt küçüldükçe ve taş boyutu arttıkça ameliyat süreside uzayacaktır. PNL sırasında dilatasyon derecesi, taşı rahat toplamamızı sağlayacak en büyük, böbreğe zarar vermeyecek en küçük düzeyde tutulmalıdır. ^[26]

Mini- PNL' de teknik detaylar

PNL öğrenim eğrisinde erişkin için en az 60 vaka gerekmektedir ve 115 vakadan sonra sonuçların mükemmel olduğu bildirilmiştir. ^[39, 40] Çocuklarda yeterli tecrube kazanmak için en az 35 vakalık tecrubeye sahip olunması; çocuklarda PNL işlemine başlamadan önce, erişkinde en az 120 vakalık tecrube edinilmiş olması önerilir. ^[41] Yani çocukta PNL'ye başlamadan önce önce erişkin vakalarda uzmanlık düzeyinde vaka tecrübesi gerekir. ^[26]

Mini-PNL nin aşamaları dilatasyonların daha küçük tutulması dışında standart PNL ile aynıdır. Litotomi pozisyonunda üretere 4-6 Fr kateeter yerleştirilmesini takiben hasta supin ya da prone pozisyonuna alınır. Floroskopi cihazının X-ışını oluşturan kısmı masanın altına, görüntü imajının oluştuğu tüp ise masanın üzerine alınır ki böylece cerrahın maruz kalacağı radyasyon miktarı azaltılmış olur. Ayrıca bu pozisyon, çocuğun altına serilen kurşun koruyucu gömlekler ile cerrahi alan dışındaki vücut bölgeleri

korunabilir. Giriş cerrahın tecrubesine göre ultrasonografi (USG) ya da floroskopi eşliğinde yapılabilir. Floroskopi kullanılmadan önce üreter kataterinden serum fizyolojik ile 1/3 oranında dilüe edilmiş opak verilerle toplayıcı sistem vizualize edilir. İlk giriş mümkünse posterolateralden ve infundibulumla paralel olmalıdır. Erişkinde olduğu gibi ilk giriş transparankimal olmalı ve direk pelvis girişi yapılmamalıdır. Özellikle monoplanar giriş yapılacak olgularda böbrek-cilt mesafesinin çok kısa olduğu akılda tutulmalıdır. Uygun kaliks girişini takiben, bir tanesi yedek olmak üzere 2 adet kılavuz tel gönderilir. Özellikle infantlarda böbreğin erişkinlere nazaran hiper mobil olması, mukoza ve parankim sınırının erişkinlerdeki kadar belirgin olmaması ve renal parankimin ince olması nedeniyle erişim kılıfı (access sheath) kolaylıkla toplayıcı sistemden çıkabilir. Bu nedenle çocuklarda yedek kılavuz tel kullanmakta fayda vardır. ^[26] Bu klavuz tel üzerinden 6-8 Fr den başlayarak dilatasyonlara başlanır. İnfanttaki 24 F lik bir dilatasyonun erişkinde 72 F e karşılık geldiği düşünüldüğünde dilatasyonlar en düşük seviyede tutulmalıdır. İşlem sırasında pnömotik, ultrasonik ya da holmiyum YAG:lazer taş fragmentasyonu için kullanılabilir. Bu aşamadan sonra uygulanan prosedürler standart PNL ile aynıdır. Ancak pediatrik aletler kullanıldığı için, nefroskop ve yardımcı el aletlerinin daha küçük olması nedeniyle, taşları toplayıcı sistem dışına almak zaman alabilir, ameliyat süresini uzatabilir. Bu durum mini PNL için bir dezavantaj olarak görülebilir.

İşlemin sonunda nefrostomi tüpü, gerekli durumlarda antegrad DJ stent yerleştirilir. Adolesan ve adultlarda seçilmiş olgularda tubless PNL uygulanabilirken, infantlarda ve okul öncesi çağda küçük çaplı bir nefrostomi tüpü yerleştirilmelidir. Yerleştirilen DJ katateri sistoskopi almak için tekrar genel anesteziye ihtiyaç olması, tubless PNL'nin bir diğer dezavantajıdır. ^[26, 42, 43]

Komplikasyonlar ve yönetimi

Çocukların hemodinamisinin çok çabuk değişebilmesi, kanama gibi komplikasyonlarda erişkinlere nazaran daha az toleranslı olması PNL sırasında ve sonrasında hasta takibini daha önemli kılmaktadır.

PNL minimal invaziv ve etkili bir tedavi olmasına karşın ciddi komplikasyonlarla sonuçlanabilen bir yöntemdir. Clavien ya da Satava gibi kullanılmakta olan komplikasyon sınıflamaları minor hadiseleri de barındırdığından, literatürde %83 lere varan komplikasyon oranları bildirilmiştir. Ancak major komplikasyonlar oldukça nadir görülür. ^[44-47]

PNL nin komplikasyonları arasında; kanama, ateş, idrar yolu enfeksiyonu, sepsis gibi efektif komplikasyonlar, uzamış idrar kaçağı (extravazasyonu), ürinom oluşumu ile komşu organ yaralanmaları ve ölüm sayılabilir. Ayrıca hipotermi ve sıvı elektrolit imbalansı çocuklarda görülebilecek önemli komplikasyonlardır.

Kanama, PNL'nin her aşamasında görülebilen, işlem sırasında ve sonrasında bulgu verebilen en önemli komplikasyondur. Literatürde kan transfüzyon oranları %4-23 arasında olup erişkin ve çocukta benzerlik göstermektedir. Müdahale gerektirir kanama oranı ise %0. 6-1. 4 dür. ^[45-50] Posterior kaliks girişi ile trakt sayısını azaltarak ve daha az dilatasyonlarla bu risk azaltılabilir. ^[26] Kanamayı azaltmak için gerekmedikçe 24F den fazla dilatasyon yapılmamalı ve trakt sayısı arttırılmamalı. ^[36] Kanamalar sıklıkla venöz nitelikte olup retroperitonun ve gerotanın tampon etkisiyle genellikle kendi kendini sınırlar. Bu nedenle peroperatif trakt yerinden olan kanamalarda nefrostomi tüpünü klemlemek çoğunlukla yeterli olur. Yeterli olmadığı durumda Kaye nefrostomi taponad balon katateri yerleştirilebilir. Yaptığımız bir çalışmada kanayan hastaya acil müdahale kriterlerini ortaya koyduk. ^[48] Bu çalışma ile hemoglobinin düşüşü ve idrar çıkışında azalmayı

takiben metabolik asidoz gelişen hastalarda, kan transfüzyonu ve mayi desteğinin yeterli olmadığı ve acil cerrahi müdahale gerektiği sonucuna vardık. Bu çalışma literatürde erişkin hastalarda bu konuda yapılmış olan tek araştırma olup çocuklarda benzer bir araştırma henüz yapılmamıştır. Çocuklar, akut ve ciddi kanamalara erişkinler kadar tolerans gösteremeyebilir ve hemodinamileri hızlı bir şekilde bozulabilir. Bu nedenle postoperatif vital bulgular, idrar çıkışı, paranteral mayi miktarı ve hızı yakından takip edilmelidir. Postoperatif hemogram kontrolünde çocuklarda çok önemlidir. Postoperatif kanaması sınırlanan ve semptom vermeyen hafif hemogram düşüşlerinde transfüzyon yapmaksızın demir tedavisi ile eritrosit kitlesi hızla toparlayacaktır. Eğer akut, masif kan kaybı yoksa doku perfüzyonunu arttırmak için kristalloid ve/veya kolloid solusyonlar; hemoglobinde düşüş tespit edilen olgularda ise eritrosit süspansiyonu verilmelidir. Postoperatif masif kanaması yoksa, semptom vermeyen hemoglobin düşüşlerinde eritrosit transfüzyonu önerilmez. Takipne, dispne, apne, taşikardi, bradikardi, beslenme güçlüğü ya da letarji saptanan durumlarda transfüzyon yapılmalıdır ve bu hemogram değeri o hasta için eşik değerdir. En önemli problem ise bu eşik değer her çocukta ve yaşta farklı olmasıdır. 3 ml/kg eritrosit transfüzyonu ile hemoglobin düzeyi yaklaşık 1 gr/dl yükselir. Transfüzyon hızı ve miktarı hastanın kliniğine göre yapılır ve 10-15 ml/kg a kadar çıkılabilir. Kalp yetmezliği riski taşıyan olgularda ise diüretik uygulamasını takiben 2 ml/kg/saat hızla yapılmalıdır. Kliniği toparlamayan olgulara ise derhal cerrahi müdahale uygulanmalıdır. ^[26, 51] Özellikle hastadaki kanamaya asidoz tablosu ekleniyorsa açık cerrahi müdahale geciktirilmemelidir. ^[48] Bu nedenle hemogram düşüşüne neden olan kanamalı hastalarda kan PH düzeyleri de takip edilmelidir.

Postoperatif sepsis PNL sonrası görülebilen önemli ve ciddi komplikasyondur. Literatürde

%0. 3 ile %4. 7 arasında bildirilmektedir. [44, 46] Bayrak ve ark. postoperatif ateşi çocuklarda %5. 4, erişkinlerde %5. 6 olarak bildirmiştir. [47] Chen ve ark. PNL sonrası sepsis için risk faktörlerini, trakt sayısı, taş boyusu, pyelokaliektazi varlığı ve kan transfüzyonu olarak tanımlamıştır. [52] Sepsis riskini azaltmak için ameliyata almadan hastanın idrarı muhakkak steril hale getirilmesidir. Tüm hastalara rutin olarak preoperatif tam idrar tetkiki ve idrar kültürü çalışılmalı, antibiyograma göre uygun antibiyotik tedavisi sonrasında idrarın steril olduğu teyid edilerek ameliyata alınmalıdır. Erişkin hastalarda PNL den 1 hafta önce başlanan pyeloseptil tedavisi ile sepsis riskinin azaldığını gösteren çalışmalar olmakla birlikte çocuklarda böyle araştırma bulunmamaktadır. [53, 54] Pyonefroz olan çocuklarda önce üreteral DJ stent ya da nefrostomi ile drenaj sağlanmalı ve antibiyotik tedavisi ile enfeksiyon yatıştırılmalıdır. PNL işlemi hasta stabil ve idrar steril olana kadar ertelenmelidir. [55] Pyonefrozun işlem sırasında fark edildiği durumunda nefrostomi yerleştirilerek PNL ertelenmelidir. [26]

Erişkinden farklı olarak çocuklarda bir diğer önemli nokta hipotermiye yatkınlık ve sıvı absorpsiyonuna bağlı gelişebilecek volüm yücüdür. Özellikle infantlarda görece geniş vücut yüzey alanı nedeniyle hipotermi riski daha da artmaktadır. Hipotermi derinleşirse solunum depresyonu ve metabolik asidoz ortaya çıkar. Hipotermide anestezi ihtiyacı da azalacağı için dolaşımdaki anestezi madde artar ve aşırı doz, derin anestezi ve uyanmada gecikme görülebilir. Ayrıca hipotermi trombosit fonksiyon bozukluğu, ilaç metabolizmasında azalma, enfeksiyon riskinde artış ve kardiyak aritmiye neden olabilmektedir. Oda ısısının düzenlenmesi, ısıtıcıların kullanılması, ekstremitelerin pamukla sarılması, kullanılan mayinin ısıtılması, işlem sırasında kullanılan PNL örtüsünün altına su sızdırmaması ve çocuğun ıslanmaması gibi önlemler hipotermiden korunmak için genellikle yeterli olur. [26, 56, 57]

Yağ kitlesinin, intraselüler ve ekstraselüler sıvı oranlarının farklı olması nedeniyle, çocuklarda sıvı elektrolit ve volüm dengesini daha hassastır. [56] PNL sırasında retroperitona sızan sıvının bir kısmı emilir ve bu nedenle işlem sırasında serum fizyolojik solusyonu kullanılmalıdır. Mini-PNL nin bir dezavantajı, taş yükü fazla olan olgularda trakt çapı küçük tutulduğunda, ameliyat süresi uzayabilmektedir. Artan basınç özellikle uzayan vakalarda toplayıcı sistemde yırtıklara neden olur ve emilen sıvı miktarını arttırır. Bu yırtıklar 1-2 gün içinde spontan kapanacağından nefrostomiye birkaç gün tutmak yeterli olur. Peroperatif floroskopide böbreğin mediale itildiği farkedilirse retroperitonda mayi düşünülerek bu durumdan şüphelenilmelidir. İntraperitoneal ekstrasvazyon ise nadir görülür ve hasta pron pozisyonunda olduğu için işlem sırasında farketmek zordur. Bu durumda hastanın diyastolik kan basıncında artış ve ventilasyonda azalma dikkat çeker. Peritona yerleştirilecek bir dren genellikle yeterli olur. [58]

Ayrıca erişkinde görülebilen diğer komplikasyonlar olan komşu organ yaralanmaları, hidropnömotoraks, postoperatif ateş ve nefrostomi traktından sızıntı çocuklarda da görülebilir. Bu durumlarda erişkindekiyle benzer tedavi algoritmaları uygulanır.

Sonuç

Çocukta PNL yapmaya başlamadan önce, muhakkak erişkinde yeterli tecrube edinilmelidir. Kanama gibi ciddi komplikasyonları azaltmak için trakt dilatasyonları azaltılarak mini-PNL kavramı tanımlanmıştır. Literatürde endikasyonları net çizgilerle tariflenmemiş olsa da, mini-PNL özellikle çocuklarda yaygınlaşmaktadır. Standart PNL ye göre daha az invaziv olması ve kanama riskinin belirgin azalması, ESWL ve RIRC ile yapılan karşılaştırmalı çalışmalarda etkili ve komplikasyonlarının düşük olması mini-PNL yi ön plana çıkarmıştır. Cerrahi komp-

likasyonlar çocuk ve erişkinde benzer olmakla birlikte, çocuk böbreğinin hiper mobil ve küçük olması, hipotermiye yatkın olması ve elektrolit imbalansına olan yatkınlık işlemi güçleştiren ve komplikasyonlara yol açabilen en önemli farklılıklardır. Komplikasyonlardaki temel tedavi prensipleri ise erişkin ile benzerdir.

Kaynaklar

- Oğuz U, Resorlu B, Unsal A. Metabolic evaluation of patients with urinary system stone disease: a research of pediatric and adult patients. *Int Urol Nephrol* 2014; 46:329-34. doi: 10. 1007/s11255-013-0539-3
- Ferrari P, Piazza R, Ghidini N, et al. Lithiasis and risk factors. *Urol Int* 2007; 79: 8–15
- Musulmanoglu AY, Binbay M, Yuruk E, et al. Updated epidemiologic study of urolithiasis in Turkey. I: changing characteristics of urolithiasis. *Urol Res* 2011; 39: 309–314
- Erbagci A, Erbagci AB, Yilmaz M, et al. Pediatric urolithiasis-evaluation of risk factors in 95 children. *Scand J Urol Nephrol* 2003; 37: 129–133
- S. Tekgül, H. S. Dogan, R. Kocvara et al. (2016) Guideline on pediatric urology. 2016 Available at: <http://uroweb.org/wp-content/uploads/EAU-Guidelines-Paediatric-Urology-2016-1.pdf>
- Türk C, Neisius A, Petrik A, et al. (2013) Guideline on urolithiasis. 2016 Available at: <http://uroweb.org/wp-content/uploads/EAU-Guidelines-Urolithiasis-2016-1.pdf>
- Ünsal A. Çocuklarda böbrek taşı tedavisinde perkütan nefrolitotomi. *Endoüroloji Bülteni* 2008; 4: 1-6
- Musulmanoglu AY, Tefekli A, Sarilar O, et al. Extracorporeal shock wave lithotripsy as first line treatment alternative for urinary tract stones in children: a large scale retrospective analysis. *J Urol* 2003; 170: 2405-8.
- Demirkesen O, Onal B, Tansu N, et al. Efficacy of extracorporeal shock wave lithotripsy for isolated lower caliceal stones in children compared with stones in other renal locations. *Urology* 2006; 67: 170-4
- Soygur T, Arıkan N, Kilic O, et al. Extracorporeal shock wave lithotripsy in children: evaluation of the results considering the need for auxiliary procedures. *J Pediatr Urol* 2006; 2: 459-63. doi: 10. 1016/j.jpuro. 2005. 11. 003
- Kurien A, Symons S, Manohar T, et al. Extracorporeal shock wave lithotripsy in children: equivalent clearance rates to adults is achieved with fewer and lower energy shock waves. *BJU Int* 2009; 103: 81-4. doi: 10. 1111/j. 1464-410X. 2008. 07887. x.
- McAdams S, Shukla AR. Pediatric extracorporeal shock wave lithotripsy: Predicting successful outcomes. *Indian J Urol* 2010; 26: 544-8. doi: 10. 4103/0970-1591. 74457.
- Unsal A, Resorlu B. Retrograde intrarenal surgery in infants and preschool-age children. *J Pediatr Surg* 2011; 46: 2195-9. doi: 10. 1016/j.jpedsurg. 2011. 07. 013.
- Abu Ghazaleh LA, Shunaigat AN, Budair Z. Retrograde intrarenal lithotripsy for small renal stones in prepubertal children. *Saudi J Kidney Dis Transpl* 2011; 22: 492-6.
- Salerno A, Nappo SG, Matarazzo E, et al. Treatment of pediatric renal stones in a Western country: a changing pattern. *J Pediatr Surg* 2013; 48: 835-9. doi: 10. 1016/j.jpedsurg. 2012. 09. 058.
- Ünsal A, Kara C, Bozkurt ÖF, et al. Bilateral böbrek ve üreterinde sistin taşları olan 9 aylık infantta anegrad perkütan yaklaşım. *Türk Üroloji Dergisi* 2009; 35: 56-60
- Wadhwa P, Aron M, Bal SC, et al. Critical prospective appraisal of renal morphology and function in children undergoing shockwave lithotripsy and percutaneous nephrolithotomy. *J Endourol* 2007; 21: 961-966
- Özden E, Şahin A, Tan B, et al. Percutaneous renal surgery in children with complex stone. *J Pediatr Urol* 2008; 4: 295-298
- Unsal A, Koca G, Reşorlu B, et al. Effect of percutaneous nephrolithotomy and tract dilatation methods on renal function: assessment by quantitative single-photon emission computed tomography of technetium-99m-dimercaptosuccinic acid uptake by the kidneys. *J Endourol* 2010; 24: 1497-502. doi: 10. 1089/end. 2010. 0008.
- Reisiger K, Vardi I, Yan Y, et al. Pediatric nephrolithiasis: does treatment affect renal growth? *Urology* 2007; 69: 1190-4.
- Moskovitz B, Halachmi S, Sopov V, et al. Effect of percutaneous nephrolithotripsy on renal function: assessment with quantitative SPECT of (99m)Tc-DMSA renal scintigraphy. *J Endourol* 2006; 20: 102-6.
- Kumari G, Kumar P, Wadhwa P, et al. Radiation exposure to the patient and operating room personnel during percutaneous nephrolithotomy. *Int Urol Nephrol* 2006; 38: 207-10.
- Bush WH, Brannen GE, Gibbons RP, et al. Radiation exposure to patient and urologist during percutaneous nephrostolithotomy. *J Urol* 1984; 132: 1148-52.
- Anderson PD, Bokor G. Nuclear and radiological terrorism: continuing education article. *J Pharm Pract* 2013; 26: 171-82. doi: 10. 1177/0897190012474238.

25. Tuncel E. Radyolojik yöntemler. Tuncel E (editör). Klinik radyoloji kitabı, 2. baskı, Bursa, 2007, sf 3–240
26. Ünsal A, Oğuz U. Çocuklarda mini-PNL. Çaşkurlu T (editör) Üriner Sistem Taş Hastalığının Tedavisi, 1. Baskı, İstanbul, 2015, sf 417-427
27. Wadhwa P, Aron M, Bal SC, et al. Critical prospective appraisal of renal morphology and function in children undergoing shockwave lithotripsy and percutaneous nephrolithotomy. *J Endourol* 2007; 21: 961-966
28. G. Erdenetsesteg G, T. Manohar, H. Singh, et al. Endourological management of pediatric urolithiasis: Proposed clinical guidelines. *J Endourol* 2006; 20: 737-748
29. R. Kapoor, F. Solanki, P. Singhanian, et al. Safety and efficacy of percutaneous nephrolithotomy in the pediatric population. *J Endourol* 2008; 22: 637-640
30. Long Q, Guo J, Xu Z, et al. Experience of mini-percutaneous nephrolithotomy in the treatment of large impacted proximal ureteral stones. *Urol Int* 2013; 90: 384-8. doi: 10. 1159/000343668.
31. Wah TM, Kidger L, Kennish S, et al. MINI PCNL in a pediatric population. *Cardiovasc Intervent Radiol* 2013; 36: 249-54. doi: 10. 1007/s00270-012-0460-7.
32. Zeng G, Zhao Z, Wan S, et al. Comparison of children versus adults undergoing mini-percutaneous nephrolithotomy: large-scale analysis of a single institution. *PLoS One* 2013; 8: e66850. doi: 10. 1371/journal.pone. 0066850.
33. Resorlu B, Unsal A, Tepeler A, et al. Comparison of retrograde intrarenal surgery and mini-percutaneous nephrolithotomy in children with moderate-size kidney stones: results of multi-institutional analysis. *Urology* 2012; 80: 519-23. doi: 10. 1016/j. urology. 2012. 04. 018.
34. Zeng G, Jia J, Zhao Z, et al. Treatment of renal stones in infants: comparing extracorporeal shock wave lithotripsy and mini-percutaneous nephrolithotomy. *Urol Res* 2012; 40: 599-603. doi: 10. 1007/s00240-012-0478-y.
35. Yan X, Al-Hayek S, Gan W, et al. Minimally invasive percutaneous nephrolithotomy in preschool age children with kidney calculi (including stones induced by melamine-contaminated milk powder). *Pediatr Surg Int* 2012; 28: 1021-4.
36. R. Kapoor, F. Solanki, P. Singhanian, et al. Safety and efficacy of percutaneous nephrolithotomy in the pediatric population. *J Endourol* 2008; 22: 637-640
37. Bilen CY, Koçak B, Kitirci G, et al S. Percutaneous nephrolithotomy in children: lessons learned in 5 years at a single institution. *J Urol* 2007; 177: 1867-71.
38. Gunes A, Yahya Ugras M, Yilmaz U, et al. Percutaneous nephrolithotomy for pediatric stone disease--our experience with adult-sized equipment. *Scand J Urol Nephrol* 2003; 37: 477-81.
39. Tanriverdi O, Boylu U, Kendirci M, et al. The learning curve in the training of percutaneous nephrolithotomy. *Eur Urol* 2007; 52: 206-11.
40. Allen D, O'Brien T, Tiptaft R, et al. Defining the learning curve for percutaneous nephrolithotomy. *J Endourol* 2005; 19:279-82.
41. Bayrak O, Seckiner I, Erturhan S. Evaluation of pediatric percutaneous nephrolithotomy experience of an adult-trained surgeon. *J Endourol* 2012; 26: 992-5. doi: 10. 1089/end. 2012. 0053.
42. Resorlu B, Kara C, Sahin E, et al. Comparison of Nephrostomy Drainage Types following Percutaneous Nephrolithotomy Requiring Multiple Tracts: Single Tube versus Multiple Tubes versus Tubeless. *Urol Int* 2011; 87: 23–27 (DOI:10. 1159/000324264)
43. Resorlu B, Unsal A. Tubeless Percutaneous Nephrolithotomy in Children: Myth or Reality? *Urol Int* 2012; 88: 489–490
44. Michel MS, Trojan L, Rassweiler JJ. Complications in percutaneous nephrolithotomy. *Eur Urol* 2007; 51: 899-906; discussion 906.
45. Unsal A, Resorlu B, Atmaca AF, et al. Prediction of morbidity and mortality after percutaneous nephrolithotomy by using the Charlson Comorbidity Index. *Urology* 2012; 79: 55-60. doi: 10. 1016/j. urology. 2011. 06. 038.
46. Skolarikos A, de la Rosette J. Prevention and treatment of complications following percutaneous nephrolithotomy. *Curr Opin Urol* 2008; 18: 229-34. doi: 10. 1097/MOU. 0b013e3282f46afc
47. Bayrak O, Erturhan S, Seckiner I, et al. Reliability of percutaneous nephrolithotomy in pediatric patients: comparison of complications with those in adults. *Korean J Urol* 2013; 54: 383-7. doi: 10. 4111/kju. 2013. 54. 6. 383.
48. Oguz U, Resorlu B, Bayindir M, et al. Emergent intervention criterias for controlling sever bleeding after percutaneous nephrolithotomy. *ISRN Urol* 2013; Jul 28;2013:760272. doi: 10. 1155/2013/760272.
49. Lopes T, Sangam K, Alken P, et al. Clinical Research Office of The Endourological Society Percutaneous Nephrolithotomy Study Group. The Clinical Research Office of the Endourological Society Percutaneous Nephrolithotomy Global Study: tract dilation comparisons in 5537 patients. *J Endourol* 2011; 25: 755-62. doi: 10. 1089/end. 2010. 0488.
50. Kukreja R, Desai M, Patel S, et al. Factors affecting blood loss during percutaneous nephrolithotomy: prospective study. *J Endourol* 2004; 18: 715-22.
51. Cin Ş. Kan ve kan ürünleri transfüzyonu. Cin Ş (editör). Çocuk sağlığı ve hastalıkları kitabı, 3. baskı, Ankara, 2004; sf 751-8
52. Chen L, Xu QQ, Li JX, Xiong LL, et al. Systemic inflammatory response syndrome after percutaneous nephrolithotomy: an assessment of risk factors. *Int*

- J Urol 2008; 15: 1025-8. doi: 10. 1111/j. 1442-2042. 2008. 02170. x.
53. Bag S, Kumar S, Taneja N, et al. One week of nitrofurantoin before percutaneous nephrolithotomy significantly reduces upper tract infection and urosepsis: a prospective controlled study. *Urology* 2011; 77: 45-9. doi: 10. 1016/j. urology. 2010. 03. 025.
 54. Kumar S, Bag S, Ganesamoni R, et al. Risk factors for urosepsis following percutaneous nephrolithotomy: role of 1 week of nitrofurantoin in reducing the risk of urosepsis. *Urol Res* 2012; 40: 79-86. doi: 10. 1007/s00240-011-0386-6.
 55. Tu MQ, Shi GW, He JY. Treatment of pyonephrosis with upper urinary tract calculi. *Zhonghua Yi Xue Za Zhi* 2011; 91: 1115-7.
 56. Charles J. Cote. Pediatric Anesthesia. In: Ronald D. Miller, (eds). *Miller's Anesthesia*. 6th ed. Philadelphia: 2005; 2367-2408
 57. Unsal A, Resorlu B, Kara C, et al. Safety and efficacy of percutaneous nephrolithotomy in infants, preschool age and older children with different sizes of instruments. *Urology* 2010; 76: 247-252
 58. Matlaga BR, Lingeman JE. Surgical management of upper urinary tract calculi. In: Wein AJ, Kavoussi LR, Novick AC, et al., (eds). *Campbell-Walsh Urology*. 10th ed. Philadelphia: WB Saunders, 2012; 1357-410.

Çocuklarda Şok Dalga Litotripsisi

28

Berkan Reşorlu, Yaşar Issı

Üriner sistem taş hastalığının yaşam boyu prevalansı çeşitli çalışmalarda %1 – 15 gibi yüksek bir oranda bildirilirken, çocukluk çağı taş hastalığı (< 18 yaş) bunun küçük bir kısmını (%1 – 2'i) oluşturmaktadır (1, 2). Ancak son 30 yıldır taş hastalığının insidansında belirgin bir artış söz konusudur ve bu artıştan hem erişkinler hem de çocuklar etkilenmektedir (3, 4). Beslenme alışkanlıklarında meydana gelen değişiklikler (karbonhidrat ve tuz ağırlıklı beslenme), sedanter yaşam tarzı ve bunlara bağlı artan obezite insidansı bu durumdan sorumlu tutulmaktadır. Yine erişkinlerde olduğu gibi çocuklarda da kız cinsiyette taş görülme insidansı daha fazla artmaktadır. Bu durum ise obezitenin östrojenin taş oluşumundan koruyucu etkisini inhibe etmesine bağlanmaktadır (5).

Çocukluk çağı taş hastalığı aynı zamanda büyük oranda metabolik veya anatomik bozukluklara ya da enfeksiyöz patolojilere bağlıdır ve bu durum cerrahi sonrası %55' lere varan nüks oranından sorumlu tutulmaktadır (6, 7). Önünde uzun bir yaşam beklentisi olan çocuklarda, nüks ihtimalinin yüksek olması ve

tekrarlayan girişim gereksinimi minimal invaziv tedavi seçeneklerinin önemini daha da arttırmaktadır. Son yıllarda gelişen teknoloji ile birlikte endoskopik cihazların minyatürizasyonunun sağlanması, lazer teknolojisinin gelişmesi, nitinol yapıda yardımcı enstrümanların kullanıma girmesi, endoürolojik girişimlerin daha yaygın kullanılabilir hale gelmesine ve artan deneyim ile birlikte çocuk hasta grubunda da uygulanır olmasına yol açmıştır (8, 9).

Aktif taş çıkarılması kararı verilen çocuk hastalarda tedavi seçiminde kullanılan endikasyonlar genel olarak erişkinler ile aynı kabul edilse de, çocuk hastalar özellikle şok dalga litotripsisi (SWL) yöntemine daha iyi yanıt vermektedir (1, 10). Gelişmekte olan böbrek dokusunun şok dalgalarını daha iyi iletmesi, çocuklarda spontan pasajın erişkinlere oranla daha fazla olması, taş empadansının düşük olması, daha kısa ve elastik üreter mevcudiyeti bu hızlı yanıtta rol oynamaktadır. Bu nedenle çocuklarda, 20 mm' ye (~ 300 mm²) kadar olan taşlarda SWL ilk tedavi seçeneği olarak önerilmektedir (1).

SWL, vücut dışındaki bir kaynaktan oluşturulan şok dalgalarının, odaklanan taş iletilmesiyle taşın fragmente edilmesi esasına dayanır. Dornier medikal sistemlerinin ön çalışmaları sonucunda, 1972 yılında Münih Üniversitesi Üroloji kliniğinde bu teknolojinin terapötik kullanımı için araştırmalar başlamıştır. Şubat 1980'de Human-1 (HM-1) cihazı ile insan üzerindeki ilk taş tedavisinin yapılmasına kadar, Batı Almanya hükümetinin destekleriyle Dornier tarafından bir çok prototip oluşturulmuştur. Dornier HM-3 litotriptörün üretilmesi ve dağıtılması 1983'ün sonunda başlamış ve 1984 yılında FDA onayı almıştır.

SWL teknolojisindeki gelişmelerle anestezi gereksinimini ve komplikasyonları azaltmak amacıyla yeni nesil litotriptörler üretilmiş, fakat etkinlik açısından birinci nesil HM-3 litotriptörün sağladığı taşsızlık oranlarını elde edememişlerdir. Yeni jenerasyon cihazlar daha küçük fokus alanına sahiptir ve daha az enerji üretmektedir. Bu durum işlem sırasında duyulan ağrıyı azaltmakta, komplikasyon oranını düşürmektedir. Ancak bu cihazlarla tekrarlayan tedavi gereksinimi daha sık görülmektedir. Günümüzde elektrohidrolik, elektromagnetik ve piezoelektrik olmak üzere kullanılan 3 temel şok dalgası jeneratörü bulunmaktadır.

İşlemin çocuklarda çoğunlukla genel anestezi gerektirmesi ve tekrarlayan her seansta anestezi gereksinimi oluşturması, radyasyona maruziyet, uzun dönemde renal skar, hiperoksalüri, hipertansiyon, diyabet veya kronik böbrek yetmezliğine neden olabileceği endişesi ve sistin gibi sert taşların taşların (taşların %8.5'u) bu tedavi yöntemine cevap vermemesi, bu yöntemin çocuklarda kullanımı konusunda çekinceler oluşturmaktadır (2, 8). Ancak son dönemde yapılan birçok çalışmada çocuklarda SWL tedavisinin uzun dönem sonuçları açısından da güvenilir olduğu bildirilmiştir (15).

Çocuklarda 2 cm'den küçük böbrek taşlarının tedavisi konusunda yapılmış çalışmalarda

tek seans SWL tedavisi sonrası %36 ile %68 oranında, tekrarlayan SWL seansları ile birlikte %75 ile %95 arasında taşsızlık sağlandığı bildirilmiştir (11). SWL başarısını azaltan faktörler olarak, büyük taş boyutu, alt pol yerleşimi, taşın metabolik yapısı (sistin), kaliks boynunun uzun olması, infudibulopelvik açının 45 dereceden büyük olması sayılmaktadır (12-14). EAU kılavuzlarında taş boyutu göz önüne alındığında SWL sonrası taşsızlık oranları sırasıyla; < 1 cm, 1 – 2 cm arası, > 2 cm ve tüm taşlar için sırasıyla %90, %80, %60 ve %80 olarak bildirilmiştir (15).

Taş dansitesinin, SWL sırasında taş fragmentasyonunda rol oynayan önemli bir prediktör olduğu bilinmektedir. McAdams ve ark., taş dansitesinin 1000 HU ve altında olmasını çocuklarda SWL başarısı için önemli bir faktör olarak bildirmişlerdir (16). Yine yapılan başka bir çalışmada taşın sertliğinin ≤ 600 HU olması ve ≤ 12 mm olması SWL için başarıyı artıran faktörler olarak sıralanmıştır (14).

Erişkinlerde olduğu gibi çocuklarda yapılan birçok çalışmada da taş lokalizasyonu, SWL başarısını etkileyen bir faktör olarak karşımıza çıkmaktadır. Renal pelvis ve üst ureter yerleşimli taşlar SWL tedavisine daha iyi yanıt verirken (yaklaşık %90 taşsızlık), alt kaliks yerleşimli taşlar SWL başarısının en düşük (%50 – 62 taşsızlık) olduğu lokalizasyondur (15). Alt kaliks taşlarında SWL başarısızlığı; artan taş boyutu, infundibular uzunluk ve infundibulopelvik açının 45 dereceden daha büyük olması ile ilişkili bulunmuştur (17).

Literatürde böbrek taşlarına uygulanan tekrarlayan SWL seansları arasındaki süre konusunda bir konsensus yoktur. Klavuzlara göre ureter taşları için 1 gün içinde seansların tekrarlanabileceği bildirilmektedir. Ancak böbrek taşlarında SWL sonrası böbrekte oluşacak kontüzyonun iyileşmesi 1 ile 2 hafta arasında bir zaman alacağı düşünülürse, iki seans arasında en az 1 haftalık bir sürenin geçmesi makul görülmektedir.

Her seans tedavi için ortalama şok dalga sayısı yaklaşık 1800 - 2000 arası (gerekirse 4000'e kadar çıkılabilir), ortalama kullanılan güç değeri 14 – 21 kV arasındadır. SWL sırasında maruz kalınan radyasyon çocuklar için bu yöntemin kullanımı sırasında düşündüren önemli çekincelerdendir. Ancak ultrasonografi ve dijital floroskopi eşliğinde odaklama sayesinde maruz kalınan radyasyon miktarı belirgin azalmıştır. Ayrıca yapılan çalışmalarda SWL sırasında çocukların erişkinlere oranla daha az miktarda radyasyona maruz kaldıkları gösterilmiştir (18, 19).

Anestezi teknikleri ve kullanılan ilaçlar konusunda yaşanan gelişmeler sayesinde infantlarda bile SWL sırasında anestezi güvenle verilebilir hale gelmiştir. Genel olarak 10 yaş altı çocuklarda genel ya da dissosiyatif anestezi teknikleri tercih edilirken, 10 yaş ve üzeri çocuklarda eğer kooperasyon kurulabiliyorsa intravenöz sedasyon ya da kontrollü-analjezik uygulaması tercih edilmektedir.

SWL, aynı zamanda üreter taşlarının tedavisinde de kullanılmaktadır. Ancak çocuklarda üreter taşlarının lokalizasyonunun tespitinde ve fokuslanmasında teknik problemler yaşanabilmektedir (15). Distal üreter taşlarının tedavisinde SWL'nin başarı şansının düşük olduğu bilinmektedir. EAU/AUA meta-analizinde, SWL ile tedavi edilen 6.981 distal üreter taşı hastası ile 5.952 URS ile tedavi edilen distal üreter taşı hastası karşılaştırılmıştır. Bu çalışma sonunda, distal üreter taşları tedavisinde taşsızlık sağlama açısından, URS anlamlı şekilde SWL'den üstün (SWL %74; URS %94) bulunmuştur (1).

SWL öncesi stentleme işlemi taşsızlık oranını etkilemezken; komplikasyon oranı ve hastanede yatış süresi stent konulmayan hastalarda daha yüksektir. Buna ek olarak stent tatbiki cerrahi bir işlem olmasının yanında işlem sonrası dizüri, pollaküri ve idrar sıkışmaları gibi hasta konforunu olumsuz etkileyebilecek şikayetlere sebep olabilmektedir. SWL tedavisi öncesi rutin

stentleme önerilmemektedir. Ancak yüksek taş yükü, bilateral obstrüksiyon, soliter böbrek, enfekte hidronefroz ve inatçı renal kolik durumlarında uygulama endikasyonları vardır. Özellikle SWL tedavisine giden soliter böbrekli hastalara mutlaka DJ stent konulmalıdır.

Çocuklarda SWL'ye bağlı komplikasyonlar sıklıkla geçici ve kendini sınırlayan tarzdadır. En sık izlenen komplikasyonlar; renal kolik, geçici hidronefroz, dermal ekimoz, üriner sistem enfeksiyonu, taş yolu oluşumu, sepsis ve nadiren hemoptizidir. İşlem öncesi hastaların steril idrara sahip olduğu mutlaka gösterilmelidir. SWL sonrası bakteriyemi oranı %14 ve sepsis oranı ise %1 olarak bildirilmektedir. Ancak preoperatif steril idrar kültürü olan çocuklarda enfeksiyöz komplikasyonları azaltmak için antibiyotik profilaksisi yapılması önerilmemektedir (15).

SWL sonrası barsak perforasyonu, karaciğer ve dalak hematomları gibi gastrointestinal yan etkiler, vaka bildirimi şeklinde oldukça nadir olarak bildirilmiştir. Çocuklarda ise akciğerlerin odak alanına yakınlığından dolayı akciğerlerde yaralanmalar görülebilmektedir.

Düzeltilmemiş koagülopatisi olanlarda SWL uygulandığında, yaşamı tehdit eden hemorajiler oluşabilmektedir. Kanama diatezi olup SWL tedavisi yapılması zorunlu olan hastalarda tedaviden en az 24 saat önce ve 48 saat sonra gerekli önlemler alınarak işlem uygulanabilir. Eğer hastadaki kanama diatezi ara verilemeyecek bir farmakoterapiye bağlı ise SWL tedavisi yerine üreteroskopi ile holmium lazer litotripsi tedavisi önerilir.

KAYNAKLAR

1. Türk C, Knoll T, Petrik A, et al. EAU 2016 Guidelines on Urolithiasis.
2. Desai M. Endoscopic management of stones in children. *Curr Opin Urol* 2005;15:107-12.
3. Srivastava T, Alon US. Urolithiasis in adolescent children. *Adolesc Med Clin* 2005;16:87-109.
4. Ost MC, Schneck FX. Surgical management of pediatric stone disease. In: Wein AJ, Kavoussi LR, Novick

- AC, et al. Cambell's urology. 10th ed. Philadelphia: WB Saunders, 2012;3667- 85.
5. Penido MG, Srivastava T, Alon US. Pediatric primary urolithiasis: 12-year experience at a Midwestern Children's Hospital. *J Urol* 2013;189:1493-7.
 6. Long CJ, Srinivasan AK. Percutaneous nephrolithotomy and ureteroscopy in children: evolutions. *Urol Clin North Am* 2015;42:1-17.
 7. Milliner DS, Murphy ME. Urolithiasis in pediatric patients. *Mayo Clin Proc* 1993;68:241-8.
 8. Unsal A, Resorlu B. Retrograde intrarenal surgery in infants and preschool-age children. *J Pediatr Surg* 2011;46:2195-9.
 9. Unsal A, Resorlu B, Kara C, Bozkurt OF, Ozyuvali E. Safety and efficacy of percutaneous nephrolithotomy in infants, preschool age, and older children with different sizes of instruments. *Urology* 2010;76:247-52.
 10. Mandeville JA, Nelson CP. Pediatric urolithiasis. *Curr Opin Urol* 2009;19:419-23.
 11. Azili MN, Ozcan F, Tiryaki T. Retrograde intrarenal surgery for the treatment of renal stones in children: factors influencing stone clearance and complications. *J Ped Surg* 2014;49:1161-5.
 12. Gofrit ON, Pode D, Meretyk S, et al. Is the pediatric ureter as efficient as the adult ureter in transporting fragments following extracorporeal shock wave lithotripsy for renal calculi larger than 10 mm? *J Urol* 2001;166:1862-4.
 13. Ozgur Tan M, Karaoglan U, Sen I, Deniz N, Bozkirli I. The impact of radiological anatomy in clearance of lower calyceal stones after shock wave lithotripsy in paediatric patients. *Eur Urol* 2003;43:188-93.
 14. El-Assmy A, El-Nahas AR, Abou-El-Ghar ME, Awad BA, Sheir KZ. Kidney stone size and hounsfield units predict successful shockwave lithotripsy in children. *Urology* 2013;81:880-4.
 15. Tekgul S, Riedmiller H, Dogan HS, et al. EAU 2016 Guidelines on Paediatric Urology.
 16. McAdams S, Kim S, Dajusta D, et al. Preoperative stone attenuation value predicts success after shock wave lithotripsy in children. *J Urol* 2010;184:1804-9.
 17. Tan MO, Karaoglan U, Sen I, et al. The impact of radiological anatomy in clearance of lower calyceal stones after shock wave lithotripsy in paediatric patients. *Eur Urol* 2003;43:188-93.
 18. Ather MH, Noor MA. Does size and site matter for renal stones up to 30-mm in size in children treated by extracorporeal lithotripsy ? *Urology* 2003;61:212-5.
 19. Ugur G, Erhan E, Kocabas S, et al. Anaesthetic/analgesic management of extracorporeal shock wave lithotripsy in paediatric patients. *Paediatr Anaesth* 2003;13:85-7.

KISIM 8

ÇOCUK ÜROLOJİSİNDE MİNİMAL İNVAZİV CERRAHİLER

Pediyatrik Laparoskopi

29

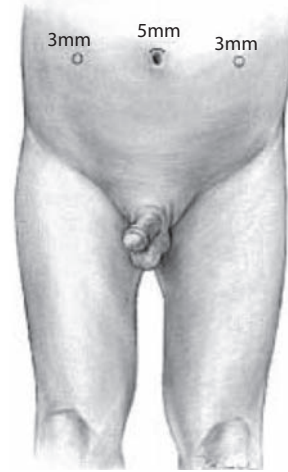Deniz Demirci

Laparoskopik yaklaşımlar pediatriye ilk olarak tedaviden ziyade tanısal amaçlı girmiş olsa da günümüzde tedavi içinde yaygın olarak kullanılmaktadır. Çocuk hasta grubunda ürolojik laparoskopik ameliyatlara, açık cerrahiye oranla hasta konforu, yara iyileşmesinin daha hızlı olması, hastanede kalış süresinin kısalığı, iyi kozmetik gibi avantajları nedeniyle güvenle kullanılmaktadır. Güncel teknolojik gelişmeler laparoskopik ameliyatlara yapılrken mükemmel yakın görüş ve çok daha iyi disseksiyon imkanını sağlamaktadır. Laparoskopik orşiopeksi, renal cerrahiler (piyeloplasti, heminefektomi, nefektomi, renal kist dekontikasyonu), piyelo-üreterolitotomi, üreteral reimplantasyon ve mesane augmentasyonu gibi ameliyatlara zamanla kazanılan deneyimlerin kılavuzluğunda günümüzde etkin ve güvenle uygulanmaktadır

Tanısal laparoskopi ve Laparoskopik orşiopeksi

İnmemiş testis prematürlerde %30, term bebekte ise %3 oranında görülür. Bunların yaklaşık %20'si ele gelmez (1). Ele gelmeyen testiste tanı için altın standart laparoskopik değerlendirilirdir.

İnfracumbikal bir insizyonla veres iğnesi veya Hasson yöntemiyle 5mm lik bir kamera portu yerleştirilip batin içine ve özellikle inguinal bölgelere karşılaştırılmaları olarak bakılır. Eğer testis batin içindeyse aynı taraf böbrekle internal ring arasında bir yerde olma ihtimali kuvvetlidir. Kamera portundan sonra, laparoskopik klavuzluğunda alt umbikal kadranların üst kısmına, anterior aksiller hat üzerine iki adet 3-5 mm'lik port daha konur (Şekil 1). Testisin in-



Şekil 1. Orşiopeksi için uygun trokar yerleşimi.

ternal ringe olan uzaklığı 2.5 cm'den kısa ise tek aşamalı, 2.5 cm'den daha fazla bir mesafe varsa iki aşamalı Fowler-Stephens yöntemi uygulanabilir (2).

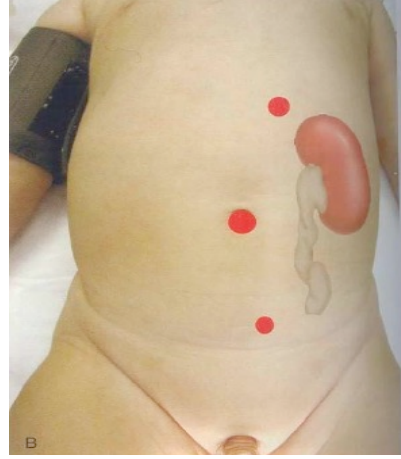Çok merkezli retrospektif bir çalışmada hastalar sırasıyla primer laparoskopik orşiopeksi (grup 1), tek aşamalı Fowler-Stephens (grup 2), iki aşamalı Fowler-Stephens (grup 3) yöntemi uygulanacak şekilde gruplanmıştır. Testiküler atrofi grup 1'deki 178 testisin %2.2'sinde, grup 2'deki 27 testisin %22.2'sinde, grup 3'deki 58 testisin %10.3'ünde görülmüştür. Genel başarı oranı grup 1'de %97.2, grup 2'de %74 ve grup 3'de %87.9 olarak bulunmuştur. Bu sonuçlar iki aşamalı Fowler-Stephens yönteminin primer orşiopeksi tercih edilmeyecek olan hastalarda gayet başarılı bir yöntem olarak uygulanabileceğini göstermektedir (3).

Laparoskopik renal cerrahi

Renal laparoskopik girişimler transperitoneal veya retroperitoneal olarak yapılabilmektedir. İlk cerrahi deneyimler transperitoneal olarak yapılsa da, son zamanlarda hem komplikasyon riskinin daha az olması hemde cerrahi tekniğin rahatlığı bakımından retroperitoneal girişler daha fazla tercih edilmektedir (4). Günümüzde transperitoneal girişler özellikle üreter alt ucun çıkarılması gereken operasyonlarda kullanılsa da çoğu klinikte tama yakın retroperitoneal girişler yapılmaktadır (5).

Transperitoneal giriş

Transperitoneal girişte ilk port umblikusun üstüne Hasson veya Veres tekniğiyle yapılır. İlk port yerleştirildikten sonra laparoskopi eşliğinde ikinci port umblikusla pubis arasındaki mesafenin orta noktasına konur. Üçüncü port ise falciform ligamandan kaçınılarak umblikal portun üstüne ve mümkünse biraz laterale konur. Bu port böbrek üst polünün disseksiyonunda oldukça yararlıdır. Üç port renal girişim-

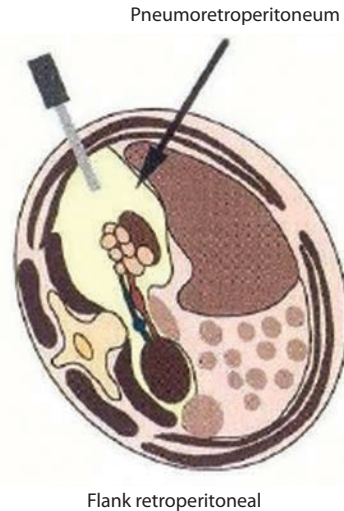


Şekil 2. Transperitoneal port yerleşimi

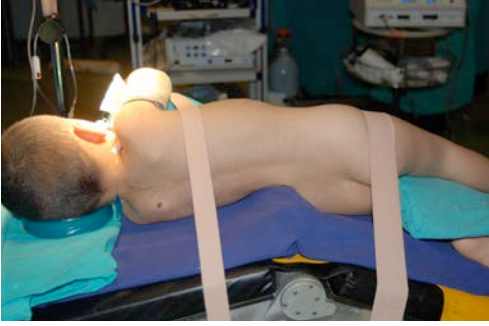ler için yeterlidir (Şekil 2). Nefroüretrektomilerde özellikle distal üreterin rahat çıkarılabilmesi için inferior port daha mediale yerleştirilir (5, 6).

Retroperitoneal giriş

Lateral dekübit pozisyonuna alınan hastaya hafif fleksiyon verilerek orta aksiler hatta spina iliakanın 1 cm üzerinden yapılan insizyonla ob-



Şekil 3. Retroperitoneal çalışma alanı.



Fotoğraf 1. Retroperitoneoskopi pozisyonu.

lik kaslar künt olarak geçilerek retroperitoneal alana ulaşılır (Fotoğraf 1). Alan önce parmakla, takiben bir retroperitoneal balonla (yaklaşık 400 ml hava ile şişirilerek) diseke edilerek cerrahi boşluk oluşturulur (Şekil 3). Bu giriş yeri kamara için kullanılırken, ikinci ve üçüncü çalışma portları orta aksiler hatta rektus lateralinden posterior ve inferiora hareket kısıtlılığı yapmıyacak şekilde yerleştirilir (7).

Açık cerrahide yapılan renal ameliyatların hemen hemen tamamı laparoskopik olarak yapılmaktadır. Nefrektomi endikasyonları arasında konjenital renal displazi ve üreteropelvik obstrüksiyona bağlı non fonksiyone böbrek, multistikistik displastik böbrek sayılabilir. Nefrektomi için harmonik enerji veya bipolar koterle böbrek çevre dokulardan dikkatlice diseke edilerek serbestleştirilir, üreter ortaya konur. Üreter diseksiyona yardımcı olması açısından önce kliplenerek kesilir ve renal pediküle ulaşılır. Pediküle klipler konarak nefrektomi tamamlanır (8).

Parsiyel nefrektomi ise renal duplikasyon anomalilerinde sıklıkla üst pol heminefektomisi olacak şekilde yapılmakla beraber, VUR'a ya da UP obstrüksiyona bağlı nonfonksiyone alt polede yapılmaktadır. Parsiyel nefrektomide her zaman çıkartılacak bölümün damarları böbreğe yakın kliplenir. Elektrokoter veya harmonik makasla çıkartılacak kısım kesilir ve açılan kaliksler uygun sütürle dikilir (9). Nefro-

üretrektomilerde uygun olan yaklaşım bir çok otoriteye göre transperitoneal yoldur. İşlem sırasında üreter güdüğü klipe değil sütürle ve mümkünse iki kez bağlanmalıdır.

Pyleoplastide laparoskopik ve açık cerrahi başarı oranları arasında anlamlı fark olmadığı rapor edilmektedir (10). Aletlerin kullanım rahatlığı açısından ve sütür atılacak alanın genişliği için daha çok tercih edilen yöntem transperitoneal olmakla birlikte, teknolojik gelişim ve deneyimle birlikte retroperitoneoskopik yaklaşım giderek daha sıklıkla kullanılmaktadır (7, 11).

Laparoskopik Adrenalektomi

Laparoskopik adrenalektomi erişkinlerde benin ya da malin adrenal lezyonların tedavisinde altın standart olarak kabul edilmektedir. Son yıllarda çocuklardaki adrenal lezyonların tedavisinde de kullanılır hale gelmiştir. Laparoskopik adrenalektomi erişkinlerdekine benzer şekilde retroperitoneal ya da transperitoneal yoldan yapılabilir. Mirellie ve ark'nın (12) altı transperitoneal ve iki retroperitoneal yoldan yaptıkları ortalama 4 cm çapılı adrenal tümörleri kapsayan çalışmalarında, sol tarafta tümörü olan iki olguda açık ameliyata dönülmek gerekmiştir. Castilho ve ark (13) ortalama tümöre çapı 4.1 cm olan 13 olguyu içeren serilerinde ortalama ameliyat süresi 107 dakika iken hastanede kalma süresi 5.5 gün olarak rapor edilmiştir. Takip eden yıllarda rapor edilen adrenalektomi raporlarında tümör büyüklüğü önemli olmakla birlikte çocuklardaki laparoskopik adrenalektomi erişkinlerdeki adrenalektomi sonuçlarıyla karşılaştırılabilir düzeyde deneyimli ellerde hemen hemen bütün olgularda başarıyla uygulanabileceğini göstermiştir.

Üreteral Reimplantasyon

Açık üreterovesikal reimplantasyon, Vezikoureteral reflünün(VUR) tedavisinde altın standart olup %90-95 başarı ile yapılmakta-

dır. Bununla birlikte minimal invaziv tedavi yöntemlerindeki gelişmeler VUR'nün cerrahi tedavisinde de laparoskopiyi gündeme getirmiş ve transperitoneal ekstrasikikal Lich-Gregar ya da pnömovesikum oluşturmak suretiyle yapılan Gill-Vernet, Kohen gibi teknikleri içeren laparoskopik yaklaşımlara ait raporlar bildirilmiştir (14). Çalışmalarda teknik zorluklara dikkati çekilirken, laparoskopik VUR tedavisiyle elde edilen başarı oranı geleneksel açık tekniklerle karşılaştırıldığında daha düşük bulunduğundan yaygınlık kazanmamıştır.

Sonuç olarak Pediatrik ürolojide minimal invaziv yaklaşımların her geçen gün daha popülerite kazanması ve hasta üzerinde oldukça olumlu sonuçlar bırakması laparoskopiyeye olan istek ve ilgiyi hızla artırmaya devam etmektedir. Endüstrinin sağladığı teknolojik desteğin giderek gelişmesi ve laparoskopik cerrahi deneyimin zamanla artması, bu teknikle yapılacak ameliyatların giderek daha da yaygınlaşacağına işaret etmektedir.

KAYNAKLAR

1. Kanemoto K, Hayashi Y, Kojima Y, Tozawa K, Mोगami T, Kohri K. The management of nonpalpable testis with combined groin exploration and subsequent transinguinal laparoscopy. J Urol. 2002 Feb;167:674-76.
2. Topuzlu T, G, Emir H, Erođlu E. Experience with laparoscopy in nonpalpable testes. Eur J. Ped Sur 2001;11:177-81
3. Docimo SG. The results of surgical therapy for cryptorchidism: a literature review and analysis J Urol. 1995 Sep;154:1148-52.
4. Keeley FX, Tolley DA. A review of our first 100 cases of laparoscopic nephrectomy: defining risk factors for complications. Br J Urol. 1998 Nov;82:615-18
5. Steven GD, Craig AP. Pediatric endourology and laparoscopy: Anafarata MK, Yaman MÖ. Editors, Campbell Urology, 8th edition, Ankara, Güneş Tıp Kitabevi. 2002;p. 2571-92
5. Gomez V, Gonzales R. Laparoscopic nephrectomy in children: the transperitoneal v. s. the retroperitoneal approach. Arc Esp Uro. 2003;56:401-13
7. Demirci D, Bozer F, Gürgöze MK, Sofikerim M, Gülmez İ, Karacagil M. Çocuklarda retroperitoneal laparoskopik pyeloplasti. Türk Uro. 2006;32:208-11
8. Peters C. Laparoscopy in pediatric urology: adoption of innovative technology. BJU Int. 2003;92:52-57
9. Janetschek G, Seibold J, Radmayr C, Bartsch G. Laparoscopic heminephroureterectomy in pediatric patients. J Urol. 1997 Nov;158:1928-30.
10. El-Ghoneimi A, Farhat W, Bolduc S. Laparoscopic dismembered pyeloplasty by a retroperitoneal approach in children. BJU Int. 2003;92:104-08
11. Lam P. N, Wong C, Mulholland TL, Campbell JB, Kropp BP. Pediatric laparoscopic pyeloplasty: 4 year experience. J EndoUro. 2007;21:1467-71
12. Mirelle E, Leclair MD, de Lagausie P et al. Laparoscopic adrenalectomy in children. Surg Endos. 2001;15: 156-60
13. Castilho LN, Castillo OA, Denes FT et al. Laparoscopic adrenal surgery in children J Urol. 2002;168: 221-24
14. Smaldone MC, Polsky E, Ricchiuti DJ and Docimo SG. Advances in Pediatric laparoscopic surgery The Scint World J. 2007; 7: 727-41.

Robot Yardımlı Laparoskopik Cerrahinin Fizyolojisi

30

M. Selçuk Silay, İsmail Başbüyük

1. GİRİŞ

Çocuklarda robot yardımcı laparoskopik cerrahi (RYLC) ve konvansiyonel laparoskopi özellikle son iki dekatta artan sıklıkta uygulanmaya başlanmıştır. Teknolojik gelişmeler, enstrümanların küçülmesi ve robotların kullanıma geçmesi en karmaşık prosedürlerin çocuk hastalarda bile uygulanabilmesine olanak sağlamıştır. Cerrahi tecrübenin artması ile beraber daha küçük yaştaki çocuklarda hatta infantlarda dahi vaka serileri literatürde bildirilmektedir. Öte yandan çocukların, 'küçük erişkinler' olmadığı gerçeği ışığında bu cerrahilere fizyolojik yanıtlarının erişkinlerdekine benzer olmayabileceği akılda tutulmalı ve buna uygun bir şekilde ameliyat hazırlığı yapılmalıdır. Bu amaçla hem anestezi ekibi hem de cerrahi ekibin tecrübesi önem kazanmakta ve bu durum, tüm ameliyathane ekibinin hem ekipman, hem de bilgi bakımından gerekli donanıma sahip olması gereğini ortaya koymaktadır.

Güvenli ve başarılı bir laparoskopik ameliyat, gerekli görüş alanı sağlanması ve laparoskopik enstrümanların hareket ettirilebilmesi

için karın boşluğunda yeterli çalışma alanının oluşturulmasına bağlıdır. Doğaları gereği küçük ve sıkışık anatomiye sahip olduklarından özellikle yeni doğanlar, bebekler ve çocuklarda laparoskopik uygulaması daha da büyük bir dikkat gerektirmektedir. Pnömoperitoneum (PnP) olarak adlandırılan karın içerisine karbondioksit (CO₂) verilmesi işlemi, laparoskopide karın boşluğunu genişletir ve bağırsak ile iç organların bastırılmasına olanak tanır. Bu da laparoskopik yapan cerraha iyi bir görüş ve engelsiz hareket alanı sağlar. PnP çoğu zaman ihmal edilebilir fizyolojik sonuçlar doğursa da, CO₂ basıncı doğru ayarlanmaz ve hasta monitorizasyonu iyi yapılmazsa istenmeyen sonuçlara yol açabilir.

Bu bölümde çocukların RYLC esnasındaki fizyolojik özellikleri ve dikkat edilmesi gereken hususlar irdelenecektir.

2. ABDOMİNAL İNUSFLASYON (PNÖMOPERİTONEUM)

RYLC operasyonlarında retroperitoneal ya da transperitoneal bir yol takip edilerek istenilen alana giriş yapılabilir. İçeriye giriş transperi-

toneal yöntemde ister açık kesi (Hasson) ile isterse Veress iğnesi yardımı ile retroperitoneal yöntemde ise genellikle Hasson yöntemi ile gerçekleştirilebilmektedir (1, 2). Ardından hastanın yaş ve kilosuna uygun olarak 6 ile 15 mmHg arasında basınç elde etmek için değişken oranlarda gaz verilmesine olanak sağlayan trokar içeri sokulur. İdeal bir hava içeriği henüz bulunamamıştır ve bu sebeple ideale en yakın alternatif gaz olan CO₂ yaygın olarak kullanılmaktadır.

İdeal gaz özellikleri;

1. Düşük emilime sahip olmalı.
2. Emildiği takdirde fizyolojik etkisi olmamalı,
3. Kanda çözünürlüğü yüksek olmalı,
4. Emildiği veya kazara vasküler sisteme geçtiği takdirde hızlı bir şekilde vücuttan atılabilmeli,
5. Yanmaya sebep olmamalı.

Hava ve oksijen sınırlı sayıda fizyolojik sistemsel etkilere sahiptir fakat yanmayı tetikleyici özellikleri olduklarından kullanılamazlar. Bir inert gaz olan helyumun minimum seviyede

sistemsel etkileri vardır, buna rağmen nispeten çözünmez olduğundan laparoskopi esnasında hava baloncuğu ve damar yolunda sorun oluşması riskini yükseltir (3). Azot oksit, azot ve argon gibi diğer gazlar da değerlendirilmiş ancak CO₂'ye kıyasla dezavantajları fazla olduğundan hiçbir zaman geniş çapta bir kullanımları olmamıştır (Tablo 1) (4). Böylece CO₂, laparoskopik merkezlerin büyük bir çoğunluğunda tercih edilen gaz olmuştur. CO₂ renksizdir, kokusuzdur ve ucuzdur, kanda çözünürlüğü yüksektir ve emilim gerçekleştiğinde akciğerler tarafından zaten atılmaktadır. Bununla birlikte CO₂'nin kolayca emilimi potansiyel sağlığa zararlı sistemik etkilerle birlikte hiperkarbiye (karbondioksit fazlalığı) ve asit zehirlenmesine yol açabilir. Bu nedenle hastanın operasyon esnasında takibi ve monitorizasyonu önemlidir.

3. PULMONER ETKİLER

İntra ve retroperitoneal olarak verilen CO₂ gazı karında şişmeye ve karın içi basınçta (IAP) artışa yol açar. Diyafram yukarı doğru itilir ve artan karın içi basınç nedeniyle hareketi sınırlanır.

TABLO 1. Farklı Gazlar ve özellikleri

GAZ	KAN ÇÖZÜNÜRLÜĞÜ	SİSTEMİK ETKİLERİ	YANMA	YORUM
'İdeal Gaz'	Yüksek	Yok	Yanmayı bastırır	Dezavantajı olmayan ve kriterlerin tümünü yerine getiren gaz. Böyle bir gaz bulunmamaktadır
CO ₂	Yüksek	Evet	Yanmayı bastırır	Sistemik yan etkilere yol açan ciddi transperitoneal emilim. Düşük gaz embolisi riski
Helyum	Düşük	Minimal	Yanmayı bastırır	Gaz embolisi riski
Nitroz oksit	Düşük	Minimal	Belli durumlarda yanmayı tetikler	Gaz embolisi riski Ağrı kesici etkisi olabilir
Atmosfer Havası	Düşük	Minimal	Yanmayı tetikler	Yanmayı tetikler, Hava embolisi riski yüksek
Nitrojen	Düşük	Minimal	Yanmayı bastırır	Gaz embolisi riski
Argon	Düşük	Minimal	Yanmayı bastırır	Gaz embolisi riski

Bu da akciğerin toplam işlevlerinde düşüşe, maksimum nefes alma basıncında (PIP) artışa ve kalan işlevsel kapasitenin (FRC) en düşük basınçtaki hâline göre düşüşüne sebep olur. Bu değişimler daha sonra zaten genel anestezi ve mekanik havalandırmanın etkileriyle düzeni bozulmuş olan alveoldeki hava ve kan oranının bozulmasına katkıda bulunur. Gerilmiş periton yüzeyindeki karbondioksit emilimi hiperkarbi ve asidoza eğilimi artırır. Özellikle minimum akciğer kapasitesi basıncı ile oksijen tüketimi yüksek olan yeni doğanlar ve çocuklarda kandaki oksijen seviyesinin düşmesine neden olur. Genitoüriner laparoskopide sıklıkla gereken hastanın Trendelenburg pozisyonuna getirilmesi, bu sorunları daha da kötü bir hale dönüştürebilir.

Intra ve retroperitoneal alandan emilen CO₂ akciğerlerin karbondioksit yükünü artırır ve bu da asidoz şeklinde asit-baz dengesizliğine eğilimi artırır (5-7). Çocuk hastalarda yapılan araştırmalarda nefes ile verilen CO₂'nin operasyon esnasında arttığı tespit edilmiştir (8-10). Bu artış, normalde verilen CO₂'nin yaklaşık %33 daha fazlası olarak belirlenmiştir. Bu değer yetişkenlerde rastlanandan daha fazladır ve bu değişimler vakalarının %84'ünde hiperkarbiye sebebiyet veren etkenlere karşı solunum miktarında düzenlemeleri zorunlu kılmıştır. Ayrıca, verilen nefesteki CO₂ verilen gazın basıncıyla ve prosedürün uzunluğuyla bağlantılı olduğunu belirtilmiştir. Karın içi basıncının 6mmHg'den küçük olduğu ve kısa süren prosedürlerde verilen nefesteki CO₂'nin ani artışının daha az olduğu tespit edilmiştir (9). Benzer bir bağlantı 1 yaşından küçük bebeklerde verilen havanın basıncındaki adım adım artışların etkilerini farklı solunum parametrelerine göre inceleyen Bannister ve arkadaşları tarafından bildirilmiştir. Ortalamaya bakıldığında verilen nefesteki CO₂ miktarı (ET CO₂) %13 oranında artmış, hastaların %41'i belli derecelerde kanda oksijen yetmezliği yaşamış, hastaların %95'inde

ET CO₂ miktarının temel değerinin %10'unda tutulması için solunum düzenlemesi gerekli hâle gelmiştir. İnfantlarda bir üst sınır olarak vermek gerekirse CO₂ basıncının üst sınırı 10mmHg olarak ifade edilebilir (8).

ET CO₂ klinik olarak arterial kısmi CO₂ basıncı (PaCO₂) yerine kullanılmaktadır ve anestezi gözetiminde önemli bir rol oynar. Ancak özellikle uzun laparoskopik operasyonlarda gözetimin arterial kandaki gaz analizi yardımıyla yapılması daha doğru sonuç vermektedir (10). Emilimi gerçekleşen CO₂ miktarını belirlemenin daha güvenilir bir yolu akciğerlerden dışarı atılan CO₂ miktarının ölçüldüğü metabolik gözetimdir (VE CO₂). Dışarı atılan toplam CO₂ miktarı hem metabolizma tarafından üretilen hem de emilimle geçen CO₂ miktarını açığa çıkarmaktadır. Aynı anda oksijen tüketiminin de ölçümüyle akciğerden atılan CO₂'nin ne kadarının emilim yoluyla geldiği tespit edilir (6). Tedaviye yönelik laparoskopiyeye giren yetişkin hastalarda metabolik gözetimler CO₂ emiliminin ilk 15-30 dakikada tepe noktasına ulaştığını ve VE CO₂'nin havanın boşaltılmasından 10 dakika sonra normal seviyeye döndüğünü göstermiştir. Bu bulguları karşıt olarak benzer bir yöntem kullanılarak, McHoney ve arkadaşları VE CO₂ değerlerini laparoskopik operasyonlara giren çocuklarda incelemiş ve bunları açık ameliyata giren aynı yaş grubundaki hastalarla karşılaştırmıştır.

Bu çalışma, laparoskopik ameliyata giren çocuklarda VE CO₂'de belirgin bir artışı ortaya koymuştur, fakat operasyon süresince peritondan sürekli bir şekilde CO₂ emilim gerçekleştiği hâle yükselişin ardından plato faza geçiş sabitlenmediği görülmüştür. Yazarlar bunu karın boşluğu içindeki karbondioksitin çocuklarda ve yetişkinlerde farklı işlendiğinin göstergesi olduğu ve çocukların periton inceliği sebebiyle daha fazla CO₂ emilimi gerçekleşip daha uzun bir sürede normale döndüğüyle ilgili olabileceği şeklinde yorumlamıştır. Buna ek

olarak VE CO₂ ile hasta yaşı ve kilosu arasında belirgin bir ters ilişki olduğu izlenmiştir ve bu da önceki belirtilen açıklamayı desteklemektedir. Yaş ve CO₂ emilimi arasında benzer bir ters ilişki Hsing tarafından da bildirilmiştir (11). İntra ve retroperitoneal boşluktaki CO₂ emilimi kıyaslamaları ikna edici değildir. Domuzlarda yapılan çalışmalarda emilimde belirgin bir fark oluşmazken köpeklerde PaCO₂'de belirgin bir artışa yol açmıştır (12, 13). Yetişkin insanlar üzerindeki çalışmalar retroperitoneal boşluğa hava verildiğinde belirgin bir şekilde daha fazla CO₂'nin emildiğini göstermektedir ve bu da kesi sonucu ortaya çıkan daha fazla yüzey alanıyla bağlantı olabilir. Bu tür bir operasyon cilt altı ve mediasten amfizemi riskini yükseltebilir. Çocuklarda her iki hava verme yolu için doğrudan bir kıyaslama yayınlanmamıştır.

Peritoneal boşluktaki gaz dışarı alındıktan sonra ET CO₂'nin normale dönmesi için zaman geçmesi gerekir. Çalışmalar bu sürenin hastanın yaşı, emilen CO₂ miktarı ve operasyon esnasında yapılan solunum düzenlemesine bağlı olarak 5 ile 10 dakika arasında olabileceğini göstermiştir (14). Klinik olarak özellikle küçük yaştaki çocukların ameliyat sonrası döneminde yakın gözetimde tutulmasına devam edilmesi önerilmektedir.

Laparoskopi akciğer fonksiyonları üzerinde geçici olarak zararlı etkileri olsa da klinik çalışmaların çok büyük bir çoğunluğu laparoskopinin çocuk yaş grubunda güvenli olduğunu ortaya koymuştur. Genel olarak laparoskopi, açık ameliyatla kıyaslandığında daha kısa sürede kateterin alınması, daha az reanimasyon odasında kalma süresi ve daha kısa göğüs fizyoterapisi süresi sayesinde solunum fonksiyonları açısından daha avantajlı olduğu da bildirilmiştir (15). Laparoskopi sebebiyle belirgin bir şekilde kötüleşen akciğer değişimleri, uygun anestetik gözlem yapıldığı sürece çok az derecede klinik etkiye sahiptir.

4. KARDİOVASKÜLER ETKİLER

Kardiyovasküler ve pulmoner sistem arasında yakın bir ilişki olduğundan dolayı karın içerisine hava verilmesinin etkilerinin burada hissedilmesi şaşırtıcı değildir. Artmış karın içi basıncına bağlı kardiyovasküler etkiler; önyük, sistemik damar direnci, kalp kası kasılması, farklı derecelerdeki karın içi basıncı ve hasta pozisyonunun farklı düzeylerdeki etkileşimi gibi çok sayıda faktöre bağlıdır. Ayrıca hiperkarbi, **nörohormonal yolların aktivasyonu** ile dolaylı olarak kardiyovasküler sistemi etkileyebilir. Bu nedenle elde edilen kardiyovasküler etki mevcut koşullara bağlıdır ve her zaman önceden tahmin edilemez. Yetişkin çalışmalarındaki karın içi basıncının, ortalama arter basıncındaki artışına ek olarak sistemik ve pulmoner vasküler dirençte artışa yol açtığı gözlemlenmiştir. Eğer kalp debisi %30 oranında azaltılır ise kalp hızı PnP tarafından büyük ölçüde etkilenmez (16, 17). Her ne kadar bazı sapmalar olsa bile farklı pediatrik yaş gruplarındaki benzer sonuçlar rapor edilmiştir. 10mmHg karın içi basıncı altında palpe edilemeyen testis için laparoskopi yapılan 6-30 aylık çocukların kalp basınçları sabit kalmakla birlikte ultrasonik akış ölçümleri kullanılarak sistemik vasküler dirençlerinde bir artış ile birlikte inme hacminde önemli düşüş ve kalp debilerinde %30 azalma olduğu rapor edilmiştir (18).

Sakkave arkadaşlarının çalışmasında karın içi basıncın 6mmHg düşürülmesi diğer kardiyovasküler parametrelerin ve kardiyak indeksin normalleşmesiyle sonuçlanmıştır (19).

Sağ atriyumdaki basınçlardan daha az basınçlardaki abdominal insuflasyonun kalp debisinde bir artışa yol açtığı öne sürülmektedir. Sağ atriyumunu geçen insuflasyon basınçları öte yandan vena kavanın kompresyonuna yol açmakta olup böylece azalan bir kalp debisi söz konusu olmaktadır. Ek olarak, kalp debisinde azalmaya yol açacak olan kalp ard yükü arta-

çak, dolayısıyla aort ve splanknik damarlar sıkıştırılacak ve böylece karın içi basıncın artmasına yol açılacaktır. Kalp ön yükünü azaltması nedeniyle operasyon esnasında intravasküler hacim depresyonundan kaçınılmalıdır. Ayrıca PnP'den kaynaklanan vasküler kompresyonla dehidrate olan hastalar daha yüksek düzeyde kardiyovasküler çöküş riskiyle karşı karşıya kalır. Sonuç olarak, laparoskopik uygulanan infant ve çocuklarda sıvı replasmanı önemlidir.

Bir diğer etki olarak konjenital kalp hastalığı olan yenidoğanlarda ve bebeklerde, aşırı karın içi basınç artışı intrakardiyak şantın geçici veya kalıcı olarak yeniden açılmasına neden olabilir. Bu tür olaylar laparoskopik uygulanan erişkinlerde bile bildirilmiştir.

Mekanik etkilerinden başka olarak PnP büyük olasılıkla farklı nörohormonal yolları aktive eder ve böylece kardiyovasküler sistemde etkilenir. Hayvan ve yetişkinlerdeki çalışmalar, PnP artışı neticesinde kortizol, epinefrin, norepinefrin, renin ve vazopressin plazma konsantrasyonlarında ilerleyici ve önemli artışlar olduğunu göstermektedir. Vazopressin plazma konsantrasyonlarındaki değişiklikler sistemik vasküler dirençteki artış ile paralellik gösterir. Vazopressin salınımı inhibitörü olarak bilinen klonidin, vazopressinin bu etkilerini kısmen azaltabilir (20). Pediatrik yaş grubundaki çalışmalar çocuklarda çok makul görünen mekanizmalar ile benzer olmasına rağmen eksiktir. Yükarıdaki çalışmalar, 6mmHg karın içi basıncının, yenidoğan ve bebeklerde kardiyovasküler bozuklukların önlendiği güvenli bir bölge olduğunu ortaya çıkarmıştır. Ayrıca yapılan çalışmalara göre; bebeklerin, uygun bir şekilde gözlemlenmesi koşuluyla minimum klinik etki yapıyor gibi görünen, PnP artışının kardiyovasküler etkilerinin, kardiyovasküler parametreler açısından stabil olduğu ve hipotansiyon vakalarının oluşmadığı bildirilmiştir. Hatta konjenital kalp hastalığı olan bebeklere 12mmHg basınçta uygulanan laparoskopinin başarıları rapor edil-

miştir (21, 22). Bu nedenle 6mmHg düzeyi kesin uygulanması gereken basınç düzeyi değildir, ancak bir kılavuz olarak hizmet eder.

5. RENAL ETKİLER

Laparoskopik uygulanan çocuklardaki böbrek fonksiyonu ile ilgili çalışmalar eksiktir. Mevcut kanıtlar, hayvan ve yetişkin çalışmalarından elde edilmiştir ve bu nedenle pediatrik hasta grubunda dikkatli davranılması gerekir. Mevcut çalışmaların bir kısmında PnP sırasında böbrek kan akımında ilgi uyandıracak derecede azalma olduğu saptanmıştır. Bu azalmanın basınçla alakalı olduğu ve ters trendelenburg pozisyonu gibi bazı hasta konumlandırma ile daha da kötüleştiği izlenmiştir. PnP sırasında glomerüler filtrasyon hızı ve idrar çıkışında azalma gözlemlenmektedir. Öte yandan her iki durumun da operasyon esnasında klinik olarak önemli olmadığı, geçici olduğu ve operasyon sonunda gaz boşaltıldıktan sonra normaleştiği görülmüştür (23).

Gomez Dammeier ve arkadaşları sırasıyla bir yaşın üzerindeki ve bir yaşın altındaki çocukların %14 ve %88'inde 8mmHg karın içi basıncının altındaki PnP'nin 45 dakika içinde anüriye yol açtığını göstermişlerdir. Ayrıca, 1yaşından büyük çocukların %41'inde oligüri gelişmiştir ve ameliyat sonrasında, gaz boşaltıldıktan 5 saat sonrasındaki idrar çıkışı yavaş bir şekilde, önemli ölçüde artmıştır (24).

Bu geçici disfonksiyon altında yatan mekanizmalar büyük olasılıkla çok faktörlüdür. Artmış intraabdominal basıncın mekanik etkileri sebebiyle doğrudan böbrek korteksini veya böbrek damarlarını sıkıştırması ve/veya daha önce de belirtildiği gibi kardiyovasküler etkiler ile birlikte, kalp debisi ve nörohormonal vazoaktif yolların uyarılması ve renal kan akışının azalmasına sekonder olabileceği öngörülmektedir.

Yine yetişkin popülasyonda olduğu gibi, bu bulguların klinik önemi belirsizdir. Pratikte bu akılda tutulmalıdır, bu koşullar altında ameliyat

sırasında intravenöz sıvı gereksinimleri hesaplanırken idrar çıkışı doğru bir metrik olarak kabul edilemez. Bununla birlikte, pratik delillere bakılırsa, sağlıklı çocukta klinik olarak anlamlı bir etki görülmezken, böbrek fonksiyon bozukluğu olan çocuklarda yapılan çalışmalar halen yetersizdir.

6. NÖROLOJİK ETKİLER

Pnömooperitoneumun merkezi sinir sistemi ile ilgili etkileri çeşitli hayvan çalışmalarında tarif edilmiştir. Bu çalışmalarda, Co2 PnP oluşturulması intrakranial basıncın yükselmesine ve harekete geçmesine yol açmakta ve gaz boşaltıldıktan sonra normale dönmektedir. Bu artış altında yatan mekanizmalar inferior vena kavayı kranial yönde daraltarak diyaframı yukarı kaydıran karın içi basıncını ve torasik basıncı artıran mekanik etkileri içermektedir. Bu da lomber venöz pleksus seviyesinde gerçekleşen beyin-omurilik sıvısı akışındaki bozukluğa ek olarak beyin-omurilik sıvısı emiliminde azalmaya yol açabilmektedir. Intrakranial basınçtaki artış karın içi basınç seviyesiyle doğru orantılıdır. Biyokimyasal olarak, CO2 emilimi sonucu oluşan hiperkarbi ve bunun neden olduğu arterial vazodilatasyon, kafa içi basınç artışına neden olur. Trendelenburg pozisyonu ve hipoventilasyon, kafa içi basıncını önemli ölçüde arttırsa da hacimsel manevralar, yani ters trendelenburg ve hiperventilasyon ile yalnızca kısmi olarak normale geri döner (25-26). Laparoskopi bundan dolayı intrakranial yer kaplayan lezyonları olan hastalarda veya kafa yaralanmalarında kontrendikedir (27).

Başka bir uyarı da nörolojik engelli olmasının yanı sıra önemli ürolojik yönetim gerektiren miyelodisplazili hastalar için geçerlidir. Özellikle robotik cerrahide ki gelişmelere paralel olarak pediatrik ürolojide laparoskopinin tamamlanabildiği karmaşık cerrahi işlemler artan sıklıkta uygulanmaktadır. Bu hastaların

büyük bir çoğunluğunda obstruktif hidrosefali yönetimi için ventriküloperitoneal şant bulunmaktadır. Geriye akışı ve pnömosefali gibi kötü senaryolara yol açabileceği endişesi ve şantları başarısız kılabileninden dolayı bu hastalarda PnP oluşturmak endişe yaratabilir. Fakat deneyimli merkezlerde ve yeterli önlemler alındığında ventriküloperitoneal şant varlığı bir kontrendikasyon oluşturmamaktadır.

Ventriküloperitoneal şantlar sadece antegrad akış sağlayan tek yönlü valf şeklinde tasarlanmıştır. Bu valf mekanizmasının 350 mmHg basınca dahi dayanıklı olduğu iddia edilmiştir. PnP esnasında uygulanan karın içi basıncı bu değerlerin çok altında olduğundan bir kontrendikasyon oluşturmamaktadır (28).

7. TERMOREGÜLASYON

Çocuklar, operasyon esnasında hipotermi geliştirmeye yatkındır. Hipotermi, genel anestezi esnasında ameliyathane ortamına bağlı olarak ve intravenöz sıvı vermenin soğutma etkileri ile ortaya çıkar.

Kalfa ve arkadaşları harici ısıtma kaynaklarını kullanmalarına rağmen laparoskopik cerrahinin sonunda bebek hastalarının %25'inin vücut sıcaklıklarının <35 °C olduğunu bildirmişlerdir. Ameliyat süresinin uzunluğu ve vücut sıcaklığı arasında da anlamlı ve ters bir ilişki bulunmaktadır. Sıcaklık kaybının ameliyat sırasında geçen her dakika için 0.01°C olduğu tespit edilmiştir (9). Açık ve laparoskopik piloromiyotomi ameliyatlarını karşılaştıran Hollad ve arkadaşları, laparoskopi grubundaki ısı düşüşünün daha belirgin olduğunu fakat istatistiksel olarak anlamlı olmadığını göstermişlerdir (29). Laparoskopik ısı düşüşü yetersiz hidrasyon ve esas olarak nemlendirilmemiş soğuk CO2'nin büyük miktarlarda kullanılması ile bağlantılıdır. Karbondioksit genellikle oda sıcaklığında ve iç organların ısı seviyesini düşürecek şekilde kullanılır. Isıtma ve özellikle insuflasyonun nemlendiril-

mesinin bu tür ısı dağılımını önemli ölçüde etkisiz hale getirdiği gösterilmiştir. Özellikle karın duvarı çok ince olan ve yağ dokusu az bulunan yenidoğan ve prematürlerde ısı kaybının minimal düzeyde tutulması için port girişlerinin dar ve güvenli olması da oldukça önemlidir.

8. SONUÇ

1970'li yılların başından itibaren çocuklarda uygulanan laparoskopik cerrahi ve son 2 dekattır uygulanan robotik cerrahi klinik olarak güvenilirliğini kanıtlamıştır. Öte yandan laparoskopik ve robotik cerrahi esnasında çocuklarda çeşitli fizyolojik yanıtlar oluşabileceği akıldadır. Erişkinlerden farklı olarak çocuklarda oluşabilecek fizyolojik etkilerin tüm cerrahi ekip tarafından önceden bilinmesi, oluşması muhtemel komplikasyonların önüne geçmede önemli olacaktır.

REFERANSLAR

- Hasson, H. M. : A modified instrument and method for laparoscopy. *Am J Obstet Gynecol*, 110: 886, 1971.
- Olsen, L. H., Rawashdeh, Y. F., and Jorgensen, T. M.: Pediatric robot assisted retroperitoneoscopic pyeloplasty: a 5-year experience. *J Urol*, 178: 2137, 2007.
- Yau, P., Watson, D. I., Lafullarde, T., and Jamieson, G. G. : Experimental study of effect of embolism of different laparoscopy insufflation gases. *J Laparosc Adv Surg Tech A*, 10: 211, 2000.
- Menes, T. and Spivak, H. : Laparoscopy: searching for the proper insufflation gas. *Surg Endosc*, 14: 1050, 2000.
- McHoney, M., Corizia, L., Eaton, S., Kiely, E. M., Drake, D. P., Tan, H. L. et al. : Carbon dioxide elimination during laparoscopy in children is age dependent. *J Pediatr Surg*, 38: 105, 2003.
- Streich, B., Decailliot, F., Perney, C., and Duvaldestin, P. : Increased carbon dioxide absorption during retroperitoneal laparoscopy. *Br J Anaesth*, 91: 793, 2003.
- Mullett, C. E., Viale, J. P., Sagnard, P. E., Miellet, C. C., Ruynat, L. G., Counioux, H. C. et al. : Pulmonary CO2 elimination during surgical procedures using intra- or extraperitoneal CO2 insufflation. *Anesth Analg*, 76: 622, 1993.
- Bannister, C. F., Brosius, K. K., and Wulkan, M. : The effect of insufflation pressure on pulmonary mechanics in infants during laparoscopic surgical procedures. *Paediatr Anaesth*, 13: 785, 2003.
- Kalfa, N., Allal, H., Raux, O., Lopez, M., Forgues, D., Guibal, M. P. et al. : Tolerance of laparoscopy and thoracoscopy in neonates. *Pediatrics*, 116: e785, 2005.
- Laffon, M., Gouchet, A., Sitbon, P., Guicheteau, V., Biyick, E., Duchalais, A. et al. : Difference between arterial and end-tidal carbon dioxide pressures during laparoscopy in paediatric patients. *Can J Anaesth*, 45: 561, 1998.
- Hsing, C. H., Hseu, S. S., Tsai, S. K., Chu, C. C., Chen, T. W., Wei, C. F. et al. : The physiological effect of CO2 pneumoperitoneum in pediatric laparoscopy. *Acta Anaesthesiol Sin*, 33: 1, 1995.
- Baird, J. E., Granger, R., Klein, R., Warriner, C. B., and Phang, P. T. : The effects of retroperitoneal carbon dioxide insufflation on hemodynamics and arterial carbondioxide. *Am J Surg*, 177: 164, 1999.
- Wolf, J. S., Jr., Carrier, S., and Stoller, M. L. : Intraperitoneal versus extraperitoneal insufflation of carbon dioxide as for laparoscopy. *J Endourol*, 9: 63, 1995.
- Tobias, J. D., Holcomb, G. W., III, Brock, J. W., III, Deshpande, J. K., Lowe, S., and Morgan, W. M., III: Cardio-respiratory changes in children during laparoscopy. *J Pediatr Surg*, 30: 33, 1995.
- Powers, C. J., Levitt, M. A., Tantoco, J., Rossman, J., Sarpel, U., Brisseau, G. et al. : The respiratory advantage of laparoscopic Nissen fundoplication. *J Pediatr Surg*, 38: 886, 2003.
- Joris, J. L., Chiche, J. D., Canivet, J. L., Jacquet, N. J., Legros, J. J., and Lamy, M. L. : Hemodynamic changes induced by laparoscopy and their endocrine correlates: effects of clonidine. *J Am Coll Cardiol*, 32: 1389, 1998.
- Sharma, K. C., Brandstetter, R. D., Brensilver, J. M., and Jung, L. D. : Cardiopulmonary physiology and pathophysiology as a consequence of laparoscopic surgery. *Chest*, 110: 10, 1996.
- Gueugniaud, P. Y., Abisseror, M., Moussa, M., Godard, J., Foussat, C., Petit, P. et al. : The hemodynamic effects of pneumoperitoneum during laparoscopic surgery in healthy infants: assessment by continuous esophageal aortic blood flow echo-Doppler. *Anesth Analg*, 86: 290, 1998
- Sakka, S. G., Huettemann, E., Petrat, G., Meier-Hellmann, A., Schier, F., and Reinhart, K. : Transoesophageal echocardiographic assessment of haemodynamic changes during laparoscopic herniorrhaphy in small children. *Br J Anaesth*, 84: 330, 2000.
- Mann, C., Boccara, G., Pouzeratte, Y., Eliet, J., Serradel-Le, G. C., Vergnes, C. et al. : The relationship among carbon dioxide pneumoperitoneum, vasop-

- ressin release, and hemodynamic changes. *Anesth Analg*, 89: 278, 1999.
21. Mariano, E. R., Boltz, M. G., Albanese, C. T., Abrajano, C. T., and Ramamoorthy, C. : Anesthetic management of infants with palliated hypoplastic left heart syndrome undergoing laparoscopic nissen fundoplication. *Anesth Analg*, 100: 1631, 2005.
 22. Slater, B., Rangel, S., Ramamoorthy, C., Abrajano, C., and Albanese, C. T. : Outcomes after laparoscopic surgery in neonates with hypoplastic heart left heart syndrome. *J Pediatr Surg*, 42: 1118, 2007
 23. Demyttenaere, S., Feldman, L. S., and Fried, G. M. : Effect of pneumoperitoneum on renal perfusion and function: a systematic review. *Surg Endosc*, 21: 152, 2007.
 24. Gomez Dammeier, B. H., Karanik, E., Gluer, S., Jesch, N. K., Kubler, J., Latta, K. et al. : Anuria during pneumoperitoneum in infants and children: a prospective study. *J Pediatr Surg*, 40: 1454, 2005.
 25. Rosenthal, R. J., Friedman, R. L., Kahn, A. M., Martz, J., Thiagarajah, S., Cohen, D. et al. : Reasons for intracranial hypertension and hemodynamic instability during acute elevations of intra-abdominal pressure: observations in a large animal model. *J Gastrointest Surg*, 2: 415, 1998.
 26. Rosenthal, R. J., Friedman, R. L., Chidambaram, A., Khan, A. M., Martz, J., Shi, Q. et al. : Effects of hyperventilation and hypoventilation on PaCO₂ and intracranial pressure during acute elevations of intra-abdominal pressure with CO₂ pneumoperitoneum: large animal observations. *J Am Coll Surg*, 187: 32, 1998.
 27. Mobbs, R. J. and Yang, M. O. : The dangers of diagnostic laparoscopy in the head injured patient. *J Clin Neurosci*, 9: 592, 2002.
 28. Neale, M. L. and Falk, G. L. : In vitro assessment of back pressure on ventriculoperitoneal shunt valves. Is laparoscopy safe? *Surg Endosc*, 13: 512, 1999.
 29. Holland, A. J. and Ford, W. D. : The influence of laparoscopic surgery on perioperative heat loss in infants. *Pediatr Surg*

Robot Yardımlı Laparoskopik Piyeloplasti

31

Senad Kalkan, Mesrur Selçuk Silay

GİRİŞ

Laparoskopik piyeloplasti (LP) günümüzde açık cerrahi ile benzer başarıları, daha az postoperatif ağrı ve daha kısa hastane yatış süresi gibi avantajları nedeniyle artan sıklıkta uygulanmaya başlanmıştır. Buna rağmen öğrenme eğrisinin uzun olması yöntemin en önemli dezavantajıdır. Robot yardımcı laparoskopik piyeloplastinin (RYLP) öğrenme eğrisinin kısa olması, üçboyutlu görmeye imkan sağlaması, artmış manevra kabiliyeti gibi özellikleri nedeniyle LP'den daha avantajlı görülmektedir. Bu avantajların yanında LP'nin sahip olduğu ve minimal invazif cerrahiye has bütün özelliklere de sahiptir. Bu nedenle başta Amerika Birleşik Devletleri olmak üzere dünyanın birçok merkezinde çocuklarda ve hatta infantlarda dahi uygulanmaya başlanmıştır.

Bu bölümde RYLP için gerekli olan hastayı hazırlama, hastaya pozisyon verme, robot kurulumu, "hitch" (askı) sütürü kullanımı, antegrad ve retrograd stent yerleştirme, üreteropelvik bileşke rekonstrüksiyonu ve postoperatif bakım gibi operasyonun ana aşamaları tariflenecektir.

Ayrıca bu bölüm transperitoneal ve retroperitoneal robot yardımcı laparoskopik piyeloplasti ile ilgili güncel çalışmaların bir özeti de içermektedir.

Uygulamaya konulduğu 1949 yılından bu yana Anderson-Hynes dismembered piyeloplasti üreteropelvik bileşke (UPB) obstrüksiyonunun tedavisinde altın standart olmuş ve başarı oranları %90'ın üstünde olarak bildirilmiştir. UPB obstrüksiyonu cerrahisi geleneksel olarak açık yaklaşımla yapılmış olsa da, laparoskopik piyeloplasti ilk bildirildiği 1995'ten bu yana çocuklarda kabul görmüştür. Birçok çalışma çocuklarda açık cerrahi ile benzer başarı oranları, daha az postoperatif ağrı ve daha kısa hastanede kalış süresi ile çocuklarda laparoskopik piyeloplastinin avantajlarını ortaya koymuştur. Başlangıçta laparoskopik yaklaşım primer olarak daha büyük çocuklarla sınırlı olmakla beraber güncel çalışmalar infantlarda ve iki yaş altı çocuklarda da kullanımını desteklemektedir.

Rekonstrüktif laparoskopik cerrahisi, özellikle de intrakorporeal sütür için gereken dik öğrenme eğrisinden dolayı birçok pediatrik

ürolog tarafından tam olarak benimsenmemiştir. Da-Vinci Cerrahi sistemi ile robotik yardımın gelişimi pediatrik laparoskopik cerrahide karşılaşılan birçok güçlüğün aşılmasını sağlamıştır. Robot yardımı, üç boyutlu görüntüleme kullanımı, geliştirilmiş enstrüman artikülasyonu, tremorun engellenmesi ve değişken ölçekleme ile özellikle cerrahi hassasiyeti arttırılabilmekte ve kompleks rekonstruktif cerrahi için gerekli teknik becerileri geliştirebilmektedir.

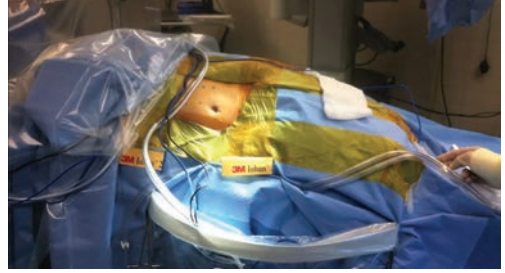1- TRANSPERİTONEAL TEKNİK

1.1 Genel Hasta Hazırlığı

Tüm hastalardan ve ailelerinden, açık cerrahiye geçmek dâhil olmak üzere, operasyonun riskleri ile ilgili onam alınır. Ayrıca, tüm aile üyeleri cerrahiye cerrahın uygulayacağını ve "robot"un yalnızca bir araç olarak rol aldığını anlamalıdır. Preoperatif danışmanlıkta hasta ve ailesine ameliyat basamakları ile ilgili bilgi verilir. İşlemden 24 saat önce kolondaki dışkı hacmini azaltmak amaçlı hastalara berrak sıvı diyeti uygulanabilirse de şart değildir. Laparoskopik cerrahinin minimal invaziv bir yöntem olmasından dolayı ağır kontrolü için preoperatif epidural kateter veya kaudal anestetik uygulanmasına gerek yoktur.

1.2 Hastaya Pozisyon Verme ve Robotun Kurulumu

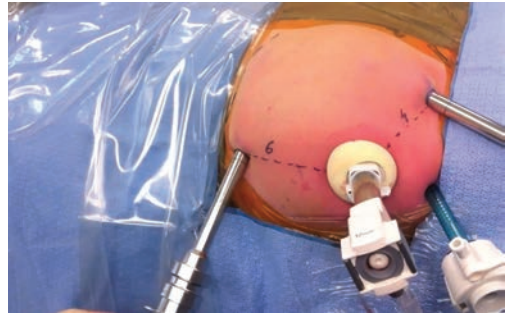
Hasta öncelikle dorsal litotomi pozisyonuna getirilir. Cerrahin tercihinin göre retrograd piyelografi ile sistoskopi yapılır. Eğer operasyon esnasında retrograd olarak double-J stent yerleştirilecekse sistoskopi eşliğinde kılavuz tel üzerinden uygun uzunluktaki üreteral stent yerleştirilir ve UPB seviyesinde kıvrılır. Direkt olarak UPB' nin altına yerleştirme pelvisin dekompresyonunu önler ve laparoskopi sırasında pelvis/UPB obstrüksiyonunun bulunmasını kolaylaştırılır. Ardından üreter kateteri hastanın uyluğuna yapışkan bant ile fiks edilir.



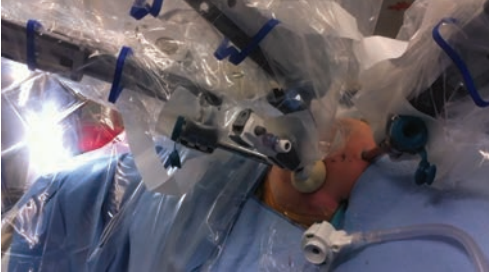
Şekil 1. Hastaya pozisyon verilmesi ve sabitlenip örtülmesi.

Mesane drenajı için foley sonda yerleştirildikten sonra hasta etkilenen taraf 45 derece eleve olacak şekilde yastıklar yardımıyla desteklenir. Hastanın kolları iki yanındayken dikkatlice pedlerle desteklenir ve böylece robotu yerleştirirken daha fazla pozisyonel esneklik sağlanır. 5cm'lik yapışkan bantlarla (mümkünse ipek) hasta masaya bağlanır ve hastanın masada uygun biçimde sabitlendiğinden emin olmak için masa test amaçlı döndürülür (Şekil 1).

Peritoneal girişe modifiye açık Hasson tekniği ile 5 (eğer robotik enstrümanlar mevcutsa) veya 11 mm umbilikal insizyon ile erişilir. Ardın-



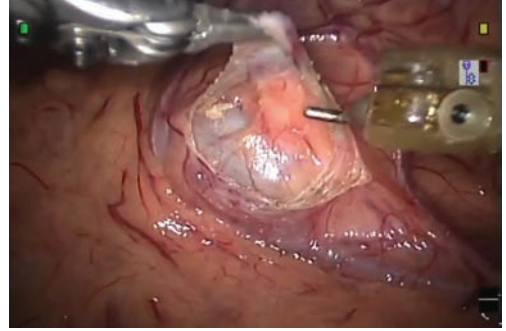
Şekil 2. 12 mm'lik kamera portu umbilikusa yerleştirilir ve iki robotik port (5 veya 8 mm) umbilikusa ksifoid arasında orta hatta ve umbilikusun 2-4 cm altında midklavikular hatta yerleştirilir. İstenirse dördüncü bir port da (aksesuar port) orta hat üzerinde umblikus 3-4 cm alt kısmına yerleştirilebilir.



Şekil 3. Robotik kolların ve trokarların yerleştirilmesi.

dan batin basınç maksimum 12 mm Hg olacak şekilde CO₂ ile şişirilir ve pnömoperitoneum sağlanır. 30 derecelik daVinci endoskopu yerleştirilir ve hastanın anatomisini değerlendirip diğer trokarların beklenen lokalizasyonunda abdomen duvarında herhangi bir yapışıklık olmadığından emin olmak için laparoskopi yapılır. Biri umbilikusla ksifoid arasında orta hatta, ikincisi ise umbilikusun 2-4 cm altında midklavikular hatta olmak üzere iki adet robotik port yeri seçilir (Şekil 2). Daha küçük çocuklarda veya alt retroperitona taşan büyük renal pelvislerde inferiyor trokar daha medial ve inferiora yerleştirilerek çalışma alanı maksimize edilir. Port yerleri seçildikten sonra cilt ve subkutan dokular fasyaya kadar insize edilir ve daha sonra fasya kapatımı için kullanılacak purse-string sütür yerleştirilir. Direkt görüş altında dilate edici obturatorlar kullanılarak robotik kanüller (5 veya 8 mm) yerleştirilir.

Robotik trokarlar yerleştirildikten sonra port yerleştirilmesi sırasında oluşabilecek kanama veya istenmeyen yaralanmalar için batin dikkatlice gözlenir (şekil 3). Renal pelvis direkt vizualize edilirken barsaklar mediale yer değiştirene kadar opere edilecek olan taraf yükselti- lerek masa çevrilir. Robotik kolları kullanmadan önce kameranın aksı ve robotu UPB ile hizalamak için daVinci robot sistemi ipsilateral omuz üzerinden getirilir. Diseksiyon başlangıçta cerrahın dominant elinde hook (5 mm) veya ma-



Şekil 4A. Transperitoneal transmezenterik (retrokolik) yaklaşım esnasında renal pelvis'e ulaşılması.

kas (8 mm) ve kontrlateral elinde Maryland ya da DaBakey forsepsi ile gerçekleştirilir.

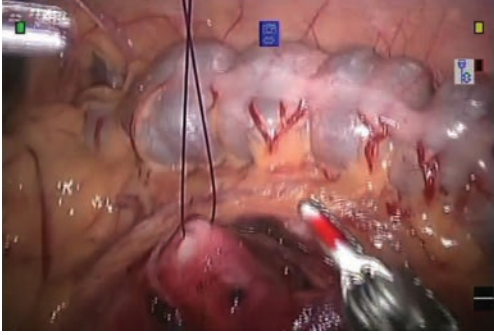
2- TRANSMEZENTERİK YAKLAŞIM

Süt çocukları ve zayıf çocukların mezenterlerinde yağ miktarı az olduğundan UPB hızlıca belirlenebilir ve soldan transmezenterik yaklaşım kolaylaşır. Transmezenterik yaklaşım minimal doku hasarı, daha az barsak diseksiyonu ve daha hızlı UPB erişimi sağladığından tercih edilebilir. Transmezenterik yaklaşım kullanılıyorsa sol kolon cerrahi alan üzerine gelebileceğinden hastaya abartılı bir flank pozisyon verilmemelidir. UPB belirlendikten sonra periton (mezenter) bölge üzerinden insize edilir ve mezenterik pencereden proksimal üreter ve pelvis mobilize edilir (Şekil 4A).

Şekil 4. (A) Çocuklarda mezenterik yağ dokusunun sınırlı olması UPB'ye transmezenterik yaklaşıma olanak sağlar. (B) "Hitch" sütür batin duvarından geçirilerek pelvisi barsaklardan uzaklaştırıp cerrahi alandan kanama ve idrarın temizlenmesini sağlayarak görüntüyü arttırır (Şekil 4B).

3- RETROKOLİK YAKLAŞIM

Büyük çocuklarda, kilolu çocuklarda ve sağ

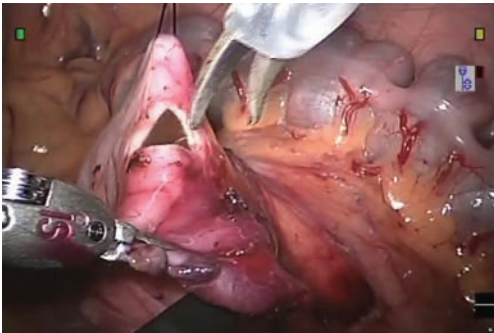


Şekil 4B. Renal pelvis askı sütürü (hitch stitch) konulması

tarafı UPB obstrüksiyonu olan çocukların çoğunda retrokolik yaklaşım kullanılması gerekmektedir. Barsak UPB görünecek kadar mediale çekilene kadar asendan (sağ) veya desendan (sol) kolon fleksuradan aşağı iliak damarlara kadar mobilize edilir. UPB görüldüğünde proksimal üreter ve UPB dikkatlice mobilize edilerek dismembered piyeloplasti kolaylaştırılır. Operasyonun ilk kısmında uygun port yerleştirilmesi ile prosedürün bu kısmında standart laparoskopik aletlerin kullanımını işi kolaylaştıracaktır.

3.1 Askı (hitch) Sütürü

UPB mobilize edildikten sonra renal pelvisi retrakte edip ortaya çıkarmak için renal pelvis bir askı sütürü yerleştirilir (Şekil 4B). Bu sütürün er-



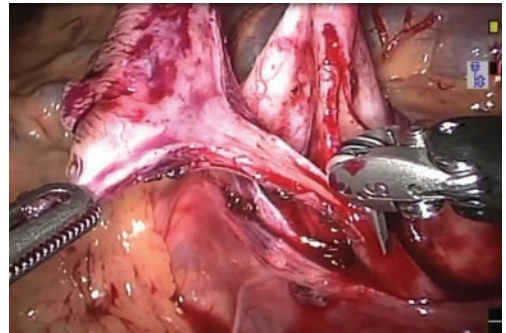
Şekil 4C. Renal pelvis diseksiyonu.

ken yerleştirilmesi hem stabilizasyon sağlar, hem de pelvisi barsaktan ve net görüntüyü engelleyebilecek herhangi bir kanamadan uzaklaştırarak görüntüyü artırır; böylece pelvis diseksiyonunu ve anastomotik tamiri kolaylaştırır. Küçük çocuklar ve zayıf hastalarda askı sütürü tipik olarak 3-0 veya 4-0 PDS kullanılarak direkt olarak batın duvarından geçirilebilir. Sütürün ucu dışarıda yardımcı cerrah tarafından tutulurken, iğne renal pelvisten ve batın duvarından geri geçirilir. Ardından germe kuvveti sütürün her iki tarafından çekilerek dışarıdan kontrol edilebilir.

Daha büyük hastalarda iğneyi direkt olarak batın duvarından geçirmek sıklıkla zordur ve iğne 8 mm portların birinden geçirilmelidir. Pelvis 3-0 veya 4-0 vikril sütür kullanılarak batın duvarına uygun gerimle dikilir, böylece posterior peritona bağlanırken düğümün kayması önlenir. Bu düğümün tamamlanması yardımcı asistanın batın duvarına basarak sütür üzerindeki gerimi azaltmasıyla kolaylaştırabilir. Bu düğümün dışarıdan kontrolü olmadığından, bu teknik prosedür sırasında gerimde ince ayarlamalara izin vermemektedir.

3.2 UPJ Eksizyonu, Spatulasyon ve Üreteral Transpozisyon

Dilate renal pelvis insizyon yapılır ve UPB seviyesinin üzerinden kesilir (Şekil 4C). Bu aşamada eksize edilecek olan UPB kısmının hemen çıka-



Şekil 4D. Üreter UPB'nin distaline lateral sınırı boyunca 1, 5-2 cm mesafede spatule edilir.

rılmaması önerilmektedir. Çünkü bu segment manipülasyonlar esnasında rahatlıkla tutulabilir ve bu sayede üreterin tutulmasına gerek kalmaz. Bu manevra üreteri gereksiz doku travmasından koruyacaktır. Üreter tutamaç kısmından tutularak sağlıklı dokuya ulaşana kadar postero-lateralden 1, 5-2 cm spatule edilir (Şekil 4D). İlk diseksiyonda çaprazlayan bir damar görüldüyse anastomoz öncesi üreter damarın anterior yüzeyine transpoze edilmelidir. Bu noktada cerrahın tercihine göre renal pelvis sınırlı rezeksiyon uygulanabilir ancak aşırı eksizyondan kaçınmak için dikkatli olunmalıdır.

3.3 Rekonstrüksiyon

Anastomoz hastanın yaşına göre devamlı (running) veya aralıklı (interrupted) 4-0, 5-0, 6-0 veya 7-0 emilebilir monofilaman sütürlarla yapılabilir. Anastomoz için gereken zamanı azaltığından ve anastomotik düğümü kesmek için gerekli aletlerin sık değiştirilmesini gerektirmediği için devamlı sütürler tercih edilmektedir. Dikiş materyali batin içerisine yerleştirmeden önce hastanın yaşına göre 12-14 cm uzunluğunda kesilerek anastomoz için yeterli uzunluk elde edilir. Anastomoza üreteral spatulasyonun ucundan başlanır (Şekil 4E) ve üreterin stenotik kısmına ulaşana kadar üreteral-renal pelvis bileşkenin posteriorundan devam edilir. Anas-

tomozun bu kısmı tamamlandıktan sonra renal pelvisin kalanı ve stenotik UPB eksize edilip robotik portların birinden çıkartılmalıdır. Alternatif olarak, segment portların birinden çıkarmak için çok büyükse kenara bırakılıp vakanın sonunda laparoskopik grasper ile port girişlerinden birinden çekerek çıkarılabilir.

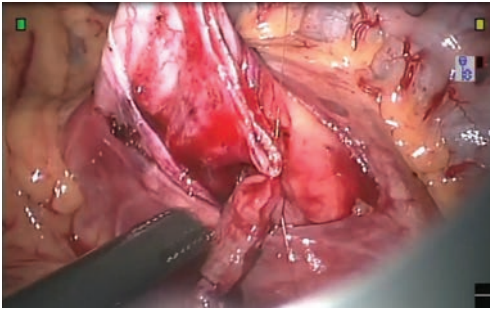
3.4 Stent'in yerleştirilmesi

Posterior anastomoz tamamlandıktan sonra ve anterior anastomoza geçmeden önce üretral stenti yerleştirmek gerekir. Stent yerleştirmek amaçlı temelde 3 adet yöntem bulunmaktadır. Bunlar;

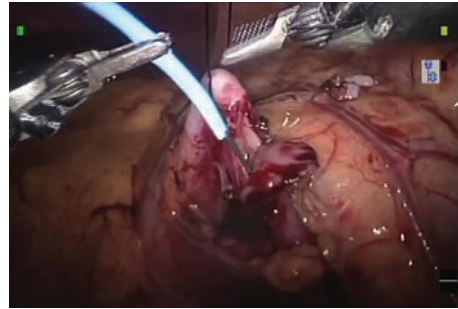
1. Antegrad
2. Retrograd
3. Eksternal pyelostomi/nefrostomi

Bunların haricinde stent yerleştirilmeden de yapılabileceğini gösteren bazı çalışmalar bulunmaktadır. Sılay MS ve ark. tarafından yayınlanan literatürde en geniş pediatrik minimal invazif piyeloplasti serisi olan 'Global Piyeloplasti' çalışmasında stent yerleştirme yöntemleri karşılaştırılmış, buna göre en çok komplikasyonun stent yerleştirilmeyen hastalarda olduğu en az komplikasyonun ise antegrad stent takma yönteminde olduğu gösterilmiştir.

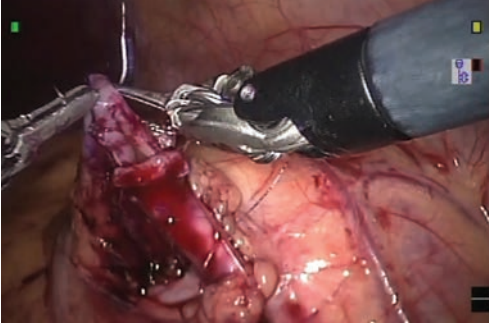Antegrad stent yerleştirilme tekniğine göre mevcut olan trokarların içinden veya



Şekil 4E. İlk anastomotik sütür üreteral spatulasyonun verteksi ile piyelotominin inferior kısmına yerleştirilir.



Şekil 4F. Pelvis ve üreter arasındaki anastomozun arka duvarı antegrad stent yerleştirilmeden önce tamamlanır.



Şekil 4G. Anastomozun tamamlanması

varsa aksesuar trokardan daha öncesinde içerisinden kılavuz tel geçirilmiş 3 f veya 4, 5 f double-J stent anastomoz bölgesine yaklaştırılır. Ardından bir enstrüman yardımı ile proksimal üreterden aşağı mesaneye doğru ilerletilir (Şekil 4F). Aşırı manipülasyon telin aşınmasına neden olabileceğinden pasaj sırasında telin tek seferde robotun bir koluyla kavranması önemlidir. Mesaneye ulaştığı düşünülüğünde kılavuz tel geriye çekilir ve ardından proksimal kıvrık uç renal pelvise yerleştirilir. Bazı yayınlarda belirtildiği gibi foley kateterden verilen metilen mavisinin üreteral stentten yukarı reflüsü stentin mesane içinde yerleştiğini doğrulayabilir.

Stent yerleştirildikten sonra anastomoz üreter-renal pelvis anastomozunun anterior yüzeyinden yukarı doğru bir devamlı suturele tamamlanır (Şekil 4G). İlk eksize edilen renal pelvise boyutuna göre renal pelviste kalmış olabilecek herhangi bir açıklıkta devamlı suturelerle kapatılır. UPB'nin üzerinde periton defekti varsa tamirin üzerinden vikril suturelerle kapatılabilir. Renal pelvisin drenajı üreteral stentle sağlandığından rutin olarak dren yerleştirilmeyebilir.

Şekil 4G. Double-J üreteral stent yerleştirildikten sonra anastomoz devamlı suture ile tamamlanır.

Tamir tamamlandıktan sonra batındaki idrar veya kan cerrahi alandan aspire edilmelidir. Trokarlar direkt bakı altında çıkartılır ve robotun bağlantısı kesilir. Port yerleri daha önceden yerleştirilen purse-string suturelerle kapatılır ve insizyonlar 4-0 veya 5-0 vikril ile kapatılır.

4- RETROPERİTONEAL RYLP

Çocuklarda açık piyeloplasti en sık retroperitoneal yaklaşımla uygulanmakta olduğundan bazı yazarlar retroperitonoskopik piyeloplastiyi tartışmaktadır. Bu yaklaşım ilk olarak çocuklarda Yeung ve arkadaşları tarafından 2011'de standart laparoskopik kullanılarak tariflenmiş ve Olsen ve arkadaşları tarafından robotik yardım kullanılarak modifiye edilmiştir. Operasyonlar arasında birçok benzerlik olsa da farklılıklar aşağıda tariflenmiştir.

Hastalar etkilenen taraf yukarıda olacak şekilde 90-100 derece flank pozisyona getirilir. Kontrateral kalçanın altında jel yastıklar yerleştirilerek küçük bir miktar fleksiyon sağlanır ve hasta sabitlenir. Anterior aksiler hat üzerinde iliak krestin üzerinden 15 mm'lik bir insizyon yapılır. Retroperitoneal boşluk başlangıçta künt parmak diseksiyonuyla belirlenir ve ardından retroperitoneal boşluğun dilatasyonu için 100-300 ml balon trokar yerleştirilir. Balonu 5 dakika şişik bıraktıktan sonra dilatör çıkartılır ve diğer aletler periton hasarını önlemek için direkt palpasyonla yerleştirilir. Lateral 5 ya da 8 mm robotik port latissimus dorsi kasının lateral tarafına iliak krestin iki parmak yukarısına yerleştirilir. Medial robotik port ise anterior aksiller çizgide kosta hattının altına yerleştirilir. Opsiyonel bir yardımcı port (5 mm) aspirasyon, kesme ve retraksiyonda yardımcı olması için iliak fossaya yerleştirilir. Ardından 12 mm balon uçlu bir port da orijinal insizyona yerleştirilir ve fazla fasyal açıklık 2-0 vikril suturele kapatılır. Balon uçlu port kullanımı pnömoperitonyumun sağlanmasına yar-

dımcı olur ve subkutan amfizem riskini azaltır.

Portlar yerleştirildikten sonra robot ipsilateral omuzdan 45-60 derece ile kurulur. Bir makas veya hook cerrahın dominant eline, Maryland forseps veya DeBakey grasper kontrateral eline yerleştirilir. Gerota fasyası insize edilir ve UPB cerrahi alana diseke edilerek serbestleştirilir. Böbreğin alt polünün komplet diseksiyonu çaprazlayan damarların belirlenmesi için önemlidir. Prosedürün bu kısmında mevcut olan bir damarın belirlenememesi UPB rekonstrüksiyonunun başarısızlığıyla sonuçlanır.

UPB serbestleştirildikten sonra proksimal üretere UPB obstrüksiyonunun distaline bir askı sütürü konular ve ikinci bir askı sütürü renal pelvise UPB obstrüksiyonunun proksimaline yerleştirilir. Vakanın kalanı transperitoneal yaklaşıma benzer olarak UPB dismembered, üreteral spatulasyon ve double-J üreteral stent üzerinden rekonstrüksiyon şeklinde tamamlanır. Transperitoneal yaklaşımda olduğu gibi hasta ve ebeveynlerinin tercihine göre üreteral stentler sistoskopi ile piyeloplasti öncesi veya vaka sırasında perkütan olarak yerleştirilebilir.

5- Y-V PLASTİ

UPB'si aşırı skarlı olan hastalarda renal pelvis mobilizasyonu güç olabilir ve geleneksel

dismembered piyeloplasti yerine Y-V plasti göz önünde bulundurulmalıdır. Renal pelvisin anterior yüzeyi serbestleştirilip UPJ ortaya konduktan sonra Y'nin gövdesi stenotik UPJ'ye uzanacak şekilde Y şeklinde bir insizyon yapılır. Stent pelvise yerleştirildikten sonra insize edilen proksimal üreterin ucuna doğru defektten V-flep kaydırılarak defekt kapatılır. Sınırlı mobilite kapamayı engellerse aralıklı sütürler devamlı sütür yerine tercih edilebilir.

6- POSTOPERATİF BAKIM

Cerrahi sonrası hastalara tolere ettikleri ölçüde olağan diyetleri verilir ve oral ağrı kesicilere geçilir. Foley sonda tipik olarak cerrahiden sonraki sabah çıkartılır ve hastaların %90'ından fazlası postoperatif 1. günün sabahında taburcu edilir. Çıkartma ipi olan hastalar stentin çıkarılması için 2 hafta sonra tekrar gelirken ipi olmayanlar ise hafif anestezi altında stentin çıkartılması için 2 ila 4 hafta sonra gelirler. Stentin çıkarılmasından bir ay sonra ultrason yaptırılır ve bulgu ve klinik gidişata göre ileri görüntüleme istenebilir.

7- BULGULAR

Robot yardımcı pediatrik laparoskopik piyeloplasti ile tecrübeler umut vericidir (Tablo 1).

TABLO 1. daVinci cerrahi sistemi kullanılan pediatrik robot yardımcı laparoskopik piyeloplastinin sonuçları

Hasta sayısı	Yaklaşım	Yaş (yıl)	Operasyon süresi (dk)	Hastane yatışı (gün)	Takip (ay)	Başarı*
Silay	TP	7,7	173	2,1	12,8	%99,5
Lee	TP	7,8	219 (123-308)	2,3 (0,5-6)	10	%96®
Yee	TP	11,5	363 (255-522)	2,4 (1-5)	14	%100
Franco	TP	11,9	223 (150-290)	2,3 (2-7)	11,5	%100
Olsen	RP	7,9	143 (93-300)	2 (1-6)	12	%94
Kutikov	TP	0,47	122	1,4	18	%100
Atug	TP	12	184 (165-204)	1,2 (1,3)	10	%100®

*Renal ultrasonda hidronefrozun azalması ve/veya radyonüklid görüntülemeye direnajan iyileşmesi olarak tanımlanmıştır
®Her gruptan takipte kaybedilen bir hastayı çıkartmıştır

Lee ve arkadaşları 0, 2 ve 19 yaşları arasındaki (ortalama 7, 8) 33 çocukta RYLP ile benzer yaş grubundaki açık piyeloplastiyi karşılaştıran ilk seriyi yayınlamıştır. RYLP yapılan çocuklarda hastanede yatış süresi anlamlı derecede daha kısa bulunmuştur (2, 3 vs 3, 5 gün) ve ağrı kontrolü için anlamlı ölçüde daha az analjezik ilaç gerektirmiştir. Buna karşın açık ameliyatın RYLP ye göre operasyon süresi daha kısa tespit edilmiştir. (181 vs 219 dakika) ancak RYLP ile tecrübe arttıkça operasyon süreleri açık cerrahiye yaklaşmıştır. 10 aylık takipte RYLP yapılan 31/33 hastada UPB obstrüksiyonun olmadığı renal US veya diüretik renogram ile gösterilmiştir. Bir hasta retroperitoneal yaklaşımda çapraz yapan bir damar gözden kaçırıldığından persistan UPBO için tekrar operasyon gerektirmiş, bir hasta ise takipten çıkmıştır.

Retroperitoneal RYLP ile de başarılı sonuçlar bildirilmiştir. Ortalama yaşı 7, 9 olan (1, 7-17, 1) 65 vakalı bir seride operasyon süresinin 143 dakika (aralık 93-300) ve ortalama hastanede kalış süresinin 2 gün (aralık 1-6) olduğu gösterilmiştir. Bir hastada küçük çalışma alanından ötürü açık cerrahiye geçilmek zorunda kalınmış, dördünde ise nefrostomi tüpü yerleştirilmesi gerekmiştir. Bu dört hastanın 2'sinden stent çıkarılmış, ikisinde ise kan pıhtısının tıkanmasıyla üreteral obstrüksiyon oluşmuştur. Ortalama 12 aylık takipte hastaların 4'ünde (%6) üreteral king (2), renografide diferansiyel fonksiyon kaybı (1) ve gözden kaçırılan alt pol damarı (1) nedeniyle tekrar cerrahi gerekmiştir.

Primer UPBO tamirinde RYLP'in faydaları ortaya çıkarken açık cerrahi başarısız olan çocuklarda reoperatif piyeloplastide kullanımı da yeni çalışmalarda bildirilmektedir. Robot yardımlı reoperatif piyeloplasti başarı açısından açık cerrahiye denk görünmektedir; ayrıca hastanede kalış süresi ve postoperatif ağrı açısından açık cerrahiye üstündür.

8- SONUÇ

Pediyatrik RYLP açık cerrahinin tüm avantajlarının yanı sıra daha kısa hastane yatışı süresi ve daha az postoperatif ağrı gibi laparoskopinin faydalarını da sunmaktadır. Artan cerrahi tecrübeyle operasyon süreleri açık cerrahiye yaklaşıyor görünmektedir. daVinci cerrahi sisteminin yüksek maliyeti başlangıçta RYLP'in yaygın kullanımını sınırlasa da konvansiyonel laparoskopiyeye kıyasla kullanım kolaylığı nedeniyle çocuklarda laparoskopik piyeloplastinin kullanımını arttırması beklenmektedir.

REFERANSLAR

1. O'Reilly PH, Brooman PJ, Mak S, Jones M, Pickup C, Atkinson C, Pollard AJ. The long term results of Anderson-Haynes dismembered pyeloplasty. *BJU Int* 2001; 87:287-289.
2. Peters CA, Schlüssel RN, Retik AB. Pediatric laparoscopic dismembered pyeloplasty. *J Urol* 1995; 153:1962.
3. Tan HL. Laparoscopic Anderson-Hynes dismembered pyeloplasty in children. *J Urol* 1999; 162:1045.
4. El-Ghoneimi A, Farhat W, Bolduc S, Bagli D, McLoire G, Aigran Y, et al. Laparoscopic dismembered pyeloplasty by a retroperitoneal approach in children. *JU Int* 2003; 92:104.
5. Reddy M, Nerli RB, Bashetty R, Ravish IR. Laparoscopic dismembered pyeloplasty in children. *J Urol* 2005; 174:700.
6. Klingler HC, Remzi M, Janetschek G, Kratzik C, Marberger MJ. Comparison of open versus laparoscopic pyeloplasty techniques in treatment of ureteropelvic junction obstruction. *Eur Urol* 2003; 44:340.
7. Braga LH, Pippi-salle J, Lorenzo AJ, Bagli D, Khoury AE, FarhatWA. Pediatric laparoscopic pyeloplasty in a referral center: lessons learned. *J Endourol* 2007; 21:738-742.
8. Piaggio La, Franc-Guimond J, Noh PH, Wehry M, Figueroa TE, Barthold J, Gonzalez R. Transperitoneal laparoscopic pyeloplasty to treat ureteropelvic junction obstruction in infants and children: comparison with open surgery. *J Urol* 2007; 178:1579-1583.
9. Ravish IR, Nerli RB, Reddy MN, Amarkhed SS. Laparoscopic pyeloplasty compared with open pyeloplasty in children. *J Endourol* 2007; 21:897-902.
10. Kutikov A, Resnick M, Casale P. Laparoscopic pyeloplasty in the infant younger than 6 months - is it technically possible? *J Urol* 2006; 175:1477.

11. Cascio S, Tien A, Chee W, Tan HL. Laparoscopic dismembered pyeloplasty in children younger than 2 years. *J Urol* 2007; 177:335–338.
12. Yeung CK, Tam YH, Lee KH, Liu KW. Retroperitoneoscopic dismembered pyeloplasty for pelvi-ureteric junction obstruction in infants and children. *BJU Int* 2001; 87:509.
13. Silay MS, Spinoit AF, Undre S, Fiala V, Tandogdu Z, Garmanova T, et al. Global minimally invasive pyeloplasty study in children: Results from the Pediatric Urology Expert Group of the European Association of Urology Young Academic Urologists working party. *J Pediatr Urol* 2016; doi: 10. 1016/j. jpuro. 2016. 04. 007
14. Olsen LH, Jorgensen TM. Computer assisted pyeloplasty in children: the retroperitoneal approach. *J Urol* 2004; 171:2629.
15. Olsen LH, Rawashdeh YF, Jorgensen TM. Pediatric robotic-assisted retroperitoneoscopic pyeloplasty: a 5 year experience. *J Urol* 2007; 178:2137–2141.
16. Lee RS, Retik AB, Borer JG, Peters CA. Pediatric robot assisted laparoscopic dismembered pyeloplasty: comparison with a cohort of open surgery. *J Urol* 2005; 175:683–687.
17. Diamond DA, Nguyen HT. Dismembered V-flap pyeloplasty *J Urol* 2001; 166:233–235. Passerotti CC, Hiep TN, Eisner BH, Lee RS, Peters CA. Laparoscopic reoperative pediatric pyeloplasty with robotic assistance. *J Endourol* 2007; 21:1137–1139.
18. Yee DS, Shanberg AM, Duel BP, Rodriguez E, Eichel L, Rajpoot D. Initial comparison of robotic-assisted laparoscopic versus open pyeloplasty in children. *Urology* 2006; 67: 599–602.
19. Franco I, Dyer LL, Zelkovic P. Laparoscopic peyloplasty in the pediatric patient: Hand sewn anastomosis versus robotic assisted anastomosis – Is there a difference? *J Urol* 2007; 178: 1483–1486.
20. Kutikov A, Nguyen M, Guzzo T, Canter D, Casale P. Robot-assisted pyeloplasty in the infant-lessons learned. *J Urol* 2006; 176:2237–2240.
21. Atug F, Woods M, Burgess SV, Castle E, Thomas R. Robotic assisted laparoscopic pyeloplasty in children. *J Urol* 2005; 174:1440–1442.

Robot Yardımlı Laparoskopik Üreteral Reimplantasyon (Ralur)

32

Koray Ağras

GİRİŞ

“Üroloji”, 1991 deki ilk laparoskopik nefrektominin yapılmasından itibaren kendisini cerrahi alanında sürekli olarak son gelişen teknolojik gelişmelerin içinde bulmuş, hatta minimal invazif cerrahinin gelişmesine yön vermiş bir bilim dalıdır. Ürolojide endoskopi ve laparoskopi alanındaki gelişmeleri, 1999 yılında “da Vinci Robotik Cerrahi Sistemi’nin” (Intuitive Surgical, ABD) keşfi takip etmiş, ve minimal invazif ürolojik cerrahi adına önemli gelişmeler yaşanmaya başlanmıştır.

Veziköreteral reflünün (VUR) ekstrezezikal laparoskopik yaklaşımla düzeltilmesiyle ilgili ilk yayın, domuzlarda yapılan deneysel bir çalışmadır (1). Çocuklarda standart laparoskopik aletlerle yapılan “laparoskopik üreteral reimplantasyon” (LUR) ameliyatının sonuçları ilk defa Erlich ve arkadaşları tarafından 1994 yılında bildirilmiştir (2). Minimal invazif pedi-

atrik üroloji alanında, ardından gelen 10-15 yılda laparoskopik üreteral reimplantasyon serileri ön plana çıkmıştır. Robotik cerrahinin çocuklarda VUR tedavisinde kullanılmasıyla ilgili ilk seri, Peters ve Woo tarafından 2005 yılında, intravezikal (İV) olarak gerçekleştirilen altı hastalık küçük bir seridir (3). Robot yardımcı laparoskopik üreteral reimplantasyonun (RALUR) ekstrezezikal (EV) tekniğinin tanımlanması ise bir yıl sonra Passerotti ve Peters tarafından yapılmıştır (4). Sonuçları yayınlanmakla beraber, yazarlar 30 unilateral reflülü olguda bu tekniğin açık tekniktekinе benzer başarısı olduğunu bildirmişlerdir. Açık üreteral reimplantasyonlar (AUR) içerisinde ekstrezezikal yöntemin uygulandığı teknik olan Lich-Gregoir ameliyatı, robot yardımcı laparoskopi kullanılarak modifiye edilmiş ve sinir koruyucu RALUR-EV’ye ait ilk klinik sonuçlar 2008 yılında Casale ve arkadaşları tarafından yayınlanmıştır (5).

Üreteral reimplantasyon çocuk ürologlarınca temelde iki endikasyonla yapılmaktadır: VUR ve primer obstrüktif megaüreter. Ancak RALUR ile ilgili aradan geçen 10 yıla baktığımızda, elimizde biriken verilerin hemen hemen tamamının VUR cerrahisi ile ilgili olduğunu, oysa robot yardımcı yapılan primer obstrüktif megaüreter tedavisi ile ilgili birkaç çocuk olgudan öte yeterli veri bulunmadığını belirtmek gerekir (6, 7). Bu nedenle bu kitap bölümünde pediatrik RALUR ile ilgili okuyacağımız verileri, şimdilik VUR konusu kapsamında tartışmak daha doğru olacaktır.

VUR HAKKINDA ÖNEMLİ KISA BİLGİLER

İnsidans

İlk on yaş içerisindeki çocukların %2-8'inde idrar yolu enfeksiyonu öyküsü mevcuttur. En az bir enfeksiyon geçiren çocukların ise %30'unda VUR'a rastlanmaktadır. VUR genel olarak çocuklarda insidansı %1 olan çok sık görülen bir anomalidir.

Spontan Rezolüsyon

VUR'un bir yaş altında tespit edilmesi, düşük dereceli olması (Grade 1-3), antenatal hidronefrozla veya kardeş reflüsüyle birlikte olduğu durumlarda spontan rezolüsyon şansı fazladır. İskandinav çalışmalarında yüksek dereceli reflülerin bile toplam rezolüsyon şansının >%25 olabileceği gösterilmiştir. Grade-1 ve 2 VUR'un %68-85'i, Grade-3 VUR'un yaklaşık %50'si spontan rezolüsyon göstermektedir. VUR ile birlikte renal kortikal anomaliler, alt üriner sistem disfonksiyonu veya tekrarlayan idrar yolu enfeksiyonları olması VUR rezolüsyonunda negatif prediktif faktörlerdir.

Semptomatik VUR

Üriner sistem dilatasyonu ile birlikte izlenen VUR, akut piyelonefrit ve renal skarlaşma riskini

de beraberinde getirerek çocuklardaki somatik gelişmeyi ve medikal durumu giderek bozar. Semptomatik VUR'lu çocukların %10-40'ında renal skarlaşma mevcuttur. VUR ile birlikte antenatal hidronefroz olması durumunda böbreklerde skar görülme oranı %10 civarındayken, alt üriner sistem disfonksiyonu olması durumunda bu oran %30'lara çıkmaktadır. Reflü nefropatisi çocukluk hipertansiyonunun en sık sebebi olup, bu çocukların %10-20'sinde son dönem böbrek yetmezliği gelişmektedir (8).

Tedavi

Yukarıdaki bilgiler ışığında bazı VUR'lu olgular hiç tedavi edilmeden izleme düzelebilirler. Ancak bazı çocuklara herhangi bir girişim yapmadan spontan rezolüsyonu beklemek çok riskli bir yaklaşım olabilmektedir. Bu nedenle hangi çocuklara girişim yapılacağı ve bu girişimin ne olacağı en kritik konudur. Tedavi seçenekleri açık cerrahi veya minimal invazif cerrahidir. Minimal invazif cerrahi seçenekleri ise üreterovezikal bileşkeye endoskopik enjeksiyon yapılması, standart laparoskopik veya robot yardımcı laparoskopik yöntemleriyle VUR'un düzeltilmesidir. VUR ile birlikte alt üriner sistem disfonksiyonu olan bir çocukta, VUR tedavisi öncesi mutlaka alt üriner sistem disfonksiyonu tedavisi yapılmalıdır. VUR tedavisindeki altın standart yöntem, %95-99 civarında başarısı olduğu bilinen AUR'dur (9). Endoskopik enjeksiyon yöntemi, minimal invazif bir işlem olmakla birlikte, başarı oranları AUR kadar değildir (10). Yayımlanan endoskopik enjeksiyon serilerindeki başarı oranları %68 (çift üreterlerde) ile %89 arasında olup, VUR'un derecesine göre değişmektedir. Endoskopik enjeksiyon tedavisinin başarısı iki veya ikiden fazla enjeksiyon sonrasında ancak AUR'un başarısına yaklaşabilmektedir. İki enjeksiyon sonunda başarı yoksa, üçüncü enjeksiyonun da başarı şansı düşük olacağı için genellikle üçüncü enjeksiyon yapılması önerilmemektedir, böbreğin piyelonefrit ataklarından

zarar görmemesi için bir an önce VUR'u düzeltici ameliyat düşünülmelidir.

Son yıllarda VUR cerrahisinde, daha hızlı iyileşme sağlayacağı, hospitalizasyon süresini kısaltabileceği, kozmetik sonuçlarının daha iyi olacağı ve ameliyat sonrası ağrıyı azaltabileceği düşüncesiyle laparoskopik veya robotik teknikler ile ilgili önemli çalışmalar yayınlanmıştır (11). LUR ameliyatlarında, AUR'a yakın başarı oranları mevcuttur. Ancak pediatrik standart laparoskopinin öğrenim eğrisinin uzun olması LUR'un yaygın kullanımını kısıtlamıştır (12). RALUR ile ilgili başarı oranları da AUR'a yakındır, ancak ameliyat süresi ve maliyet problemi en önemli dezavantajdır (13) (Bakınız: "Cerrahi Sonuçlar").

RALUR'UN endikasyon ve Kontrendikasyonları

VUR'lu olgularda, AUR ve endoskopik cerrahi seçeneklerinde olduğu gibi, RALUR için de endikasyon oluşturan durumlar şunlardır: Rekürren piyelonefrit veya ateşli idrar yolu enfeksiyonu (İYE) atakları; giderek artan hidronefroz ile birlikte renal parankimde incelleme mevcudiyeti; renal sintigrafide kötüleşen böbrek fonksiyonları olması ve ebeveynlerinin artık antibiyotik profilaksisini kesmek istemeleri. Ayrıca obstrükte megaüreter varlığı ile böbrek fonksiyon kaybına, ağrıya, İYE ve sepsise yol açan distal üreteral stenozlar da diğer endikasyonlardır (14, 15). Hastada insuflasyonu engelleyecek primer kalp veya akciğer anomalileri olması RALUR için kesin kontrendikasyondur. Geçirilmiş abdominal cerrahi ise abdominal boşlukta yapışıklıklara neden olabileceğinden kısmi kontrendikasyon olarak kabul edilir.

RALUR AMELİYATI

Ameliyat Öncesi Hasta Hazırlığı

Hasta hazırlığı, gerek intravezikal, gerek ekstrapavezikal teknikte aynıdır. Ameliyat öncesi hastanın ultrasonu, işeme sistogramı ve sintigrafisi

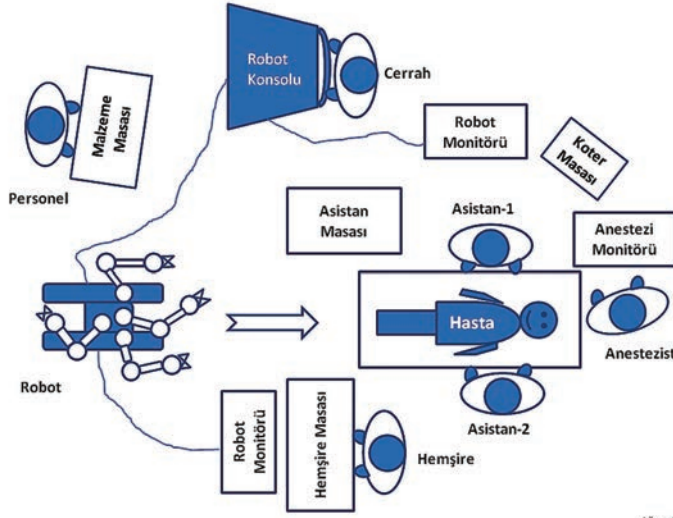
değerlendirilmeli, en son yapılan idrar tetkikleri ve kültürlerinin temiz olduğundan emin olunmalıdır. Hastanın vücut ağırlığı robotik yaklaşımı kısıtlayıcı bir faktör olmamakla birlikte, intravezikal yaklaşım planlanacak çocukların 4 yaşından büyük ve en az 200 ml mesane kapasitesine sahip olması önerilmektedir (16).

RALUR yapılacak küçük çocuk veya bebeklerde, ameliyattan iki gün önce başlanacak şekilde, ağızdan sabah ve akşam birer çay kaşığı magnezyum sütleri verilir. Büyük çocuk veya adölesanlarda üç gün öncesinden, sabah ve akşam sena tabletleri veya 2x1 çay kaşığı senna sıvısı önerilir. Tüm olgularda, ameliyattan bir gün önce berrak diyete (et suyu çorba, elma suyu, jöleli tatlı, zencefil gazozu) başlanarak kolondaki şişkinliğin giderilmesi sağlanır. Ameliyattan önceki gece önce rektuma laksatif bir fitil veya lavman verilmesi, fekal impaktı olan çocukların rektumunu boşaltmada faydalıdır. Ameliyattan 3 saat önce ağızdan tüm yiyecek ve içecek alımı yasaklanır (17).

Oda Düzeni ve Gerekli Ekipman

RALUR yapılacak odanın düzeni Resim-1'de gösterilmiştir. Cerrahin kullandığı robotu kumanda eden konsol, hastanın yan tarafında ve odanın en dış kenarındadır. Ekipteki asistanlar ve hemşirenin ameliyatı rahat izleyebilmesi için, gerekli yerlere monitörler yerleştirilir. Tüm hazırlıklar tamamlandıktan sonra robot hastanın ayaklarına doğru yaklaştırılır.

Kullanılacak robotik instrumanlar, Robot'un modeline göre değişmektedir. Da Vinci-S ve Si modellerinde 12 ve 8.5 mm lik kameraların hem 30, hem de 0 derece açılıları bulunmaktadır. Cerrahi instrumanları ise 8 mm veya 5 mm olarak seçmek mümkündür. Daha eski versiyon olan bu robotik sistemlerle RALUR yapılacaksa, 8-10 yaşından küçük çocuk hastalara 8.5 mm kamera ve 5 mm'lik instrumanlar kullanılması en uygundur. Ancak 5 mm'lik instrumanlar rahat çalışabilmek için 8 mm'lik instrumanlara



Ağraz K, 2016

Resim 1. Pediatrik RALUR için ameliyat odasının yerleşimi.

göre 2 cm daha fazla intrakorporeal alana ihtiyaç duyarlar (18). Bu nedenle cerrahi alanın dar olduğu vakalarda 8 mm'lik instrümanları kullanmak daha avantajlı olabilir. 8 mm'lik instrümanlar 10 kullanımlık, 5 mm'lik instrümanlar 20 kullanımlık olduğundan, 5mm'lik instrümanlar ile ameliyat maliyeti çok daha az olmaktadır. Kliniğimizde bir yıldır kullandığımız en son versiyon "da Vinci®-Xi" modelinde piyasada bulunan kamera (0 veya 30 derece lensli) ve instrümanlar 8 mm'dir (10 kullanımlık). Üretici firma, da Vinci-Xi modeli için henüz 5 mm'lik instrümanlar üretmemiştir. RALUR ameliyatında kliniğimizde 0 derece lensli kamerayı kullanmayı tercih etmekteyiz.

Literatüre bakıldığında, pediatrik RALUR'da cerrahi alanın dar olması nedeniyle robotun üç kolunun kullanıldığı (biri kamera, diğer ikisi instrümanlar için), erişkinlerdeki robotik radikal prostatektomi gibi ameliyatların tersine 4. kolun kullanılmasına gerek olmadığı anlaşılmaktadır. Bu da çocuk ürolojisi ameliyatları adına maliyeti azaltan diğer önemli husustur. Kliniğimizde RALUR için ameliyata başlamadan hazır bulundurmaya tercih ettiğimiz malzemeler Tablo-1'de gösterilmiştir. Bu malzemelere ek

olarak, her laparoskopik ameliyatta odada bulundurulması gereken 12mm trokar, laparoskopik Satinsky klemp ve açık cerrahi seti de hazır olmalıdır.

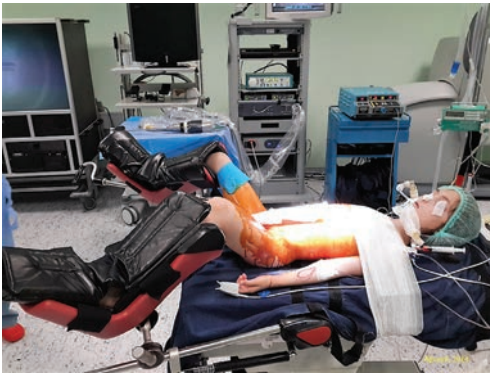Hastaya Pozisyon Verme ve Sistoskopi

RALUR yapılacak hasta masaya sırtüstü yatırılıp uyutulduktan sonra, dorsolitotomi pozisyonu verilir. Bu pozisyon robotun ayakucu yönünde bacaklar arasından yaklaştırılmasını mümkün kılar. Küçük çocuk veya bebeklerde kurbağa bacağı pozisyonu verilebilir. Böylece ameliyat esnasında sonda takıp çıkarmak veya sistoskopi yapmak mümkün olur. Hasta, yumuşak pedler ve bantlar aracılığıyla göğüs kısımlarından ve bacaklardan masaya sabitlenir. (Resim 2). Robotik kollarının hastanın endotrakeal tübüne değmesinden endişeleniyorsa hastanın başı yana çevrilir ve önüne yatay bir demir çubuk getirilerek yüz bölgesi korunur. Aynı zamanda dekompresyon amacıyla mideye bir nasogastrik tüp takılmalıdır. Cerrahi alan temizliğini takiben, hastanın kısıfoidden perineye kadar olan alanı açık kalacak şekilde örtülmesi sağlanır.

TABLO 1. Pediatrik RALUR için kliniğimizde kullanılan malzemeler.

Cerrahin Kullandığı Robotik Malzemeler	Asistanın Kullandığı Malzemeler	Gerekli Dikiş Materyalleri (Kodlar Ethicon'a göre verilmiştir)
da Vinci®-Xi cerrahi sistem, 3 kol	Bir adet 5 mm trokar (asistan portu)	2-0/3-0 Vicryl® UR-6 iğne (26 mm, 5/8, yuvarlak uç) Fasia kapatılması
8 mm EndoWrist® iğne sürücü (dominant el)	Aspirasyon-irrigasyon aleti (asistan portundan)	3-0/4-0 Vicryl®, PS, PSL, FS, FSL iğne (24-30 mm, 3/8, keskin uç) (Mesane askı sütürü)
8 mm EndoWrist® monopolar eğri makas veya koter kancadan birisi (dominant el)	5 mm Laparoskopik tutucu	6-0 rapid Vicryl®, 14 cm RB-2 iğne (13 mm, 1/2, yuvarlak uç) (Mukoza yırtıkları için)
8 mm EndoWrist® Maryland bipolar forseps (non-dominant el)		4-0 Vicryl®, 14 cm, RB-2 iğne (13 mm, 1/2, yuvarlak uç) (Detrusor tüneli ve periton kapatılması)
Üç adet 8 mm robotik trokar		4-0/5-0 Monocryl® (Cilt kapatmak için)

Bu aşamada sistoskopiye geçilebilir. Sistoskopi, üreter orifislerinin lokalizasyonu ve eşlik eden patolojilerin varlığının değerlendirilmesi



Resim 2. Ameliyatın başında çocuğa verilen dorsolitotomi pozisyonu. Bu pozisyonda sistoskopi yapıldıktan sonra, pozisyon bozulmadan masa 25 derece Trendelenburga alınır ve trokarlar yerleştirilir.

dirilmesi açısından önemlidir. Ektopik üreter, UV bileşkede darlık, divertikül, üreterosel veya çift toplayıcı sistem gibi durumların atlanması, ameliyatın başarı şansını azaltmasının yanında postoperatif morbiditeyi artırmaktadır. Sistoskopi esnasında üreterlere stent yerleştirilmesi rutin önerilen bir işlem değildir. Bazı merkezlerde, ektravezikal RALUR ameliyatı esnasında, olası üreteral travmayı tanımak amacıyla üreter kateteri takılmakta ve ertesi gün çekilecek olan üretral katetere sabitlenmektedir (5, 19). Soliter böbrek veya üreteral dilatasyon nedeniyle ekizyon veya plikasyon planlanan megaüreterli olgularda üreteral stent takılmalıdır.

İntravezikal RALUR tekniği (RALUR-İV)

Hasta dorsolitotomi pozisyonundayken, masaya 25 derece Trendelenburg pozisyonu verildikten sonra mesane serum fizyolojik ile

doldurulur. İlk önce mesaneye kamera portu yerleştirilir. Bunun için umblikus seviyesine bir insizyon yapılır ve 3/0 polyglactin sütür fascia ile mesane kubbesinden geçecek şekilde bağlanır. Bu sütür ameliyat esnasında mesane ön duvarının gergin durmasını sağlar. Kamera trokarını sabitlemek için aynı insizyonun içerisine "purse-string" tarzında ikinci bir sütür atılır. Bu sütür aynı zamanda ameliyat bittikten sonra port yeri nedeniyle mesanede oluşan açıklığı kapatmak için kullanılacaktır. Kamera portu sistoskopik görüntü eşliğinde mesaneye yerleştirilir. Ardından kamera portunun bir iki cm alt seviyesinden, rektus kasının her iki lateral kenarına robotik aletlerin portları benzer şekilde konur ve sistoskopi eşliğinde mesaneye yerleştirilirler. Tüm portlar yerleştirildikten sonra mesanedeki salin sıvısı boşaltılır ve mesane 8-10 mm Hg basıncında CO₂ ile doldurulur (pnömovezikoskopi).

Robotik portlardan birinden reflülü üretere bir stent itilir ve monofilaman bir sütür yardımıyla üreteral orifise sabitlenir. Bu sabit stent, üreteral mobilizasyon esnasında ureteri manipule etmek amaçlıdır. Üreter, tıpkı intavezikal AUR'da olduğu gibi, orifisten başlanıp intramural bölgeden retroperitona doğru serbestlenir. Üretradan konan bir besleme tüpü aspiratöre bağlanarak aralıklı aspirasyon yapılabilir.

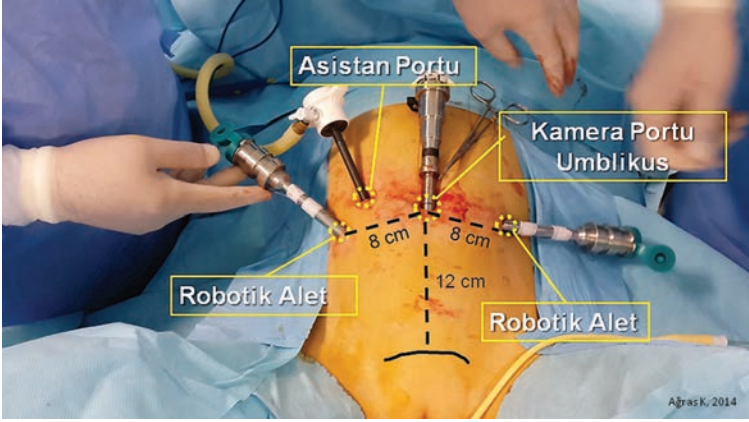
Üreter mobilize edildikten sonra, pnömovezikal basıncın düşmemesi için detrusordaki açıklık kapatılır. Soğuk makas ve keskin diseksiyonla oluşturulan submukozal tünelin içerisinden üreter geçirilip, mesane mukozasına tek tek sütürlerle dikilir (3, 13, 16). Anastomoz bittikten sonra, önce robotik aletlerin portları çıkılır ve port yerindeki açıklıklar daha önce konan sütürlerin bağlanmasıyla kapatılır. Aynı işlem en son çıkılan kamera portunda da tekrarlandıktan sonra mesane sistoskopi kontrol edilir ve sonda konularak işlem sonlandırılır.

Ekstravezikal RALUR tekniği (RALUR-EV)

Bu teknikte uygulanan ekstravezikal transperitoneal Lich-Gregoir ameliyatıdır. Sistoskopi işlemi tamamlandıktan sonra mesaneye sonda konur. Trokarlar yerleştirilmeden önce, hastanın pozisyonunu bozmadan (küçük çocukta sırtüstü yatar şekilde kurbağa pozisyonu, büyük çocukta dorsolitotomi pozisyonu) masanın başı 25° aşağı indirilerek trendelenburg pozisyonu verilir (18). Ameliyat ile ilgili bundan sonraki kısım 7 adımda incelenebilir (17):

Adım 1: Trokarların yerleşimi ve laparoskopi

Öncelikle kamera trokarı, çocuklarda Veres yöntemine göre daha güvenilir bir giriş olan Hasson'un açık tekniğiyle umblikusa yerleştirilir. Giriş esnasında fasia'nın iki yanına askı sütürleri (2/0 veya 3/0 poliglaktin) konur ve ortasından yapılacak kesi ile peritona görerek giriş yapılır. Fasia askı dikişleri ameliyat sırasında trokara tespit edilir ve ameliyat sonunda fasia kapatılırken kullanılacaktır. Çocuğun pubo-umblikal mesafesi 8 cm'den kısaysa, kolların çarpışmaması için orta hattaki kamera portu, ksifoid ile umblikus arasındaki daha üst bir seviyeye konulmalıdır (19, 20). İnsüflasyonla (2-5 L/dk ve 10-12 mmHg) pneumoperitoneum sağlandıktan sonra, çalışma trokarları aynı şekilde konan fasia dikişlerini takiben, kamera portunun bir iki cm alt seviyesinden, rektus kasının her iki lateral kenarına (midklaviküler hat) direkt görüş altında yerleştirilir. Kliniğimizde hem bilateral hem de unilateral olgularda robotik trokarlar bu düzende yerleştirilmektedir (Resim 3). Unilateral olgularda, reflülü üreterin kontralateralinde kalan robotik trokar daha alt seviyeye, spina iliaca anterior superior ile umblikus arasındaki hattın ortasına da konabilir (19). Beş mm'lik asistan portu, robotik trokarlardan herhangi biri ile kamera trokarına eşit



Resim 3. Ekstravezikal RALUR'da port giriş yerleri.

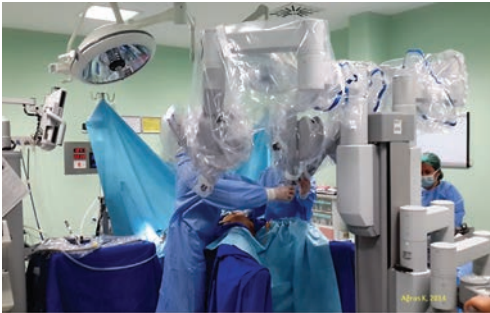mesafede (4-6 cm) ve kranialde olacak şekilde yerleştirilir (20). Kliniğimizde unilateral VUR'lu olgularda asistan portu, reflülü üreterin ipsilateral tarafına yerleştirilmektedir. Bunun sebebi, içerisinden geçecek aletlerin (aspiratör, portgü) robotik kollarla çarpışmasının kontralaterale konulduğu durumlara göre daha az olduğu izlenimimizdir.

Trokarlar yerleştirildikten sonra, robot hastanın iki bacağı arasından yaklaştırılır ve trokarlar robotun kollarına bağlanır (Resim 4 ve 5)

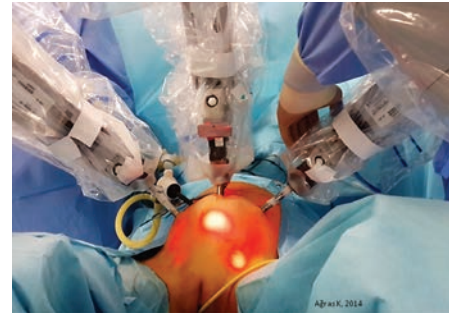Adım 2: Üreterin serbestlenmesi

Periton mesanenin arkasında elektrokoter kullanılarak transvers şekilde açılır (Resim-6). Ame-

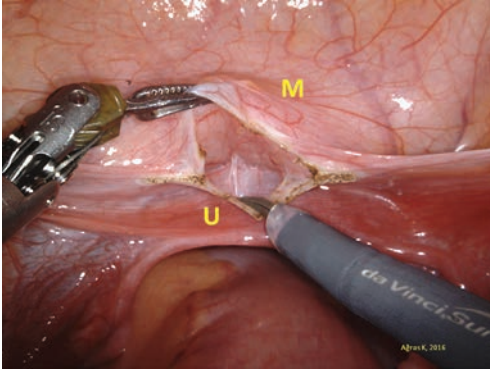
liyatin başında, kızlarda uterus ve gonadal yapılar, erkeklerde vaz deferens öncelikle tanınmalı, bu yapıların zarar görmemesine özen gösterilmelidir. Erkeklerde, periton vazın üzerine kadar insize edilince, peritonu her çekiştirmede vaz da gerilmektedir. Bu nedenle işlem süresince vazın üreterin medialinde loop yaptığı hiatal alan sık sık kontrol edilmelidir (4). Kızlarda üreter, uterin ligamentin ve pedikülün anteriorunda bulunup kaldırılır. Üreter bulunduktan sonra diseksiyona mesaneye doğru devam ettirilir. Üreterin serbestlenen kısmı reimplantasyona yetecek uzunlukta olmalıdır. Üreterovezikal bileşkeden proksimale doğru yaklaşık 5-6 cm serbestlemek genellikle yeterlidir (Resim-7 ve



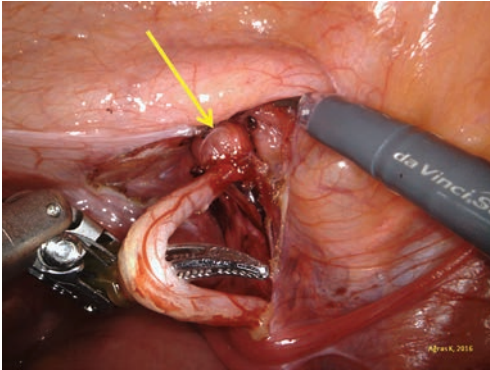
Resim 4. Robotun hastanın bacakları arasından yaklaştırılması.



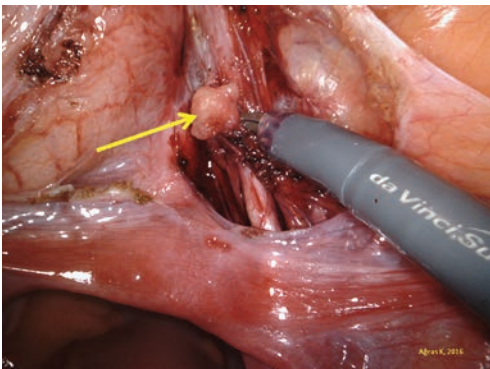
Resim 5. Robotik kolların trokarlara bağlanmasından sonraki görünüm.



Resim 6. Uterusun hemen önünde, mesanenin arka duvarına yapışmış transvers peritonun insize edilerek ekstraperitoneal alana geçilmesi. "U", uterus; "M", mesane.



Resim 7. Sağ RALUR-EV yapılan bir hastada üreterin serbestlenmesi. Üreterin distalindeki enjeksiyon materyali okla gösterilmiştir.

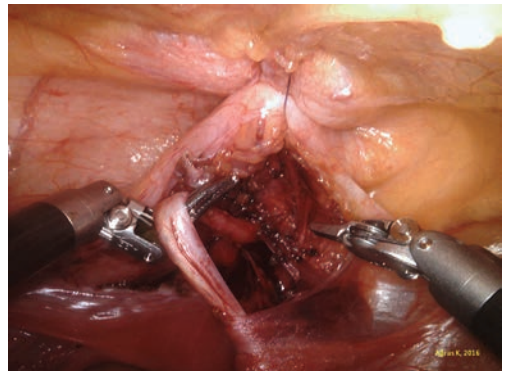


Resim 8. Distal üreter üzerindeki enjeksiyon materyalinin (ok) boşaltılması.

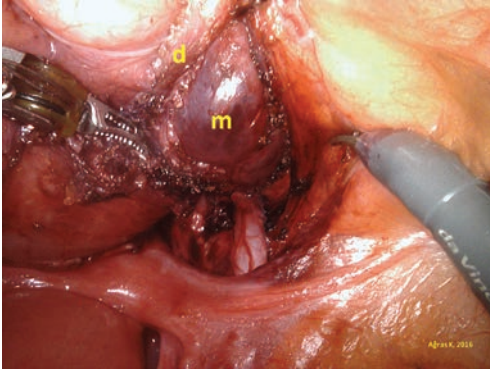
Resim-8). Serbestleme esnasında zarar görmemesi için üreterin altından bir naylon teyp geçirilir ve bu teyp bipolar forseps ile tutularak üreterin daha kolay manipule edilmesi sağlanır. Postoperatif ödeme bağlı obstrüksiyon olmaması için, üreter diseksiyonu esnasında elektrokoter kullanımı minimal olmalıdır. Hastaya daha önce subüreteral enjeksiyon yapıldıysa, enjeksiyon materyali boşaltılmalıdır (Resim-8).

Adım 3: Mesane askı dikişlerinin yerleştirilmesi

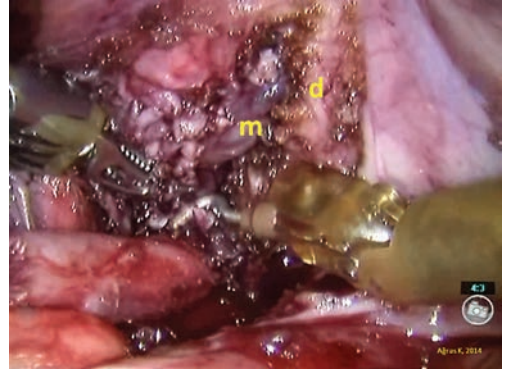
Diseksiyon esnasında görüntüyü iyileştirmek ve ameliyat esnasında dokularda stabilizasyon sağlamak amacıyla mesaneye askı dikişi konur (Resim 9). Bu sütür mesane kubbesine orta hatta yakın konulabileceği gibi, transplant yapılacak üreter tarafında, mesane kubbesi ile üreter orifisi arasındaki hattın ortasına da konabilir. Bunun için düzleştirilmiş büyükçe bir iğne ve 3/0 poliglaktin dikiş karın ön duvarından karın içine sokulur ve mesaneden geçirildikten sonra tekrar karından dışarı çıkarılır. Dışarıda kalan iplerin uçları hemostatik klemple tutulur. Bu şekilde asılan mesane, asistanın ameliyat esnasında ara ara mesaneye traksiyon yapıp gevşetmesine olanak verir. Diğer bir seçenek ise mesane askı dikişinin posterior abdominal duvara bağlanmasıdır



Resim 9. Mesanenin karın ön duvarına asılmasından sonraki görünüm.



Resim 10. Detrusor tünelinin hazırlanması. Bipolar forsepsle dokuya hafif traksiyon uygulanırken, monopolar makas yardımıyla detrusor lifleri ayrılır. "m", mesane mukozası; "d", detrusor kası.



Resim 11. Detrusor tünelinin hazırlanırken monopolar makas yerine, monopolar kanca uçlu (hook) alet de kullanılabilir. "m", mesane mukozası; "d", detrusor kası.

Adım 4: Detrusör tünelinin hazırlanması

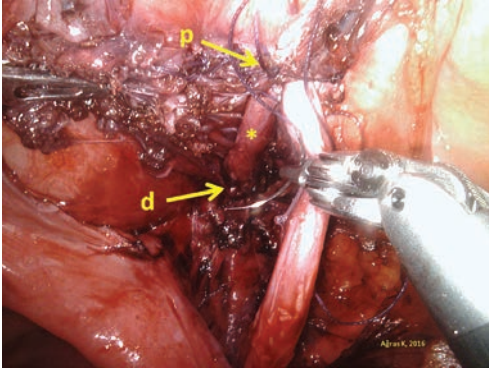
Mesane arkasında oluşturulacak olan ekstravezikal tünelin hattı, monopolar makas ile belirlenir. Tünel hazırlanırken mesane serum fizyolojik ile yarı dolu olmalıdır. Mesaneye bipolar forsepsle hafif traksiyon yapılır ve monopolar makasla detrusor lifleri ayrılır (Resim 10). Beş milimetrelilik aletlerin kullanıldığı ameliyatlarda, tünel diseksiyonunda makas yerine kanca uçlu robotik alet de kullanılabilir (Resim 11). Ancak yazar, kanca uçlu elektrodun künt uç olması nedeniyle, ileri derecede trabeküle ve kalın duvarlı mesanelerde diseksiyonu zorlaştırdığını düşünmekte ve tercih etmemektedir. Tünel hazırlama işlemine hiatusa en uzak noktadan, yani tünelin proksimalinden başlamak, mukozal katmanın derinliğinin tanımlanması ve rehber olarak kullanılması açısından faydalıdır. Bu konu özellikle işeme disfonksiyonu öyküsü bulunan, çok kalın duvarlı mesanesi olan çocuklarda önemlidir. Detrusor tüneli, içerisine yerleştirilecek üretere göre ne çok geniş, ne de çok dar olmamalıdır. Diseksiyon, mukozal yırtıkları önlemek amacıyla mukozaya ile detrusor arasındaki avasküler hattan yapılmalıdır.

Detrusor kasları tamamen ayrılarak mesane mukozası görülene kadar diseksiyona devam edilmelidir. Diseksiyon esnasında oluşabilecek mukozal yırtıklar hızlı eriyen 6/0 poliglaktin ile onarılabilir. Bilateral olarak hazırlanan kas fleplerinden lateralde olanın diseksiyonunun daha fazla olması tercih edilmelidir. Bunu yaparken tünel çapı/tünel uzunluğu oranının 1/5 civarında olması önerilir. Normal kalibrasyonlu bir üreter için yaklaşık 2.5 - 3.5 cm'lik bir tünel yeterlidir. Tünel uzunluğunu tahmin etmek için robotik portegü veya önceden işaretlenmiş bir teyp kullanılabilir.

Tünel diseksiyonu esnasındaki önemli noktalardan biri perivezikal sinirlerin yaralanmasından kaçınmaktır. Hiatusa üreter etrafında çembersel diseksiyon yapıp ilerletme dikışı kullanmak önerilmez, onun yerine hiatusa ters "V" veya "Y" şeklinde bir insizyon yapılmalı, üreterin mesaneye girdiği orijinal hiatusun alt yarısının detrusor ile bütünlüğü bozulmamalıdır.

Adım 5: Üreterin tünele yerleştirilmesi

Üreter bilateral olarak hazırlanan kas fleplerinin arasından mesane mukozası üzerine yatırılır.

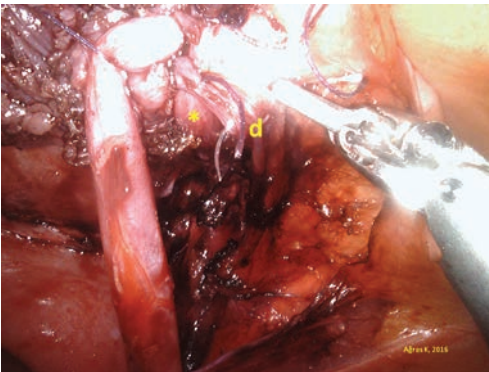


Resim 12. Sağ üreterin tünele yerleştirilmesinden sonra, tünelin distal (d) ve proksimaline (p) sabitleme dikişleri ile tespit edilmesi. Üreterin tünel içerisinde kalacak kısmı (*) ile gösterilmiştir.

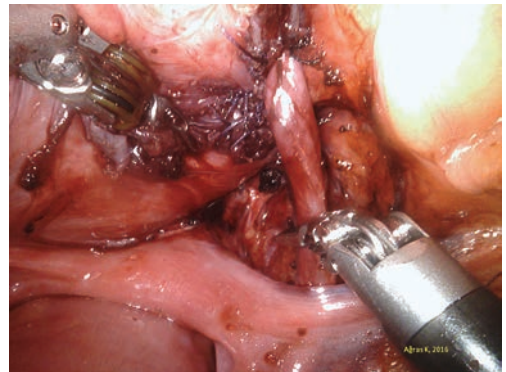
Eğer tünel uzunluğu yeterince uzun değilse veya tünelin çapı üreterin kalibrasyonuna göre çok genişse, reimplantasyona başlamadan önce üreter oluşturulan tünelin en proksimaline (apex) 4/0 poliglaktin dikiş ile sabitlenmelidir. Kliniğimizde üreterin distaline herhangi bir ilerletme dikişi konmamakta, ancak üretere tünelin hem distalinde hem de proksimalinde 4/0 poliglaktin ile sabitleme dikişi konmaktadır (Resim 12). Bazı cerrahlar, tünel içerisinde daha

immobil bir üreter olması amacıyla, her seferinde üreterin adventisiasından da geçmeyi tercih etmektedir (21).

Kas flepleri, üreterin posteriorunda 14 cm 4/0 poliglaktin ile distalden proksimale veya proksimalden distale doğru 4-6 adet tek tek dikiş ile yaklaştırılır. Böylelikle oluşturulan tünel tamamen kapanmış, ve içerisindeki üreter mesane mukozası ile detrusor kası arasında kalmıştır (Resim 13 ve 14). Tünel kapatıcı dikişlerin distalden proksimale doğru konması durumunda, üreter dikiş hattının üzerinde olmadığından, tünel her dikiş esnasında görülebilir durumdadır. Ancak her dikişte iğneyi üreterin altından geçmek gerekmektedir. Oysa dikişlerin proksimalden distale konmasında ilk dikişi atmak biraz zor olsa da, daha sonraki dikişler rahatça konabilir (17, 19, 22). Ancak bu durumda da her dikişle beraber üreterin görünürlüğü azalır. Yazar, daha az zaman aldığı düşüncesiyle dikişleri proksimalden distale doğru koymayı tercih etmektedir. Yeni oluşturulan üreteral hiatusun kalibrasyonu aralıklı olarak test edilmeli, çok dar olmamasına özen gösterilmelidir. Aksi takdirde postoperatif dönemde darlığa bağlı üreteral obstrüksiyon ve kinkleşme oluşması kaçınılmazdır.



Resim 13. Detrusor tünelinin dorsalinin, detrusor kas fleplerinden (d) geçen dikişlerle kapatılması. Tünel içerisindeki üreter (*) ile gösterilmiştir.



Resim 14. Sağ üreterovezikal bileşkenin, tünel tamamlandıktan sonra mesane yarı doluyken görünümü.

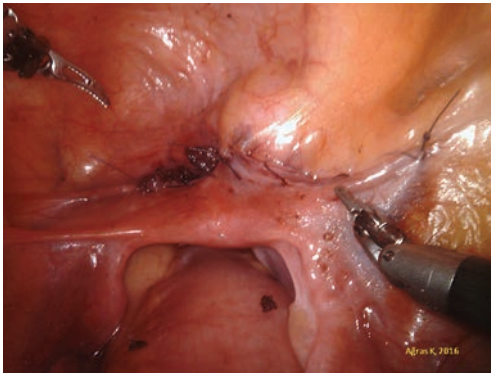
Adım 6: Peritonun yaklaştırılması

Tünel tamamlandıktan sonra askı dikişleri çıkarılır. Mesane doldurularak mukozal cepleşme veya idrar kaçağı olup olmadığı kontrol edilir. Son olarak üreter trasesi de kontrol edilmelidir. Periton 4/0 emilebilir ve devamlı tarzdaki sütürlerle kapatılır (Resim 15). Mesaneye ertesi gün çekilecek şekilde bir sonda konulmalıdır, dren konulmasına gerek yoktur.

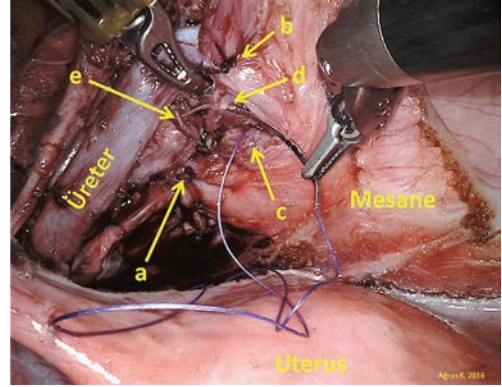
Adım 7: Abdomenden çıkış

Robot kolları trokarlardan ayrıldıktan sonra, trokarlar direkt görüş altında çıkarılır. Önceden yerleştirilmiş olan fasia dikişleri bağlanır ve cilt subkütiküler 5/0 poliglekapron kullanılarak kapatılır. Çocuk laparoskopisinde omental hernilerin sık olması nedeniyle tüm portlarda fasianın kapatılması önemlidir (21).

RALUR-EV tekniğinde, başarı oranlarında gerek öğrenim eğrilerinden, gerek de uygulanan farklı cerrahi tekniklerden kaynaklı farklı sonuçlar nedeniyle bir standardizasyon yapılması önerilmiştir (21). Gundeti ve arkadaşlarının "LUAA" adını verdikleri bu teknikte, "L" harfi üreteral tünel uzunluğunu, "U" harfi U sütürünü, "A" harfi üreteral sabitleme sütürünü, diğer "A" harfi sütür geçilen üreteral adventisyayı tanımlamak-



Resim 15. Uterus ile mesane arasındaki periton açıklığının kapatılmasından sonraki görünüm.



Resim 16. Sol RALUR için LUAA tekniğiyle ameliyat edilen başka bir hastada detrusor tünelinin kapatılması. Tünel oluşturulması, üretere sabitleme dikişleri konduktan sonra, distalden proksimale sürekli tarzda ve üreteral adventisyadan da geçen dikişlerle tamamlanır. "a" distal sabitleme dikişi, "b" proksimal sabitleme dikişi, "c" medial detrusor flebi, "d" henüz tam kapatılmamış detrusor tüneli içerisinde üreterden geçen adventisya dikişi, "e" lateral detrusor flebi.

tadır. Bu teknikte hasta yaşına ve reflü derecesine bakmaksızın 4-5 cm'lik bir detrusorotomi yapılmakta; detrusorotominin distaline ilerletme dikişi atılmamakla birlikte, "U" şeklinde üreteral adventisyadan da geçen bir sabitleyici sütür atılmakta; üreterin kaymaması için benzer şekilde detrusorotominin proksimaline de sabitleyici bir sütür atılmakta; üreter distalden başlanarak apekse doğru üreteral adventisyadan da geçen sürekli dikişlerle tünel içine gömülmektedir (Resim-16). Bu tekniğin kullanılmasıyla, hiçbir sabitleme sütürünün olmadığı ve üreterin adventisyasından geçmeyen tek tek sütürlerle gömüldüğü tekniğe göre cerrahi başarının %67'den %87'ye çıktığı bildirilmiştir.

RALUR'DA POSTOPERATİF BAKIM VE TAKİP

Ameliyattan birkaç saat sonra tolere edebildiği ölçüde diyetle başlanır. İntravenöz sıvı alı-

mına, oral alımın tamamen normaleştiğinden emin olunana kadar devam edilir. Hastanın postoperatif birinci günün sabahında sondası çekilir. Bilateral olgularda sondanın çekilmesi ikinci güne ertelenebilir. Rahat işediğinden ve ultrasonografi ile mesanede işenen volümün %50'sinde fazla artık idrar kalmadığından emin olunduktan sonra hasta taburcu edilir (10). Postoperatif ikinci haftada muayene için çağrılır. Karında ve port yerlerinde hassasiyet olup olmadığı, rahat işeyip işemediği, oral alımı ve dışkılamasının normal olup olmadığı, ateş vb diğer vital bulgularda anormallik olup olmadığı araştırılır. Şüpheli bir durum varsa öncelikle renal ultrasonografi ve idrar tahlili istenmelidir. Üçüncü ayda kontrole çağrılan hastaya renal ultrasonografi yapılır ve her şey normale profilaktik antibiyotik kesilebilir. Rutin olmamakla birlikte, 3. ayın sonunda işeme sistogramı istenebilir. Hastadan birinci yılın sonuna dek aylık idrar tahlilleri ve 12. ayda renal ultrasonografi yaptırması istenir. Her şey normale 3 ayda bir idrar tahlili ve 2 yıllık sürenin sonunda ultrasonografi yapılır. Sonuçlar yine normale küçük çocuklar yıllık takibe alınır, büyük çocuklar ise şikayeti olduğunda değerlendirilir. Kliniğimizde başarı oranlarının çok yüksek olduğu intravezikal veya ekstravezikal AUR sonrasında işeme sistogramı istenmemektedir. Ancak RALUR yaptığımız tüm hastalarda, yeni uygulanan bir teknik olduğu için postoperatif 3. ayda işeme sistogramı yapılmaktadır.

RALUR'da CERRAHİ SONUÇLAR

Komplikasyonlar:

Yayınlanan RALUR serilerinde komplikasyonlar nadir olup, Tablo-2'de özetlenmiştir. LUR ameliyatlarında çok nadir izlenen kanama, barsak yaralanması ve port yeri hernisi gibi komplikasyonlar, RALUR için henüz bildirilmemiştir. Daha sık görülmesi beklenen "ileus" ise yalnızca bir seride, 50 hastanın ikisinde izlenmiştir (28). VUR

cerrahisinde yine nadir ama önemli komplikasyonlardan biri de "üreteral obstrüksiyon"dur. Genellikle geçici ödeme bağlı olan bu durum, hasta idrar çıkarıyorsa çoğu zaman kendiliğinden düzelir. Ancak anurik hastalarda veya soliter böbreklilerde stent konulması gereklidir. RALUR serilerinde iki seride obstrüksiyon rapor edilmiştir. Bunlardan ilkinde 50 hastanın ikisinde, diğerinde 61 hastanın üçünde üreteral obstrüksiyon tespit edilmiştir (28, 30). RALUR'da nadir de olsa izlendiği bildirilen idrar kaçağı durumunda hastaya birkaç günlüğüne sonda takmak genellikle yeterlidir. Bu duruma, Marchini ve arkadaşlarının karşılaştırmalı serisindeki RALUR-İV yapılan olgularda daha fazla rastlanılmıştır (Tablo 2). Üreteral reimplantasyondan sonra en sık izlenen komplikasyon "geçici üriner retansiyondur" ve bilateral reimplantasyon yapılan olgularda daha fazla görülmektedir. Bilinen alt üriner sistem disfonksiyonu olan çocuklarda mesaneye ameliyat esnasında suprapubik tüp konulması düşünülebilir (13). Alternatif olarak foley kateteri çekilmeden birkaç gün yerinde bırakılabilir. Foley kateteri çekildikten sonra çocuğun 2-3 saatte bir işemeye çalışması faydalı olacaktır. Üriner retansiyon gelişen hastalarda birkaç gün mesanede kalacak şekilde sonda takılmalıdır. Bu sürenin 1-2 haftaya uzadığı durumlar da olabilir.

AUR/İV ile RALUR/İV karşılaştırıldığında, RALUR-İV'de daha kısa sondalı kalma süresi, daha az mesane spazmları, daha az hematurisi ve daha kısa hastanede yatış süresi olduğu bildirilmiştir (Tablo 3). Ancak bu parametreler açısından RALUR/İV ile AUR/İV arasında fark bulunmamıştır (23). Diğer bir karşılaştırmalı seride, RALUR/İV'de, AUR/İV'ye göre hastanede yatış süresinin ve analjezik gereksiniminin daha az olduğu ortaya konmuştur (24). Schomburg ve arkadaşları ise, kan kaybı miktarı, hastanede yatış süresi, toplam komplikasyon oranları gibi parametrelerde ekstravezikal RALUR-İV ile AUR-İV gruplarını benzer bulmuşlar, ancak

AUR grubunda komplikasyonların RALUR'a göre daha hafif olduğunu bildirmişlerdir (27). AUR ile karşılaştırmalı olmamakla birlikte, beş farklı cerrah tarafından yapılan 61 hastalık bir RALUR-EV serisinde, %10 oranında komplikasyona rastlanmış (3 obstrüksiyon, 2 idrar kaçağı, 1 bulantı-kusma) ve yukarıdaki bahsedilen çalışmaların tersine, RALUR-EV'nin AUR'dan fazla komplikasyonu olduğu ileri sürülmüştür (30). Tüm bu serilerin birleştirilip, postoperatif 90. güne kadar izlenen komplikasyonların kaydedildiği 232 üreteral reimplantasyonluk çok merkezli bir çalışmada, RALUR-EV'de Clavien 3a ve 3b komplikasyonların %1.7, üriner retansiyon nedeniyle uzamış sonda kullanımının %8.6 oranında olduğu bulunmuştur (32, 33). Yukarıdaki bu serilerin hepsinin retrospektif ve olduğuna dikkat çekmek gerekir. RALUR-EV serileri içerisinde tek prospektif çalışmada hiç komplikasyona rastlanmamıştır (25).

Başarı Oranları:

Lich-Gregoir tekniği ile yapılan ekstrevezikal AUR ameliyatı ilk olarak 1961 yılında Lich tarafından tanımlanmış, daha sonra Gregoir tarafından detaylandırılarak literatüre girmiştir. (34, 35). Lich-Gregoir tekniği, Daines ve Zaontz tarafından modifiye edilerek üreteral ilerletme tekniği tanımlanmıştır (36, 37). Avrupa'da popüler olmasına rağmen, ilk sonuçlarına göre %58'e varan başarısızlık oranları nedeniyle Amerika Birleşik Devletleri'nde popüler olamamıştır (38). Ancak yıllar sonra tekrar yayınlanan sonuçlarına göre başarı oranının sırasıyla %93 ve %95.6 olduğu ortaya çıkmıştır (sırasıyla 37 ve 39 nolu referanslar).

RALUR açık cerrahinin yerini alacaksa öncelikle bu başarı oranlarına yakın başarı yakalamalıdır. RALUR adına ilk yayınlanan çalışmada, Peters ve arkadaşları RALUR-İV ameliyatı için %83.3 başarı oranı bildirmişlerdir (3). Takip eden yıllarda yayınlanan RALUR serilerinde ba-

şarı oranları %72 ile %100 arasında değişmektedir (Tablo 2). Şimdiye kadar yayınlanan 13 serinin sadece 4 tanesinde başarı oranları %90'ın altında bulunmuştur. En düşük başarı oranı bildiren grup, %72 başarı oranıyla Grimsby ve arkadaşlarına aittir (30). Bu sonuca göre çalışmada karşılaştırma grubu olarak AUR yapılan olgular olmadığı halde, RALUR'un açık cerrahiye göre sonuçlarının daha kötü olduğu yorumu yapılmıştır. Bu çalışma 61 hastalık bir seri olup, ameliyatlar tek bir cerrah tarafından değil, farklı merkezlerde beş farklı cerrah tarafından yapılmıştır. Ayrıca çalışmada, olguların VUR evresinin dağılımı, cerrahi ekibin tecrübesini gösteren ameliyat süresi ve ortalama yatış süresi gibi önemli parametreler belirtilmemiştir. RALUR aleyhine olan bu çalışmanın yanında, beş seride RALUR ile %95'in üzerinde başarı bildirilmiştir (Tablo 2). RALUR'un AUR ile karşılaştırıldığı 4 çalışmada, RALUR'un AUR ile karşılaştırıldığı bir çalışmada başarı oranları arasında fark bulunmamıştır (Tablo 3).

Ameliyat Süresi:

Tablo-2'ye bakıldığında RALUR-EV ile ilgili bildirilen en kısa ameliyat süresinin 108 dakika ile bilateral olgularda bildirilen Katsuri ve arkadaşlarının serisinde olduğu görülmektedir (25). Bu seri hem aynı zamanda 150 hasta ile literatürdeki en geniş seridir, hem de literatürdeki tek prospektif değerlendirmedir. Bu ameliyat süresi, yazarların ameliyata yeni başladıkları döneme değil, ustalık dönemine ait olup, muhtemelen elimizdeki mevcut teknolojik imkanlarla gelinebilecek en iyi ameliyat süresi değerini yansıtmaktadır. Aynı grubun (Pensilvanya Üniversitesi, Philadelphia, ABD) bu seriden dört yıl önce yayınladıkları 41 hastalık retrospektif serilerinde, bilateral olgulardaki ameliyat süresi 140 dakikadır (5). RALUR/EV ile literatürdeki ilk seri olan bu çalışmadaki bu ameliyat süresi, aradan geçen 8 yılda bildirilen diğer yayınlardaki

TABLO 2. Pediatrik RALUR ile ilgili Mayıs 2016 tarihine kadar yayımlanan seriler. (B, Bildirilmemiş; VCUG, işeme sistüretrografisi).

Çalışma	Teknik	Ortalama VUR Derecesi	Hasta Sayısı (Üreter sayısı)	Ortalama/Ortanca Yaş (yıl)	Ortalama/Ortanca Ameliyat Süresi, (dakika)	Ortalama Yatış Süresi (gün)	Komplikasyonlar, n	Başarı (%)
Peters ve Woo, 2005, restrosp. (3)	RALUR/İV	B	6 (12)	5/15	B	2-4	1 (idrar kaçacağı)	83.3
Marchini ve ark, 2011, restrospktif, yaş eşleştirmeli (23)	RALUR/İV RALUR/EV AUR/İV AUR/EV	B	19	9.9	233	1.8	5 olgu (1 retansiyon, 4 idrar kaçacağı)	92.2
			20	8.6	233	1.7	4 olgu (2 retansiyon, 2 idrar kaçacağı)	100
			22	8.8	148	2.9	0	93.2
			17	6.0	120	1.7	0	94.2
Casale ve ark, 2008, restrospktif (5)	RALUR/EV (sinir koruyucu)	2.1 ve Hepsi bilateral	41(82)	3.2 (1.3-6.8)	140	1.1	0	97.6
Smith ve ark, 2011, restrospktif (24)	RALUR/EV AUR/İV	3.5	25 (33) 25 (46)	5.8/4.2	RALUR; Unilateral, 177 Bilateral, 203 AUR; Unilateral, 161 Bilateral, 166	1.4 / 2.1	RALUR, 8 bilateral olgunun 3'ünde işleme zorluğu Açık; 1 olguda idrar kaçacağı	97 100
Katsuri ve ark, 2012, prospek. (25)	RALUR/EV (sinir koruyucu)	Hepsi >3 ve Hepsi bilateral	150 (300)	3.55 (2.25-9.25)	108	0.9	0	99.3
Chalmers ve ark, 2012, restrosp. (26)	RALUR/EV	2.8	17 (23)	6.2±3.4	127/177	1.3	0	90.9
Schomburg ve ark, 2014, restrospktif (27)	RALUR/EV AUR/EV	2.8 3.1	20 20	6.2 4.3	RALUR; Unilateral, 165 Bilateral, 227 AUR; Unilateral, 109 Bilateral, 135	1.0 1.4	RALUR/EV, 2 olgu (1 retansiyon) Açık/EV, 7 olgu (2 retansiyon)	100 95

Akhavan ve ark., 2014, retrospektif (28)	RALUR/EV	3	50 (78)	6.2 (1.9-18.0)	B	2.0 (1-6)	6 olgu (2 ileus, 2 obstrüksiyon, 1 üreter yaralanması, 1 perineirik sıvı toplanması)	92.3
Dangle ve ark., 2014 Retrospektif (20)	RALUR/EV	3-5 (37 üreter)	29 (40)	5.38 (3-10)	B	1.8 (1-3)	B	80
Hayashi Y ve ark., 2014, retrospektif (29)	RALUR/EV	3.2	9/15	13 (2'si erişkin)	RALUR, Unilateral, 144±40.8 Bilateral, 211.5±87.4	7.4	Hepsi Clavien-1	93.3
	LUR/EV	4	9/13	2-15 arasında	LUR, Unilateral, 192±40.5 Bilateral, 227.5±39.3	?	Hepsi Clavien-1	92.3
Grimsby ve ark., 2015, retrosp. (30)	RALUR/EV 5 farklı cerrah	B	61 (93)	6.7 (0.6-18)	B	B	6 olgu (3 obstrüksiyon, 2 idrar kaçağı, 1 bulantı-kusma nedeniyle tekrar yatış)	72
Arlen ve ark., 2015, retrosp., kompleks olgular (31)	RALUR/EV AUR/IV	B	17 41	9.3±3.7 3.1±2.7	B	1 1.3	%11.8, 1 postop febril İYE (%5.9) %12.2, 3 postop febril İYE (%7.3)	94.1 92.6
Gundeti ve ark., 2016, retrosp. (21)	RALUR/EV (Group 3) (Tüm gruplar)	3.4	44 (60) 58 (83)	5.3±2.5 5.3±2.2	B	2 2	1 olguda retansiyon (%1.7)	87 82

TABLO 3. RALUR ile ilgili karşılaştırmalı çalışmaların anlamlı istatistiğe ($p < 0.05$) dayalı sonuçları.

	RALUR/EV vs AUR/ EV ^{23, 27}	RALUR/EV vs AUR/İV ²⁴	RALUR/EV vs LUR/EV ²⁹	RALUR/İV vs AUR/İV ²³
Başarı	Benzer ²³ , Benzer ²³	Benzer	Benzer	Benzer
Ortalama Ameliyat Süresi (dakika)	<u><i>RALUR üstün</i></u> ²³ <u><i>AUR üstün</i></u> ²⁷	<u><i>AUR üstün</i></u>	Benzer	<u><i>RALUR üstün</i></u>
Ortalama Ameliyat Odası Süresi (dakika)		<u><i>AUR üstün</i></u>		
Hastanede Yatış Süresi	Benzer ²³ , Benzer ²⁷	<u><i>RALUR üstün</i></u> (33 vs 51 saat)		<u><i>RALUR üstün</i></u> (1.8 vs 2.9 gün)
Ortalama Analjezik Kullanımı	<u><i>RALUR üstün</i></u> ²⁷ (0.14 vs 0.25 mg/kg morfin eşdeğeri) (istek halinde 7.5 vs 4 doz analjezi)	<u><i>RALUR üstün</i></u> (0.27 vs 0.79 mg/kg morfin eşdeğeri)		
Komplikasyonlar				
Şiddetli ağrı	Benzer ²³			Benzer
Mesane spazmları	Benzer ²³			<u><i>RALUR üstün</i></u> (2 vs 10 hasta)
İdrar retansiyonu	Benzer ²³ , Benzer ²⁷			Benzer
Mesaneden kaçak	Benzer ²³			Benzer
Üreterden kaçak	Benzer ²³			Benzer
Hematuri	Benzer ²³			<u><i>RALUR üstün</i></u> (0 vs 12 hasta)
Kan Kaybı	Benzer ²³ , Benzer ²⁷		Benzer	Benzer
Rezidü idrar			Benzer	
# Toplam komplikasyon	Benzer ²³		Benzer	Benzer

sürelerden bile çok daha iyidir. Literatürdeki diğer yayınlara bakıldığında, en kısa ameliyat sürelerinin unilateral olgularda 144 dakika (RALUR/EV), bilateral olgularda 203 dakika (RALUR/EV) olduğu görülmektedir (24, 29). Bilateral olgulardaki bu süre, Pensilvanya grubunun bildirdiğinin neredeyse iki katıdır. RALUR/İV ile ise ameliyat süresi bildirilen tek çalışmada ortalama ameliyat süresi 230 dakikadır (23).

Tablo-2 de bildirilen karşılaştırmalı serilerde AUR/EV için unilateral ve bilateral olgulardaki en kısa ameliyat süresi sırasıyla 109 ve 133 da-

kika, AUR/İV içinse sırasıyla 163 ve 166 dakika, LUR/EV için sırasıyla 192 ve 227 dakikadır. Ameliyat sürelerindeki farklılığın istatistiksel açıdan anlamlı olup olmadığına bakıldığında (Tablo 3); RALUR'un AUR ile karşılaştırıldığı 4 çalışmanın hepsinde AUR üstün bulunmuş, RALUR'un LUR ile karşılaştırıldığı tek çalışmada başarı oranları arasında fark bulunmamıştır.

RALUR'da cerrahi sonuçlarla ilgili diğer parametreler Tablo-3'de özetlenmeye çalışılmıştır.

RALUR'la ilgili kısıtlı sayıdaki karşılaştırmalı retrospektif serilerdeki sonuçlar özetlenecek

olursa, mevcut bilgilerimize göre RALUR'da ameliyat süresi yıllar içerisinde cerrahın tecrübesinin artmasıyla orantılı giderek kısalmaktadır, ancak hala AUR'un gerisindedir. RALUR'un başarı oranı AUR ve LUR'a eşittir; hastanede yatış süresi ve toplam analjezik ihtiyacı AUR'dan daha azdır. Komplikasyonlar açısından AUR'la benzerdir.

TARTIŞMALI KONULAR

“Sinir Koruyucu RALUR” gerçek mi ?

Bilateral AUR'dan sonra %3.2 - %22.4 arasında değişen oranlarda geçici üriner retansiyon geliştiği bildirilmiştir (40-43). Bu retansiyon çoğunlukla bir, bazen iki hafta kadar sürmekte, sondayla geçirilen periodun ardından kendiliğinden düzelmektedir. Laparoskopik işlemlerde bunun daha az olacağı iddia edilse de, LUR'da da %10'lara varan üriner retansiyon bildirilmiştir (44). Bunu önlemek amacıyla David ve arkadaşları AUR yaptıkları bilateral VUR'lu olgularda, detrusor tünelinin kaudal diseksiyonunu ve distal ureter mobilizasyonunu minimize ederek “sinir koruyucu ureteral reimplantasyon” tekniğini tanımlamışlar ve bu teknikteki geçici üriner retansiyon oranını %2 olarak rapor etmişlerdir (45). Benzer bir çalışma Palmer ve arkadaşları tarafından yapılmış ve hiçbir çocukta üriner retansiyon gelişmemiştir (46-48). Yayımlanan ilk RALUR-EV serisi olan Casale ve arkadaşlarının çalışmasında, 41 bilateral VUR'lu çocukta aynı sinir koruyucu teknik kullanılmış ve hiçbir olguda postoperatif retansiyona rastlanmamıştır (5). Bu çalışmada nörovasküler paketin ureterin lateralinde ve kaudalinde olduğu iddia edilmiş; hiç üriner retansiyon görülmemesi, robotun sağladığı yüksek çözünürlüklü büyütülmüş görüntünün diseksiyonda sağladığı avantaja bağlanmıştır. Katsuri ve arkadaşları, öncesinde bilinen disfonksiyonel işemesi olan çocuklarda dahi bilateral RALUR-EV sonrasında üriner retansiyona rastlamamışlar, bilateral

olarak ameliyat edilen 150 çocuğun hiçbirinde iki yıllık takip sonrasında de novo işeme disfonksiyonu tespit etmediklerini bildirmişlerdir (25). İnsan kadavra çalışmalarında ise, dalları ureterde, trigonda ve rektumda sonlanan pelvik pleksusun ana gövdesinin ureterovezikal bileşkenin 1.5 cm dorsalinde ve medialinde olduğu gösterilmiştir (49). Robotik cerrahi esnasında bu sınırları daha rahat görmek mümkün olmuşsa da, sınırlara verilen uyarı sonrası ureter distalinde kas aksiyon potansiyeli kaydedilemediğinden, pelvik pleksusun doğru anatomik yerinin yeniden sorgulanması gerektiği sonucuna varılmıştır (50). Şu an için elimizdeki bu veriler sinir koruyucu olduğu iddia edilen teknikte, sinirlerin gerçekte ne kadar korunduğunu göstermede yetersizdir. Ayrıca sinirsel yaralanma, retansiyon sebebi olarak varsayılmasına rağmen, bu henüz ispatlanamamıştır. Etkin yaklaşım, geniş diseksiyondan kaçınarak, ureterlere mümkün olduğunca yakın kalmaktır. Bu konuda robotik cerrahlar, robotun yüksek çözünürlüklü büyütme sağlaması ve dar alanda daha rahat çalışılmasına olanak tanınması nedeniyle daha avantajlı olduğunu ileri sürmektedirler.

RALUR komplike olgularda güvenle kullanılabilir mi ?

Arlen ve arkadaşları, kompleks olgular olarak tanımladıkları önceden anti-reflü cerrahisi geçiren veya ureteral plikasyon/eksizyon yapılan ya da birlikte duplikasyonu/divertikülü olan hastaları retrospektif olarak taramışlar; RALUR-EV yapılanlardaki başarı oranını AUR-İV yapılanlara benzer bulmuşlardır (31). Ayrıca hastanede yatış süresi RALUR lehine olurken, analjezik kullanımında iki grup arasında fark bulunamamıştır. Başka bir çalışmada bilateral VUR'a ek olarak, paraüreteral divertikül, valf-mesane sendromu veya ureteral duplikasyon patolojilerinden biri olan çocuklarda RALUR-EV yapılmış ve 10 ureterin 9'unda

VUR kaybolmuş, valf mesaneli bir çocukta bir üreterde reflü azalarak (Grade 2) devam etmiştir (51). RALUR-EV'nin, reflüksif megaüreteri olan çocuklarda, üretere yapılan intrakorporeal eksizyonel küçültme sonrasında, UV bileşkeyi intakt bırakmak suretiyle başarıyla yapılabileceği bildirilmiştir (14). RALUR-EV esnasında ureter ekstrakorporeal alana alınarak da katlama veya eksizyon yapılabilmektedir (15). Bunun dışında robot yardımlı nefrektomi yapılan çocuklarda eş seanslı olarak dördüncü robotik kolun da kullanılmasıyla, kontralateral RALUR'un da kolaylıkla yapılabileceği belirtilmiştir (52).

LUR varken RALUR'a gerek var mı ?

* 1994 yılında iki çocuk olguda ilk LUR-EV ameliyatının tanımlanmasından sonraki çalışmalarda, LUR-EV ameliyatındaki VUR rezölüsyonunun %79-%100 arasında olduğu bildirilmiştir (2, 12, 44, 53). Doksan beş olguluk multi-merkezli bir çalışmada LUR-EV ile yapılan sol reimplantlarda ortalama ameliyat süresi 105 dakika, sağ reimplantlarda 70 dakika, bilateral reimplantlarda 180 dakika bulunmuştur (12). Bu kitap bölümünde anlattığımız RALUR-EV tekniğine çok benzeyen bir teknikle yapılan daha yeni bir LUR-EV serisinde ortalama ameliyat süreleri unilateral ve bilateral olgularda sırasıyla 102 ± 26 . 5 ve 165 ± 18 dakika bulunmuş, bir olguda geçici üriner retansiyona saptanırken hiçbir olguda üreteral iskemi, obstrüksiyon, hematuri veya mesane spazmlarına rastlanmamıştır (54). RALUR-EV ile LUR-EV'nin karşılaştırıldığı tek çalışmada ameliyat süreleri, hem unilateral hem de bilateral olgularda RALUR-EV lehine görünse de, aralarında istatistiksel fark bulunamamıştır (Tablo-2 ve Tablo3) (29).

LUR, teknik olarak iki boyutlu görüntü altında çalışılması ve standart laparoskopik aletlerin manipulasyonlarındaki kısıtlılığı nedeniyle zor bir ameliyattır. Laparoskopik aletlerle direkt mesane içine girilerek LUR yapılması (LUR-IV) yeni

bir fikir değildir. İlk olarak 1995 yılında Okamura ve arkadaşları tarafından "endoskopik trigonoplasti" adıyla tanımlanan bu teknikte, ameliyat esnasında hem sistoskopi hem de laparoskopik kullanılmış ancak başarı oranı %59 olmuştur (55). 2001 yılında Gill ve arkadaşları ilk "transvezikal LUR" (Cohen tekniğiyle) ameliyatını tanımlamışlardır. Bu ameliyatta detrusor insizyonu mesaneye glisin irrigasyonu esnasında transüretal Collins bıçağıyla yapılmış, submukozal cross-trigonal tünel oluşturulmasında laparoskopik instrümanlar kullanılmıştır (56). İşlem sırasında üreterler intravezikal olarak serbestlenmiş ve sürekli mesane irrigasyonu ile mesanenin ameliyat süresince gergin kalması sağlanarak daha iyi bir alan ve görüntü alınmasına çabalanmıştır. 2005 yılında Yeung, mesaneye glisin irrigasyonu yerine karbondioksit insuflasyonu yaparak, mesane kubbesinden yerleştirilen 5mm kamera, onun her iki yanından yerleştirilen 3-5 mm aletlerle üreteral reimplantasyonda %96 başarı sağlamıştır (57). Vezikoskopik Üreteral Reimplantasyon (VR) olarak adlandırılan bu teknikte, başka çalışmalarda da yüksek başarı oranları bildirilmiştir: Kutikov ve arkadaşlarının 32 hastalık VR serisinde, VUR rezölüsyonu %92. 6 olmakla birlikte, post-operatif idrar kaçağı ve üreteral darlık oranı yüksek bulunmuştur (Sırasıyla %12. 5ve %6. 3). En fazla komplikasyona da 2 yaşın altında ve mesane kapasitesi 130 ml'in altındaki çocuklarda rastlanmıştır. Daha sonra yayınladıkları serilerde ameliyat başarısı %94'e çıkmış, AUR'la karşılaştırıldığında VR'da analjezik ihtiyacının daha az ve hospitalizasyon süresinin benzer olduğu bildirilmiştir (58-60). Ayrıca unilateral olgularda ortalama ameliyat süresi VR'da 199 dakika iken, AUR'da 92 dakika bulunmuştur ($p=0. 001$). Aynı ameliyatla ilgili olarak Valla ve arkadaşları ameliyat başarı oranının %92, unilateral ve bilateral reimplantasyonda ortalama ameliyat sürelerinin sırasıyla 82 ve 130 dakika olduğunu bildirmişlerdir (61). Ancak aynı grubun serilerini 72'den 167'ye çıkardıkları ikinci yayınlarında, başarı

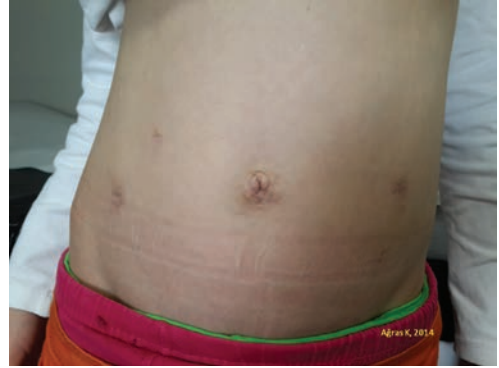
oranı artmış (%95), ancak ameliyat süreleri unilaterallerde 170.5 dakika, bilateral olgularda 194 dakikaya uzamıştır (62).

VR ile RALUR'u karşılaştıran henüz yayınlanmış bir çalışma olmamakla birlikte, tek serilere bakıldığında her iki ameliyatın da başarı oranları benzer görünmektedir. VR, RALUR'a göre daha ekonomiktir. Ameliyat süreleri ise ya RALUR'a benzerdir ya da daha kısa gibi görünmektedir ancak AUR'dan uzundur. Küçük kapasiteli mesanesi olan, 4 yaş altındaki ve ciddi üreteral onarım gerektiren olgular VR için iyi aday değildirler. Ayrıca VR'ın öğrenim eğrisi de uzun olup, teknik olarak zor bir ameliyattır. Bu nedenlerle VR, VUR tedavisinde henüz popülarite kazanmamıştır (62). Ancak uzun kabul edilen öğrenim eğrisinin daha kısa olduğunu iddia edenler de olmuştur (63). Teknolojik gelişmeler neticesinde zamanla RALUR'un intravezikal tekniğinin yaygınlaşması (Vezikoskopik RALUR) olası görünmektedir.

Özetlenecek olursa elimizde iki ameliyatın karşılaştırıldığı çalışmalar çok az olmasına rağmen, RALUR ve LUR'un cerrahi başarı oranları, ameliyat süreleri benzer görünmektedir. Ancak RALUR günümüzde LUR'dan daha popülerdir. Çünkü robotik cerrahi, üç boyutlu, yüksek kaliteli ve büyütme görüntüye olanak vererek daha iyi bir diseksiyona olanak tanır; eklemli aletleri kullanarak dar alanlarda cerraha avantaj sağlar; sütür atma kolaylığı ve tremoru azaltması gibi avantajları da mevcuttur. Ayrıca öğrenim eğrisinin laparoskopiden daha kısa olması ve ameliyatta cerrahın daha konforlu çalışmasını sağlaması da, antireflü cerrahisinde RALUR'un yüksek maliyetine rağmen giderek daha fazla ilgi görmesine yol açmaktadır (13).

Kozmetik görünüm açısından RALUR'mu yoksa AUR'mu daha iyi?

RALUR'da görünür bölge sayılmayan umblikus ile, görünür bölge olan karın ön duvarında iki robotik çalışma trokarı yerinde 5-8 mm'lik;



Resim 17. Resim 3'de trokar yerleşimi gösterilen ve RALUR-EV yaptığımız hastanın, postoperatif birinci aydaki trokar yeri skarları. 2014 yılında Da Vinci-S modeliyle yapılan bu ameliyatta, robotik çalışma portları 8mm, kamera portu 12mm, asistan portu 5mm idi. Şu anda kullandığımız Xi sisteminde kamera portu 8mm olup, diğer portların genişliğinde farklılık yoktur.

asistan portu yerinde ise 5 mm'lik skar izi kalmaktadır. Bunlar çok küçük insizyonlar olmakla birlikte, yine de minimal invazif cerrahiyle skar görünümü beklenenden büyük olabilmektedir (Resim 17). AUR yapılan olgularda ise kilot içerisinde, yani görünür alan dışında en az 6-7 cm'lik Pfannenstiel insizyonunun skarı kalmaktadır. Bu insizyonlardan kozmetik olarak hangisinin tercih edileceği hastadan hastaya değişebilmektedir. Bir çalışmada Gargollo ve arkadaşları robotik pediatrik nefrektomi veya robotik pyeloplasti yaptıkları 12 çocuk hastada bir adet robotik çalışma portunu, asistan portunu ve kamera portunu Phannensteil insizyon hattının altına, diğer çalışma portunu ise umblikusa yerleştirmişler ve bu tekniklerine "gizli insizyonlu endoskopik cerrahi (HİDES)" adını vermişlerdir (64). Çalışmada valide ettikleri skar anketine göre, hastalar ve aileler bu port yerleşimleriyle oluşturulan skarları, fotoğraflarıyla karşılaştırdıkları açık cerrahideki klasik bir flank insizyonuna veya standart laparoskopik piye-

loplastideki multipl trokar insizyonlarına tercih ettiklerini belirtmişlerdir. Valide edilmemiş başka bir ankette ise, birçok aile multipl robotik trokar skarlarını, Pfannenstiel insizyonuna tercih ettiklerini, ama önceliklerinin sonucu iyi olan cerrahi yöntemine yönelmek olduğunu söylemişlerdir (65). Bu bilgilere göre RALUR'da görünür bölgelerde oluşacak küçük boyutlu üç skar hastalara göre kabul edilebilecek, ancak klinik durum göz önüne alındığında ikincil düşünülmesi gereken bir konudur.

Kozmetik açıdan cilt skarlarındaki karşılaştırmayı yaparken, laparoskopiyile trokarlar aracıyla abdomene giriş esnasında fasiayı minimal kesip altındaki kasın kesilmediğini, dilate edildiğini unutmamak gerekir. Oysa açık girişte (Phannensteil insizyon) kas kesilme bile fasiaya uzunca bir kesi yapılmaktadır. Bu nokta daha çok postoperatif konfor açısından önemli olmakla birlikte, kozmetik görünümü tartışırken göz önünde tutulmalıdır.

Postoperatif ağrıda RALUR ve AUR arasında fark var mı?

Cerrahide yapılan insizyonların yeri, şekli ve büyüklüğü postoperatif ağrıyı etkileyebilmektedir. Pediatrik olgularda açık cerrahi yerine minimal invazif cerrahi tercih etmenin bir diğer sebebi postoperatif ağrıyı ve narkotik kullanımını azaltmak, hospitalizasyon süresini kısaltarak normal aktiviteye dönüşü hızlandırmaktır. Prospektif ve non-randomize olarak AUR (n=11) veya RALUR (n=23) yapılan, çocuklarda yaşa göre valide edilmiş görsel ağrı skalalarının karşılaştırıldığı bir çalışmada; postoperatif ağrısı olmayan veya hafif olan çocukların yüzdesi RALUR grubunda %57, AUR grubunda %27; şiddetli ağrısı olanların yüzdesi RALUR grubunda %9, AUR grubunda %45 bulunmuştur (66). Postoperatif ağrı açısından RALUR lehine olan bu verilerle, çalışmadaki hasta sayısı ve gruplara dağılımı yetersiz ve dengesiz olduğundan

sağlıklı bir istatistik yapılamamıştır. Ancak çalışmada RALUR yapılanlarda narkotik kullanma ihtiyacı AUR yapılanlara göre daha az bulunmuştur ($p<0.05$).

RALUR'da maliyet sorunu:

Piyeloplasti ve üreteral transplantasyon gibi Çocuk Ürolojisi'nin rekonstrüksiyon bazlı ameliyatlarında robot kullanımının maliyeti ile ilgili veriler yeni yeni ortaya çıkmaktadır (67, 68). Robotik cerrahinin maliyetini artıran sebepler cerrahi kolların pahalı oluşu, robotun idamesi için gerekli bakım masrafları ve uzayan ameliyat süreleridir. Çok geniş ve multi-merkezli bir çalışmada Amerika Birleşik Devletleri'nde AUR ve RALUR'un hasta başı ortalama maliyetlerinin sırasıyla 22.703 ve 32.409 \$ olduğu bildirilmiştir ($p<0.0001$) (68). Çok daha küçük ve tek merkezli bir seride, VR ve RALUR maliyetleri sırasıyla 39.756 \$ ve 58.641 \$ bulunmuştur ($p=0.0067$). AUR maliyeti ise (37.629 \$), VR ile karşılaştırıldığında istatistiksel fark bulunamamıştır (62). Özetle RALUR'un maliyeti hem açık cerrahiden hem de laparoskopiden daha fazladır.

Ülkemizde ise maliyet ve ücretlendirme yurtdışından farklıdır ve elimizde hasta başı tek tek maliyet hesaplamaktan başka bir veri bulunmamaktadır. RALUR'da kliniğimizde kullandığımız robotik aletlerden 8 mm portegü (large needle driver), 8 mm makas (monopolar curved scissors) ve 8 mm forseps (Maryland fenesterated bipolar forceps)'in fiyatları sırasıyla KDV hariç 3250, 5120 ve 4320 \$'dır (KDV dahil toplam 14.974 \$). Bir instrmanın 10 olguda kullanıldığı hesap edilirse, RALUR'da hasta başı instrman maliyeti yaklaşık 1500 \$ olarak düşünülebilir. Robotun parça değişimi dahil yıllık bakımı ile ilgili gideri de KDV hariç 165.000 \$ civarındadır. Bu rakam, hastanemiz gibi yıllık 250 olguya yakın robotik ameliyatın yapıldığı bir merkezde, 800 \$ civarında hasta başı bakım giderine denk düşmektedir. Bu rakamlardan

hareketle, kamera sistemi ile yaklaşık 3. 5 milyon \$'a mal olan da Vinci-Xi modeliyle yapılan bir RALUR ameliyatının hasta başı gideri 2. 300 \$'a gelmektedir. Sosyal Güvenlik Kurumu Haziran 2016 tarihiyle, hastanın yatış süresinden ve ameliyat tipinden (açık, laparoskopik veya robotik) bağımsız olarak tek taraflı üreteral reimplantasyona 1020 TL (yaklaşık 350 \$), çift taraflı reimplantasyona 1850 TL (yaklaşık 650 \$) ödemektedir. Ülkemizde hasta başı robotik cerrahi maliyeti, SGK'nın ödediğinden daha fazla olduğu için, kurumlar hastalarından fark almaya gitmektedirler. Alınan bu farka rağmen, SGK anlaşmalı kurumlarda tüm robotik cerrahi prosedürler ancak maliyetini karşılamakta olup, dünya standartlarıyla karşılaştırıldığında ülkemizdeki hastalar adına çok daha düşük fiyata mal olmaktadır (ABD'deki maliyetin yaklaşık %9-10'u).

Teknolojinin gelişmesiyle robotun yaygınlaşması, sarf malzemelerinin çoğalması ve ucuzlaması, ürologların robotik cerrahi konusunda daha fazla tecrübe kazanarak ameliyat sürelerinin kısalmasıyla, RALUR maliyetinin de zamanla azalması mümkün olacaktır.

Üreteral Reimplantasyonda Trend:

ABD'de 2000-2012 yılları arasında toplam yapılan 14. 581 pediatrik üreter reimplantasyonunun (açık, laparoskopik ve robotik) incelemesinin yapıldığı büyük bir veri tabanında, üreteral reimplantasyonlarda yılda %14. 3 oranında azalma olduğu bildirilmiştir (68). Bu sonuç muhtemelen bu yıllar arasında endoskopik subüreteral enjeksiyon yönteminin kullanımının artışına bağlıdır. Bununla birlikte 2009 ve 2012 yılları arasında minimal invazif üreteral reimplantasyon (laparoskopik veya robotik) yapılan olguların toplam reimplantasyonlara oranı %0. 3'ten %6. 3'e çıkmıştır. 2012'de ABD'de yapılan toplam 125 RALUR ameliyatı, ülkede yapılan minimal invazif üreteral reimplantas-

yonların %81. 2'sini oluşturmaktadır. RALUR yapılan çocukların tüm reimplantasyon yapılan çocuk sayısına oranı 2009'da %3. 8'den, 2012'de %5. 1'e çıkmıştır. Aynı çalışmada 2012 yılı içerisinde değerlendirilen 456 hastanenin 50'sinde hem AUR, hem de RALUR yapıldığı tespit edilirken, yılda 5'ten fazla RALUR yapılan merkez sayısı 6 bulunmuştur. Bu sonuçlara göre, primer VUR'un üreteral reimplantasyon ile tedavisi giderek azalırken, RALUR ile VUR tedavisi orantısız olarak artmakta ve tecrübeli bazı merkezlerde yoğunlaşmaktadır.

Elimizdeki veriler ne kadar sağlıklı?

Literatürde RALUR'un, AUR ve LUR ile karşılaştırılmasının yapıldığı tüm çalışmalar retrospektiftir (Tablo-2). Bu çalışmalarda başarı ölçüm kriterlerinin (radyolojik veya klinik) farklılıklar gösterdiği; çalışmaya giren hasta gruplarındaki standardizasyonun (hastanın yaşı, reflü derecesi, takip süresi, önceden geçirilmiş VUR ameliyatı, alt üriner sistem disfonksiyonu veya ek anomali olup olmadığı vb) yeterince yapılmadığı görülmektedir. Bu nedenle RALUR'un gerçekte ne kadar başarılı olduğunun anlaşılabilmesi için, bu verilerin de standardize edilerek prospektif olarak planlanmış çalışmaların sonuçlarını beklemek gerekmektedir.

Referanslar

1. Atala A, Kavoussi LR, Goldstein DS, Retik AB, Peters CA. Laparoscopic correction of vesicoureteral reflux. J Urol. 1993 Aug;150(2 Pt 2):748-51.
2. Ehrlich RM, Gershman A, Fuchs G. Laparoscopic vesicoureteroplasty in children: initial case reports. Urology. 1994 Feb;43(2):255-61.
3. Peters CA, Woo R. Intravesical robotically assisted bilateral ureteral reimplantation. J Endourol. 2005 Jul-Aug;19(6):618-21.
4. Passerotti C, Peters CA. Robotic-assisted laparoscopy applied to reconstructive surgeries in children. World J Urol. 2006 Jun;24(2):193-7.
5. Casale P, Patel RP, Kolon TF. Nerve sparing robotic extravesical ureteral reimplantation. J Urol. 2008 May;179(5):1987-9.

6. Joseph JP, Gundeti MS. Robot-assisted anterior wall extravesical ureteral reimplantation. *J Pediatr Urol.* 2015 Feb;11(1):45-6.
7. Stanasel I, Atala A, Hemal A. Robotic assisted ureteral reimplantation: current status. *Curr Urol Rep.* 2013 Feb;14(1):32-6.
8. Tekgül S, Dogan HS, Erdem E, Hoebeke P, R. Kocvara P, Nijman JM, Radmayr C, Silay MS, Stein R, Undre S. Guidelines on Pediatric Urology 2015; s:44-45.
9. Sung J, Skoog S. Surgical management of vesicoureteral reflux in children. *Pediatr Nephrol.* 2012 Apr; 27(4):551-61.
10. Elder JS, Diaz M, Caldamone AA, Cendron M, Greenfield S, Hurwitz R, Kirsch A, Koyle MA, Pope J, Shapiro E. Endoscopic therapy for vesicoureteral reflux: a meta-analysis. I. Reflux resolution and urinary tract infection. *J Urol.* 2006 Feb;175(2):716-22.
11. Hayn MH, Smaldone MC, Ost MC, Docimo SG. Minimally invasive treatment of vesicoureteral reflux. *Urol Clin North Am.* 2008 Aug; 35(3):477-88.
12. Riquelme M, Lopez M, Landa S, Mejia F, Aranda A, Rodarte-Shade M, Rodriguez-Gomez J, Torres-Riquelme J. Laparoscopic extravesical ureteral reimplantation (LEVUR): a multicenter experience with 95 cases. *Eur J Pediatr Surg.* 2013 Apr;23(2):143-7.
13. Weiss DA, Shukla AR. The robotic-assisted ureteral reimplantation: the evolution to a new standard. *Urol Clin North Am.* 2015 Feb;42(1):99-109.
14. Faasse MA, Lindgren BW, Gong EM. Robot-assisted laparoscopic ureteral reimplantation with excisional tailoring for refluxing megaureter. *J Pediatr Urol.* 2014 Aug;10(4):773.
15. Villanueva CA. Extracorporeal ureteral tailoring during HIDES laparoscopic robotic-assisted ureteral reimplantation for megaureter. *J Pediatr Urol.* 2015 Dec;11(6):362-3.
16. Minillo BJ, Marchini GS, Nguyen HT. Robot-assisted intravesical ureteral reimplantation. In: Gundeti MS, editor. *Pediatric robotic and reconstructive urology: a comprehensive guide.* Hoboken (NJ): Wiley-Blackwell; 2012, s:151-9.
17. Thomas K, Peters CA. *Pediatric Urologic Robotic Procedures. Atlas of Robotic Urologic Surgery.* Editör: Su Li-Ming. New York, Humana Press, 2011: 237-266.
18. Chang C, Steinberg Z, Shah A, Gundeti MS. Patient positioning and port placement for robot-assisted surgery. *J Endourol.* 2014 Jun; 28(6):631-8.
19. Casale P. Robotic-assisted laparoscopic ureteral reimplantation. *Pediatric Robotic Urology.* Editör: Palmer JS. New York, Humana Press, 2009: 173-180.
20. Dangle PP, Shah A, Gundeti MS. Robot-assisted laparoscopic ureteric reimplantation: extravesical technique. *BJU Int.* 2014 Oct;114(4):630-2.
21. Gundeti MS, Boysen WR, Shah A. Robot-assisted Laparoscopic Extravesical Ureteral Reimplantation: Technique Modifications Contribute to Optimized Outcomes. *Eur Urol.* 2016 Mar 29. pii:S0302-2838(16)00255-4. doi:10. 1016/j. eururo. 2016. 02. 065. [Elektronik yayın, baskıda]
22. Silay MS, Baek M, Koh CJ. Robot-Assisted Laparoscopic Extravesical Ureteral Reimplantation in Children: Top-Down Suturing Technique Without Stent Placement. *J Endourol.* 2015 Aug;29(8):864-6.
23. Marchini GS, Hong YK, Minnillo BJ, Diamond DA, Houck CS, Meier PM, Passerotti CC, Kaplan JR, Retik AB, Nguyen HT. Robotic assisted laparoscopic ureteral reimplantation in children: case matched comparative study with open surgical approach. *J Urol.* 2011 May;185(5):1870-5.
24. Smith RP, Oliver JL, Peters CA. Pediatric robotic extravesical ureteral reimplantation: comparison with open surgery. *J Urol.* 2011 May;185(5):1876-81.
25. Kasturi S, Sehgal SS, Christman MS, Lambert SM, Casale P. Prospective long-term analysis of nerve-sparing extravesical robotic-assisted laparoscopic ureteral reimplantation. *Urology.* 2012 Mar;79(3):680-3.
26. Chalmers D, Herbst K, Kim C. Robotic-assisted laparoscopic extravesical ureteral reimplantation: an initial experience. *J Pediatr Urol.* 2012 Jun;8(3):268-71.
27. Schomburg JL, Haberman K, Willihnganz-Lawson KH, Shukla AR. Robot-assisted laparoscopic ureteral reimplantation: a single surgeon comparison to open surgery. *J Pediatr Urol.* 2014 Oct;10(5):875-9.
28. Akhavan A, Avery D, Lendvay TS. Robot-assisted extravesical ureteral reimplantation: outcomes and conclusions from 78 ureters. *J Pediatr Urol.* 2014 Oct;10(5):864-8.
29. Hayashi Y, Mizuno K, Kurokawa S, Nakane A, Kamisawa H, Nishio H, Moritoki Y, Tozawa K, Kohri K, Kojima Y. Extravesical robot-assisted laparoscopic ureteral reimplantation for vesicoureteral reflux: initial experience in Japan with the ureteral advancement technique. *Int J Urol.* 2014 Oct;21(10):1016-21.
30. Grimsby GM, Dwyer ME, Jacobs MA, Ost MC, Schneck FX, Cannon GM, Gargollo PC. Multi-institutional review of outcomes of robot-assisted laparoscopic extravesical ureteral reimplantation. *J Urol.* 2015 May;193(5 Suppl):1791-5.
31. Arlen AM, Broderick KM, Travers C, Smith EA, Elmore JM, Kirsch AJ. Outcomes of complex robot-assisted extravesical ureteral reimplantation in the pediatric population. *J Pediatr Urol.* 2015 Dec 17. pii: S1477-5131(15)00445-3. doi:10. 1016/ j. jpuro. 2015. 11. 007. [Elektronik yayın, baskıda]
32. Dangle PP, Akhavan A, Odeleye M, Avery D, Lendvay T, Koh CJ, Elder JS, Noh PH, Bansal D, Schulte M, MacDonald J, Shukla A, Kim C, Herbst K, Corbett S, Kearns J, Kunnavakkam R, Gundeti MS. Ninety-day perioperative complications of pediatric robotic

- urological surgery: A multi-institutional study. *J Pediatr Urol.* 2016 Apr;12(2):102. e1-6.
33. Clavien PA, Barkun J, de Oliveira ML, Vauthey JN, Dindo D, Schulick RD, de Santibañes E, Pekolj J, Slankamenac K, Bassi C, Graf R, Vonlanthen R, Padbury R, Cameron JL, Makuuchi M. The Clavien-Dindo classification of surgical complications: five-year experience. *Ann Surg.* 2009 Aug;250(2):187-96.
 34. Lich R Jr, Howerton LW, Davis LA. Recurrent urosepsis in children. *J Urol.* 1961; 86:554-8.
 35. Gregoir W. Lich-Gregoir operation. In: Epstein HB, Hohnfellner R, Williams DL, editors. *Surgical Pediatric Urology.* Stuttgart, Germany: Thieme; 1977. p. 265.
 36. Daines SL, Hodgson NB. Management of reflux in total duplication anomalies. *J Urol* 1971;105:720-4.
 37. Zaontz MR, Maizels M, Sugar EC, et al. Detrusorrrhaphy: extravesical ureteral advancement to correct vesicoureteral reflux in children. *J Urol* 1987;138:947-9.
 38. Hendren WH. Reoperation for the failed ureteral reimplantation. *J Urol.* 1974 Mar;111(3):403-11
 39. Houle AM, McLorie GA, Heritz DM, McKenna PH, Churchill BM, Khoury AE. Extravesical nondismembered ureteroplasty with detrusorrrhaphy: a renewed technique to correct vesicoureteral reflux in children. *J Urol.* 1992 Aug;148(2 Pt 2):704-7.
 40. Burbige KA, Miller M, Connor JP. Extravesical ureteral reimplantation: results in 128 patients. *J Urol.* 1996 May;155(5):1721-2.
 41. Barrieras D, Lapointe S, Reddy PP, Williot P, McLorie GA, Bägli D, Khoury AE, Merguerian PA. Urinary retention after bilateral extravesical ureteral reimplantation: does dissection distal to the ureteral orifice have a role? *J Urol.* 1999 Sep;162(3 Pt 2):1197-200.
 42. Fung LC, McLorie GA, Jain U, Khoury AE, Churchill BM. Voiding efficiency after ureteral reimplantation: a comparison of extravesical and intravesical techniques. *J Urol.* 1995 Jun;153(6):1972-5.
 43. Lipski BA, Mitchell ME, Burns MW. Voiding dysfunction after bilateral extravesical ureteral reimplantation. *J Urol.* 1998 Mar;159(3):1019-21.
 44. Lakshmanan Y, Fung LC. Laparoscopic extravesicular ureteral reimplantation for vesicoureteral reflux: recent technical advances. *J Endourol.* 2000 Sep;14(7):589-93; discussion 593-4.
 45. David S, Kelly C, Poppas DP. Nerve sparing extravesical repair of bilateral vesicoureteral reflux: description of technique and evaluation of urinary retention. *J Urol.* 2004 Oct;172(4 Pt 2):1617-20; discussion 1620.
 46. McAchran SE, Palmer JS. Bilateral extravesical ureteral reimplantation in toilet trained children: Is 1-day hospitalization without urinary retention possible? *J Urol.* 2005 Nov;174(5):1991-3; discussion 1993.
 47. Palmer JS. Extravesical ureteral reimplantation: an outpatient procedure. *J Urol.* 2008 Oct;180(4 Suppl):1828-31; discussion 1831.
 48. Palmer JS. Bilateral extravesical ureteral reimplantation in toilet-trained children: short-stay procedure without urinary retention. *Urology.* 2009 Feb;73(2):285-8.
 49. Leissner J, Allhoff EP, Wolff W, Feja C, Höckel M, Black P, Hohenfellner R. The pelvic plexus and antireflux surgery: topographical findings and clinical consequences. *J Urol.* 2001 May;165(5):1652-5.
 50. Dangle PP, Razmaria AA, Towle VL, Frim DM, Gundeti MS. Is pelvic plexus nerve documentation feasible during robotic assisted laparoscopic ureteral reimplantation with extravesical approach? *J Pediatr Urol.* 2013 Aug;9(4):442-7.
 51. Callewaert PR, Bialosterski BT, Rahnama'i MS, Van Kerrebroeck PE. Robotic extravesical anti-reflux operations in complex cases: technical considerations and preliminary results. *Urol Int.* 2012;88(1):6-11.
 52. Lee RS, Sethi AS, Passerotti CC, Peters CA. Robot-assisted laparoscopic nephrectomy and contralateral ureteral reimplantation in children. *J Endourol.* 2010 Jan;24(1):123-8.
 53. Tsai YC, Wu CC, Yang SS. Minilaparoscopic nerve-sparing extravesical ureteral reimplantation for primary vesicoureteral reflux: a preliminary report. *J Laparosc Adv Surg Tech A.* 2008 Oct;18(5):767-70.
 54. Javali T, Pathade A, Nagaraj HK. Laparoscopic extravesical detrusorrrhaphy, a minimally invasive treatment option for vesicoureteral reflux: a single centre experience. *J Pediatr Urol.* 2015 Apr;11(2):88.
 55. Okamura K, Ono Y, Yamada Y, Kato T, Tsuji Y, Ohshima S, Miyake K. Endoscopic trigonoplasty for primary vesico-ureteric reflux. *Br J Urol.* 1995 Mar;75(3):390-4.
 56. Gill IS, Ponsky LE, Desai M, Kay R, Ross JH. Laparoscopic cross-trigonal Cohen ureteroneocystostomy: novel technique. *J Urol.* 2001 Nov;166(5):1811-4.
 57. Yeung CK, Sihoe JD, Borzi PA. Endoscopic cross-trigonal ureteral reimplantation under carbon dioxide bladder insufflation: a novel technique. *J Endourol.* 2005 Apr;19(3):295-9.
 58. Kutikov A, Guzzo TJ, Canter DJ, Casale P. Initial experience with laparoscopic transvesical ureteral reimplantation at the Children's Hospital of Philadelphia. *J Urol.* 2006 Nov;176(5):2222-5; discussion 2225-6.
 59. Canon SJ, Jayanthi VR, Patel AS. Vesicoscopic cross-trigonal ureteral reimplantation: a minimally invasive option for repair of vesicoureteral reflux. *J Urol.* 2007 Jul;178(1):269-73; discussion 273.
 60. Jayanthi V, Patel A. Vesicoscopic ureteral reimplantation: a minimally invasive technique for the definitive repair of vesicoureteral reflux. *Adv Urol.* 2008:973616.

61. Valla JS, Steyaert H, Griffin SJ, Lauron J, Fragoso AC, Arnaud P, Léculée R. Transvesicoscopic Cohen ureteric reimplantation for vesicoureteral reflux in children: a single-centre 5-year experience. *J Pediatr Urol*. 2009 Dec;5(6):466-71.
62. Schober MS, Jayanthi VR. Vesicoscopic ureteral re-implant: is there a role in the age of robotics? *Urol Clin North Am*. 2015 Feb;42(1):53-9.
63. Chung MS, Han SW, Jung HJ, Im YJ, Han HH, Na JC, Hong CH. Transvesicoscopic ureteral reimplantation in children with bilateral vesicoureteral reflux: surgical technique and results. *J Laparoendosc Adv Surg Tech A*. 2012 Apr;22(3):295-300.
64. Gargollo PC. Hidden incision endoscopic surgery: description of technique, parental satisfaction and applications. *J Urol*. 2011 Apr;185(4):1425-31.
65. Barbosa JA, Barayan G, Gridley CM, Sanchez DC, Passerotti CC, Houck CS, Nguyen HT. Parent and patient perceptions of robotic vs open urological surgery scars in children. *J Urol*. 2013 Jul;190(1):244-50.
66. Harel M, Herbst KW, Silvis R, Makari JH, Ferrer FA, Kim C. Objective pain assessment after ureteral reimplantation: comparison of open versus robotic approach. *J Pediatr Urol*. 2015 Apr;11(2):82.e1-8.
67. Varda BK, Johnson EK, Clark C, Chung BI, Nelson CP, Chang SL. National trends of perioperative outcomes and costs for open, laparoscopic and robotic pediatric pyeloplasty. *J Urol*. 2014 Apr;191(4):1090-5.
68. Bowen DK, Faasse MA, Liu DB, Gong EM, Lindgren BW, Johnson EK. Use of Pediatric Open, Laparoscopic and Robot-Assisted Laparoscopic Ureteral Reimplantation in the United States: 2000 to 2012. *J Urol*. 2016 Jul;196(1):207-12.

KISIM 9

GENİTOÜRİNER SİSTEM TÜMÖRLERİ

Genitoüriner Sistem Tümörleri

33

Sami Uğuz, Hasan Cem İrkılata

Görüntüleme, anestezi ve cerrahideki teknolojik ilerlemeler yanında tümörögenезisin hücresel, moleküler, genetik süreci ile ilgili gelişmeler ve de multidisipliner çalışmalar çocukluk çağı tümörlerinin evalüasyon ve tedavisinde ilerlemeyi sağlamıştır. Moleküler biyolojideki gelişmelerle biyolojik alt tiplerin belirlenmesi, prognozu kötü olanlarda daha yoğun tedavilerin uygulanmasını sağlarken, iyi prognozlu olanlarda uygulanan azaltılmış adjuvan tedavi ile fonksiyon kaybı ve morbiditeyi azaltarak sağkalımı arttırmıştır. Çocukluk çağı ürolojik tümörleri erişkinlere göre kemoterapi ve radyoterapiye oldukça duyarlıdır. Özellikle böbrek ve testis tümörlerinde son yıllarda renal fonksiyon ve fertilitenin korunmasını amaçlayan organ koruyucu cerrahi yaklaşımın rolü artmaktadır.

Çocukluk çağı tümörleri nadir görülmesi nedeniyle tanı, evreleme ve tedavide standardı ve gelişmeyi sağlayabilmek için çalışma grupları oluşturulmuştur. Bu çalışma gruplarında ilki Amerika Birleşik Devletleri'nde 1969 yılında kurulan "National Wilms Tumor Study Group" (NWTSG) dur. Bu grup daha sonra çeşitli çocuk

onkoloji çalışma grupları ile 2001 yılında birleşerek Children's Oncology Group (COG) olarak isimlendirilmiştir (NWTSG/COG olarak da isimlendirilir). İkinci çalışma grubu Avrupa'da 1969 yılında kurulan "Société Internationale d'Onco-logie Pédiatrique" (SIOP)dir. Wilms tümörü dahil bütün pediatrik maligniteleri çalışma amacıyla kurulmuştur. Üçüncü grup ise İngiltere'de 1977 yılında kurulmuş olan "UK Children's Cancer Study Group" (UKCCSG)tur. 2006 yılında "UK Childhood Leukaemia Working Party" ile birleşerek "Children's Cancer and Leukaemia Group" (CCLG) olarak isimlendirilmiştir.

Bu bölümde çocukluk çağında en sık izlenen ürogenital malignitelerden Wilms tümörü, nöroblastoma, rabdomyosarkoma ve testis tümörlerinden bahsedilecektir.

WILMS TÜMÖRÜ

Wilms tümörü (WT) çocukluk çağında en yaygın görülen primer böbrek malignitesidir (1) ve diğer adı nefroblastomadır (2). İlk olarak 1814 yılında Thomas F. Rance tarafından tarif

edilmesine rağmen 1899 yılında Max Wilms tarafından karışık ürogenital tümör olarak tanımlanmış ve onun adını almıştır (1). İlk tanımlandığı yıllarda tamamen ölümcül bir hastalık olarak kabul edilmekte iken, günümüzde görüntüleme yöntemleri, cerrahi, kemoterapi, radyoterapi ve anestezi tekniklerindeki gelişmeler yanında, WT tanı ve tedavi protokollerine yön veren başlıca National Wilms Tumor Study Group (NWTSG) ve Société Internationale d'Oncologie Pédiatrique (SIOP) olmak üzere tümör çalışma gruplarının multidisipliner yaklaşımı sayesinde sağkalım oranları %90'ın üzerindedir (1, 2).

EPİDEMİYOLOJİ

Wilms tümörü çocuklarda en sık görülen böbrek tümörüdür. İnsidansı milyonda 7, 6 olarak bildirilmektedir (3). Hastaların %80'inden fazlası 5 yaşından önce tanı almaktadır (4). Senkron bilateral WT %6 oranında görülürken, metakron bilateral WT görülme sıklığı yaklaşık %1'dir (5). Cinsiyet farkı olmamakla birlikte erkeklerde bir miktar daha fazla sıklıkta görülür. Görülme sıklığı siyah ırkta yüksek iken doğu Asyalılarda düşüktür. Çevresel faktörlerin etkisi tam olarak gösterilememiştir (4). Olguların çoğu herhangi bir eşlik eden genetik bozukluk veya aile öyküsü olmayan sporadik olgular olmasına rağmen bilinen bazı sendromlarda WT gelişimine yatkınlık vardır (5). Bu sendromlar; Beckwith-Wiedemann Sendromu (BWS; visseromegali, makroglossi, hemihipertrofi, omfalosel, infantta hiperinsülinemik hipoglisemi, WT), WAGR Sendromu (WT, aniridi, genitoüriner malformasyonlar, mental retardasyon), Denys-Drash Sendromu (DDS; Nefropati, ilerleyici renal yetmezlik, erkek psödohermafroditizmi, WT), izole aniridi, izole hemihipertrofi ve Fankoni anemisi olarak sıralanabilir (1, 3). Wilms tümörü herhangi bir anormallik ile birlikte görülme sıklığı %8-17 olarak bildirilirken, yatkınlık oluşturan

sendromlarda birlikte WT görülme riski %3.8 - %4.7 olarak bildirilmektedir (1). Bu nedenle bu sendromlardan herhangi biri olan bir çocukta WT gelişme riski nedeniyle erken teşhis için 8 yaşına kadar yılda 3 kez ultrasonografi ile yakın takip önerilmektedir (1, 2).

ETİYOLOJİ

Wilms tümörü etiyojisinde genetik faktörler önemlidir. Wilms tümörü gelişiminde 11p13 (WT1) ve 11p15 (WT2) genlerindeki hasarın rol oynadığı bilinmektedir. Wilms tümürlü olguların yaklaşık %15-20'sinde sitogenetik analizde WT1 mutasyonu veya delesyonu vardır (6). WT 1 geni (WT1) 11. kromozomun kısa kolunda yerleşmiştir (11p13) ve p13 bandında heterozigot germ hat delesyonları saptanmıştır. WT1 geni normal genitoüriner sistem gelişimi, renal blastem ve gonad farklılaşmasında rol oynar. WT1 geninin tek alelindeki mutasyonlar anormal hücre büyümesine neden olmaktadır. WAGR ve DDS sendromlarında WT1 mutasyonuna rastlanmıştır ve bu nedenle WT açısından yakın takip edilmeleri gerekmektedir. WT olgularının yaklaşık %35'inde, hücrelerarası etkileşimi düzenleyen yollardan birisi olan WNT sinyal yolunun bileşenlerinden biri olan CTNNB1 (β -catenin) ve X kromozomuna bağlı WTX geninde monoallel mutasyonu saptanmıştır. Son yıllarda WT biyolojisi ile ilgili önemli bir gelişme de kromozom 1p ve 16q'daki heterozigote kaybının (loss of heterozygosity - LOH) WT'nün prognozu ile ilişkisinin bulunmasıdır. NWTSG-5 çalışmasında 1p ve 16q kromozomlarındaki LOH prospektif olarak incelenmiştir. 1p ve 16q kromozomlarının her ikisinde de LOH olması iyi histolojili WT'de toplam sağkalımın azalması ile ilişkili olarak bulunmuştur (6). WT'ünde 16q kromozomunda heterozigote kaybı olan çocuklarda kromozomal değişiklik olmayan çocuklara göre nüks riskinin 3, 3 kat ve mortalite riskinin 12 kat arttığı gösterilmiş-

tir (3). Ayrıca yakın zamanda yapılan çalışmalarda fetal hayatta WT1 geninin yerel oksijen basıncı ile düzenlenen genler arasında yer aldığı ve fetal hayatta oksijen desteğinin yetersizliği durumlarında bir tümör supressör gen olan WT1 geninde mutasyonlara yol açarak malign tümör gelişebileceği bildirilmektedir (7). Bir diğer gen de BWS ile yakın ilişkili olduğu düşünülen WT2 (11p15) genidir. WT2'ye aday iki gen, IGF2 (Insuline like growth factor 2) ve H19 genleridir. IGF2 geni 11p15 lokusunda bulunur, dolayısıyla hemihipertrofi olgularında WT görülme insidansı yüksekliği açıklanabilmektedir. Bu paternal allele sınırlı embriyonal büyümeyi indükleyici bir gendir. Ancak BWS ile bir nedensellik ilişkisini gösteren direkt kanıt yoktur. Hemihipertrofi BWS çocuklarda hemihipertrofi olmayanlara göre malignite riski yüksektir. Wiedemann, BWS'lu çocukların %7, 5'inde, BWS ve hemihipertrofinin birlikte bulunduğu çocuklarınsa %40'ından fazlasında kanser saptandığını bildirmiştir. WT'ünde tümör supressör gen H19 geninin ifadesinde kayıp olduğu da bildirilmiştir. H19 geni maternal alelde ifade edilir. Heterozigozitenin kaybıyla birlikte, hücre maternal (aktif) kopyasını dolayısıyla tümör baskılayıcı fonksiyonunu kaybedebilir (3). Bir diğer suçlanan gen mutasyonu da malignite süpresör gen olarak bilinen p53 gen mutasyonudur.

Ailesel olgular WT hastalarının %1-2'sinde görülür ve yatkınlık sendromları ile ilişkisi yoktur (3). Ailesel olgularda kısmi geçiş gösteren otozomal dominant özellik gösterilmiştir ve 17q12-21 ve 19q13. 3/q13. 4 kromozomal hasarları tespit edilmiş ve sırasıyla FWT1 ve FWT2 olarak adlandırılmıştır (3).

HİSTOPATOLOJİ

Histoloji WT'de en önemli prognostik faktördür. Tümör primitif embriyonel böbrek dokusundan köken alır ve klasik WT, epitelyal,

stromal ve blastemal olmak üzere üç histolojik komponent ile karakterizedir. Bunlardan epitelyal komponenti baskın olan genellikle düşük agresif evre 1 tümörlerdir. Ancak ileri evrelerde tedaviye dirençli olabilir. Blastemal komponentli olan agresif seyirlidir, fakat genellikle kemoterapiye cevap verir. Wilms tümörü prognozuna göre histopatolojik olarak iyi histolojili ve anaplastik histolojili olarak iki gruba ayrılır. Kötü grup tüm WT'lerinin %10'unu oluştursa da tümöre bağlı ölümlerin yarısından sorumludur.

İyi Histoloji: Hastaların çoğunda (%90) bu patern vardır. Histolojik olarak normal böbreği taklit eder şekilde blastemal, epitelyal ve stromal hücreler içerir. Hücrelerde anaplazi bulgusu yoktur. Ancak tüm olgularda bu üç komponentinde bulunduğu trifazik yapı gözlenmez.

Anaplastik Histoloji: Özellikle hücrelerde düzensiz mitoz, büyük nükleus ve hiperkromazi görülmesi anaplazi olarak tanımlanır ve iyi histolojili tümörler ile karşılaştırıldığında klinik sonuçları daha kötüdür. Anaplazi fokal ve yaygın olarak iki alt gruba ayrılır. Fokal anaplazi veya bir veya birkaç ayrı tümör taşıyan lokus içinde sınırlı anaplazi yaygın anaplaziye göre daha iyi prognozudur. Yaygın anaplazi kötü prognoz belirleyicisidir. Anaplazi görülmesi kemoterapiye yanıtın kötü olacağını gösterir, tümör agresifliğinin göstergesi değildir.

Bunun yanında WT olan böbreklerde ek gelişimsel anomalilere de rastlanmıştır. Nefrojenik kalıntılar (rests) adı verilen bu histolojik anomaliler WT'lü çocukların yaklaşık üçte birinde persistan embriyonel hücreler olarak görülür ve WT öncüsü olarak kabul edilmektedir. Nefrojenik kalıntılar, renal lobdaki yerlerine göre perilober ve intralober olarak iki kategoriye ayrılarak incelenir. Perilober nefrojenik kalıntılar 11p15 ve IGF2 LOI (Baskılama kaybı - Loss of Imprinting) bağlantılıdır ve sıklıkla BWS'lu

hastalarda bulunmaktadır. Perilober nefrojenik kalıntılar ile ilişkili tümörler blastemal baskın histolojiye sahiptirler. İntralober nefrojenik kalıntılar WT1 ve CTNNB1 mutasyonları ile ilişkilidir ve sıklıkla aniridi, WAGR, DDS ve WT1 mutasyonlu hastalarda bulunur. İntralober nefrojenik kalıntılardan çıkan tümörler belirgin bir histolojiye sahiptir, bu histoloji değişik derecelerde rbdomyogenezisle birlikte stromal baskın histolojidir.

Nefroblastomatosıs, multipl ya da diffüz nefrojenik kalıntı bulunmasına verilen isimdir. Diffüz hiperplastik perilober nefrojenik kalıntılar normal böbrek parankimini ince bir hat şeklinde çevrelemiş gibi görülür. Kemoterapi sonrası bilateral lezyon ve anaplazisi bulunan bu hastalar WT gelişimine yatkındırlar (2, 8, 9).

WT genellikle komşu normal böbrek parankimini sıkıştırır ve sıkışmış atrofik böbrek dokuları bir psödokapsül oluşturur. Bu böbrek içi psödokapsül WT'nü nefrojenik kalıntılardan ve diğer böbrek tümörlerinden ayırmasına yardımcı olur (4).

KLİNİK - TANI

Tek taraflı WT'ünde ortalama tanı yaşı kızlarda 43 erkeklerde 37 aydır. Bilateral olgularda tanı daha erken konulmakta ve ortalama yaş kızlarda 31 erkeklerde 24 aya inmektedir. Genellikle çocuğun ailesinden biri veya bakıcı tarafından banyo yaptıırken veya elbise değiştirenken tesadüfen kitle fark edilmesiyle doktora başvurulur. Fizik muayenede çocukların %90'ından fazlasında düzgün yüzeyle, çocuğun vücuduyla orantısız biçimde büyük palpe edilebilen abdominal bir kitle mevcuttur. Hastaların %30-40'ında karın ağrısı vardır. Makroskopik hematüri (%25) ve tümör nekrozuna bağlı ateş (%10) tanı anında az rastlanan bulgulardır. Makroskopik hematüri tümörün toplayıcı sisteme yayıldığını gösteren bir bulgudur. Nadir olarak tümörün rüptürü sonucu periton boşluğuna

kanamaya bağlı akut batın tablosu bulunabilir. Tümörün komşu yapılara basısı ve invaze etmesi sonucu atipik bulgu verebilir. Wilms tümörünün renal ven ve inferior vena kavaya uzanımına bağlı olarak hastalarda varikosel, hepatik ven tıkanıklığına bağlı hepatomegali, asit ve konjestif kalp yetmezliği gelişebilir. İntrakaval veya atriyal tümör uzanımı olan %10'dan daha az hastalarda da benzer sepmtomlar bulunur. Nadiren WT'ü çocuklarda tümör tarafından üretilen biyoaktif maddelere bağlı sepmtomlar görülebilir. Hastaların yaklaşık %25'inde artmış plazma renin seviyesine ikincil gelişen hipertansiyon mevcuttur ve tümörün cerrahi olarak çıkarılmasının ardından kısa sürede düzeler. Fizik muayene esnasında aniridi, hemihipertrofi ve genitoüriner anomaliler gibi WT sendromları ile ilişkili bulgulara da dikkat edilmesi gerekir (2, 4, 9).

Aktif kanama veya tümör rüptürü kanıtı yoksa acil ameliyat gereksizdir. Laboratuvar değerlendirmesi; tam kan sayımı, böbrek ve karaciğer fonksiyon testleri, serum kalsiyum düzeyini içeren kan biyokimyası ve idrar analizini içermelidir. Kazanılmış von Willebrand hastalığı yeni tanı konmuş WT hastalarının yaklaşık %1-2'sinde bulunur. Bu nedenle kanama-pıhtılaşma parametreleri de çalışılmalıdır (4).

GÖRÜNTÜLEME

Yakın zamanda görüntüleme yöntemlerinde olan ilerlemeler ile WT tanısında da gelişmeler olmuştur. Abdominal kitlesi olan çocukta ilk tercih edilecek görüntüleme yöntemi ultrasonografidir. Lezyonun solid olup olmadığını değerlendirilmesine yardımcı olur. Doppler ultrasonografi intrakaval tümör yayılımını ekarte etmeye yardımcı olabilir.

Rutin kesitsel çalışmalarda bilgisayarlı tomografi (BT) veya manyetik rezonans görüntüleme (MRG) kullanılmaktadır. Multiplanar görüntüleme ve daha kısa tarama zamanları elde

edilmesi ile kitlelerin orijin aldıkları organların ve yayılma yollarının doğruluğu kesin olarak belirlenebilmektedir. BT'nin radyasyon yüküne rağmen çabuk ve kolay olması birçok merkezde ana görüntüleme yöntemi olarak kullanılmaktadır. MRG'nin uzun tarama süresi, hareket (solunumsal, kardiyak ve peristaltizm) nedeniyle artefakt oluşması, çocuğun tüp içerisinde tutulma zorluğu ve anestezi ekibi gereksinimi gibi dezavantajları vardır. İnförior vena kavaya tümör yayılımını belirlemede ultrasonografinin yetersiz olduğu durumlarda MRG yapılabilir.

Bilgisayarlı tomografi ve MRG ile kesitsel görüntülemelerin hem tanıya yardımcı hem de lezyonun yayılımının (evreleme) tanımlanmasına yardımcı olabilir (10). Preoperatif görüntüleme çalışmalarında kesin bir histolojik tanı elde edilemez. Wilms tümörü, çocuklarda en sık solid böbrek tümörü olmasına rağmen görüntülemede tanıya yardımcı spesifik özellikleri yoktur. Birleşik Krallık Çocuk Kanser Çalışma Grubu (UKCCSG), klinik ve radyolojik olarak WT ile uyumlu böbrek tümörlerinin %12'sinin biyopsisinde farklı tanı saptandığını bildirmiştir. SIOP-9 çalışmasında biyopsi sonucuna göre ameliyat öncesi WT tanısıyla kemoterapi alan hastaların %5, 4'ünde nefrektomi patolojisinde WT dışı diğer renal maligniteler veya benign böbrek hastalıkları saptanmıştır. Ayrıca tümörün ameliyat edilemez olduğu preoperatif görüntüleme ile belirlenemez ancak eksplorasyon esnasında saptanır.

Ancak tüm çocukluk çağı solid böbrek tümörleri bazı ortak radyografik özelliklere sahiptir. Görüntüleme ile WT dışı tümörlerin [RTK (Böbreğin Rabdoid Tümörü), CCSK (Böbreğin Berrak Hücreli Sarkomu), Primitive Nöroendokrin Tümör (PNET), Renal Hücreli Karsinom (RCC)] WT'den ayrımı yapılamaz. Çok spesifik olmasa da görüntülemede bazı özellikler bu daha az görülen tümörlerin tanısına yardımcı olabilir. Örneğin RTK ve CCSK kemik metastazına eğilimi olan çok agresif tümörlerdir ve

bunun sonucu olarak da renal kitleli çocukta özellikle akciğer veya karaciğer metastazlarının olmaması durumunda litik kemik lezyonları olması bu tümörlerden şüphelenmeyi gerektiren bulgulardır (10).

Görüntüleme solid böbrek kitlesinin varlığını belirlemede, cerrahi planı ve normal karşı böbreğin kontrol edilmesinde çok önemlidir (4). Eğer ameliyat öncesi BT veya MRG normal ise ameliyat esnasında karşı böbreğin eksplorasyonu önerilmemektedir. En sık metastaz akciğerlere olur ve bu nedenle ameliyat öncesi göğüs BT çekilmesi önerilmektedir, ancak SIOP protokolü göğüs grafisini yeterli bulmaktadır (4). WT ameliyat öncesi değerlendirmesinde Pozitron Emisyon Tomografi (PET)'in konvansiyonel görüntüleme yöntemlerine göre herhangi bir avantajı olduğu gösterilememiştir.

Görüntülemelerdeki bazı işaretler tümör evrelemede ameliyatın zorluğunu veya kolaylığını belirleyecek faktörlerin tanımlanmasına yardımcı olabilir. Bu görüntüleme özellikleri evreleme sistemi gibi yayılma yollarının bilinişi ile tanımlanabilir (Tablo 1)(10).

EVRELEME

Dünyada WT tanı ve tedavi protokollerine yön veren başlıca 3 çalışma grubu (NWTSG/COG ile, SIOP ve UKCCSG/CCLG) vardır. NWTSG/COG ile SIOP, WT'ünde tanı aşamaları ve tedavi prensipleri açısından farklı görüşler bildirmektedirler. Tümör evresi de diğer bir prognostik faktördür ve iki tane güncel evreleme sistemi vardır. Evreleme genellikle gruplar arasında aynı olmakla birlikte evre 2 ve 3 arasında birkaç önemli fark vardır (Tablo 2). Bu farklar lokal hastalığın yayılım derecesi ile ilgilidir. NWTSG/COG tedavi yaklaşımında böbrek numunesi ile birlikte lenf nodlarının da çıkarılması ile doğru bir evreleme yapılabileceğini ve ayrıca kemoterapiden etkilenecek numunenin histopatolojik incelenmesi gerektiğini savunur (1, 9).

TABLO 1. Görüntüleme Kontrol Listesi

Boyut	Tümörün üç boyutu ve hacmi; WT evrelemesinde boyut kriteri yoktur. Ancak yapılan çalışmalarda 1000 cm ³ den büyük hacimli tümörlerde rüptür ve intraoperatif dökülme riski yüksektir
Lokal Yayılım	Kapsül görülüyorsa tümör kapsül içinde mi, değil mi? Komşu yapılara belirgin infiltrasyon var mı? Görüntülemeye renal kapsül her zaman belirgin bir yapı olarak görülmediğinden renal kapsüle invazyon kesin olarak değerlendirilemez. WT sıklıkla karaciğer, dalak, diyafragma, psoas kası, pankreas veya barsaklara yaslanarak veya yer değiştirerek komşu organları infiltre edebilir. Bu yapılarda invazyon olmadığında, BT büyük olasılıkla kesindir. Çocuklarda invazyon ihtimalinin fazla bulunması yetişkinlere göre organların etrafındaki yağ dokusunun az olmasındandır ve iki yapıya yaslanmış olması invazyonu taklit edebilir.
Üreter Tutulumu	Mevcutsa kapsamı? WT'lü hastaların yaklaşık %2'sinde olur. Üreteri infiltre etmiş tümörü olan hastaların büyük olasılıkla hematüri şikayeti olur. Üreter lümeni içinde tümör olması obstrüksiyon sonucu hidronefroza neden olur. BT üreter içindeki tümörün görüntülenmesine yardımcı olabilir, ancak çok sensitif bir teknik değildir. NWTS 5 çalışmasında, preoperatif görüntülemenin toplam vakaların sadece %30. 7 sinde üreteral genişlemeyi tanımlayabildiği bildirildi.
Vasküler İnvazyon	Mevcutsa uzanımı? Sadece renal ven veya infra/intra/supra hepatic inferior vena cava (VCI) ve/veya atrium; intravenöz tümör trombusu; VCI uzanım gösteren tümör trombusu ile birlikte WT'lü olguların %11. 3'ünde, sağ atriuma uzanım gösteren trombus %8. 1'inde rapor edilmiştir. Retrospektif kör bir çalışmada; BT kavo-atrial tümör trombus tanısında yüksek sensitivite ve spesifite de olduğu saptanmış. BT özellikle VCI veya atriuma uzanan trombusu olan olgularda (bu olgular genellikle cerrahiden kaçınılan olgulardır) cerrahi planlamasında yardımcı olabilmektedir. Bu özelliği kemoterapi sonrası kavotomi veya by pass gibi cerrahi ihtiyacı olduğunda kullanılabilir.
Lenfadenopati	Mevcutsa boyut ve kapsamı? Rutin görüntüleme yöntemleri genişleme/ büyüme gibi ham kriterlere bağlı olduğundan metastatik düğüm, reaktif düğüm ayırımı yapamaz. Ancak BT evre 3 olarak kabul edilen oldukça genişlemiş düğümleri tespit edebilir.
Periton Tutulumu	Görüntülemeye peritoneal hastalık varlığını rüptürün aşikar işareti olan peritoneal kavitede hiperdens sıvı koleksiyonu (hemorajik asit) veya omentum, mezenter veya peritonda deposit bulunması gösterir.
Metastaz	Pulmoner metastaz tanı anında hastaların %10'unda görülür. Akciğer metastazlarında çok sensitif olmasına rağmen SIOP protokolü toraks BT'yi önermemekte, tanı için göğüs grafisini yeterli bulmaktadır. Karaciğer metastazları daha az yaygındır ve vakaların yaklaşık %2'sinde görülür. Fokal hepatic lezyon varlığında cerrahi kontrendike değildir ve eğer yapılabiliyorsa karaciğer metastazlarının cerrahi rezeksiyonu önerilmektedir. Kesitsel görüntülemeler metastazların haritalanmasına ve cerrahinin planlanmasına yardımcı olur.
Karşı Böbrek	Normal veya aşikar kitle var mı? veya atnalı böbrek gibi bir anomali var mı? Atnalı böbrek gibi anomalilerin ve evre 5 hastalığıdaki gibi eş zamanlı lezyonların bulunma ihtimali nedeniyle karşı böbrek değerlendirilmelidir. Bilateral hastalıkta önce cerrahi yapmak kontrendikedir ve kemoterapi sonrası parsiyel nefrektomi gibi cerrahi yapılabilirliği için görüntüleme yapılmalıdır. Bu nedenle ameliyat öncesi normal BT veya MRG bilateral tümörü ekarte etmek için ve intraoperatif eksplorasyonu önlemek için yapılmalıdır.

TABLO 2. NWTSG/COG ve SIOP çalışma gruplarına göre Wilms Tümör Evrelemesi

	NWTSG/COG	SIOP
Evre 1	Böbreğe sınırlı ve tamamen rezeke edilmiş tümör. Böbrek kapsülü sağlam, renal sinüse yayılım yok, artık tümör yok.	Böbreğe sınırlı ve tamamen rezeke edilmiş tümör. Pelvik sistemi tutmamış invaziv tümör, Renal sinus damarlarına uzanım yok
Evre 2	Kapsülün dışına uzanım var ancak tamamen rezeke edilmiş tümör. Renal sinüs yayılımı, ekstrarenal damarlarda tümör varlığı	Kapsülün dışına uzanım var ancak tamamen rezeke edilmiş tümör, renal sinüs yayılımı, Komşu organlar veya vena kavaya infiltrasyon
Evre 3	Tamamen rezeke edilememiş tümör. Lenf nodu tutulumu, pozitif cerrahi sınır, tümör ekimi ve peritoneal implantasyonlar, hematojen olmayan batına sınırlı tümör	Tamamen rezeke edilememiş tümör. Lenf nodu tutulumu, pozitif cerrahi sınır, tümör ekimi ve peritoneal penetrasyon / implantasyonlar, Damarlar veya üreter sınırında tümör trombüsü, cerrahi öncesi kemoterapi
Evre 4	Akciğer, karaciğer, kemik veya beyine hematojen metastaz	Akciğer, karaciğer, kemik veya beyine hematojen metastaz, abdomen / pelvis dışı lenf nodu metastazı
Evre 5	Bilateral tümör varlığı	Bilateral tümör varlığı

COG, Children's Oncology Group; NWTSG, National Wilms Tumor Study; SIOP, Société Internationale d'Oncologie Pédiatrique

TEDAVİ

Wilms tümöründe tedavi planı uzmanlarından oluşan multidisipliner bir takım (çocuk cerrahı, pediatrik ürolog, pediatrik radyasyon onkoloğu ve pediatrik onkolog) ile yapılmalıdır (11). WT tedavi usullerinde NWTSG/COG, SIOP ve UKCCSG çalışma grupları arasında farklar vardır. NWTSG/COG çalışma grubu, bilateral hastalık veya bilateral hastalık gelişimine eğilimi olan hastalar hariç başlangıç olarak nefrektomi, takiben adjuvant kemoterapi ve bazı hastalarda da adjuvant radyoterapi önermektedir. SIOP, cerrahi öncesi neoadjuvant kemoterapi uygulamasını önerirken, UKCCSG'da benign veya Wilms dışı tümörlere uygun olmayan kemoterapi vermekten kaçınmak için biyopsi sonrası preoperatif kemoterapi önermektedir (1). COG çalışma grubu, ameliyat öncesi kemoterapiyi sadece inoperabl tümörlü ve geniş bir şekilde inferior vena kava tutulumu olan hastalarda önermektedir. SIOP ve UKCCSG ise sadece çok küçük infantlarda kemoterapi öncesi cerrahi

önermektedir (9). NWTSG/COG ve SIOP çalışma gruplarının farklı tedavi yaklaşımlarının kendilerine göre bazı avantajları vardır (1):

NWTSG yaklaşımının avantajları:

1. WT, kesin tanısı koyulur, WT dışındaki malignitelere uygun tedavi verilmiş olur.
2. Doğru cerrahi ve patolojik evre sağlanır.
3. Farklı histolojik malignite varlığında, etkisiz kemoterapi ile gereksiz tedaviden korunma sağlar.
4. Kemoterapötik etkiyle tümör histolojisi değişikliğe uğramaz ve düşük evrelemeye neden olmaz. (Downgrading, downstaging)
5. Çok düşük risk gruplarında kemoterapiden korunma sağlar.

SIOP yaklaşımının avantajları:

1. Ameliyat öncesi tümör boyutunda küçülme ve evresinde azalma oluşturularak, ameliyat esnasında rezeksiyonun kolaylaşması ve tümörün rüptür/ekim

riskinin azalmasını ve ayrıca tümörün nefron koruyucu yaklaşımlara daha uygun hale gelmesini sağlar.

2. Tümörün kemoterapiye in vivo tepkisi hakkında bilgi elde edilir.

Bu tümörlere yaklaşımda önemli ve temel farklılıklara rağmen her iki yaklaşım genel sağ kalım oranları %90 üzerinde benzerdir.

CERRAHİ

Klasik olarak WT cerrahisinde transvers veya chevron abdominal insizyon ile transperitoneal radikal nefrektomi yapılmaktadır. Bu ameliyat mükemmel cerrahi görüntü sağlarken dikkat çekici skar dokusu bırakmaktadır. White line diseksiyonu ile kolon kaldırıldıktan sonra, öncelikle arterin bağlanması ile tümör hücrelerinin dolaşıma karışmasını engellenmesi gerektiği düşünülmüşken, yapılan çalışmalarda fark olmadığı gözlenmiş ve bağlanması daha kolay olan renal venin bağlanması ile disseksiyona başlanmasının daha uygun olacağına karar verilmiştir. Geçmişte adrenal bez radikal nefrektominin bir parçası olarak çıkarılması önerilirken, günümüzde ileri derecede adrenal tutulmadan şüphelenilmedikçe adrenal bezin korunması gerektiği savunulmaktadır (1). Şüpheli lenf nodlarından tümörün kesin evresini saptayabilmek için örnekleme yapılabilir ancak rutin retroperitoneal lenf nodu disseksiyonu önerilmemektedir. Tümör rüptürü ve ekiminden kaçınmak için çok dikkatli olunmalıdır aksi halde lokal nüks riski 6 kat artmaktadır. Lokal tümör nüksü için diğer risk faktörleri; kötü histoloji, tümörün tamamının çıkarılamaması ve hiç lenf nodu örneğinin olmamasıdır (9).

Yakın zamanda yapılan yayınlarda, WT'nün özellikle kemoterapi sonrası yapılan açık nefrektomi deneyimlerinde tümör ekim riskinin daha az olduğunun görülmesi nedeniyle, laparoskopik veya robot yardımlı laparoskopik yaklaşımla çıkarılabileceği bildirilmektedir (1, 9).

BÖBREK KORUYUCU CERRAHİ

Parsiyel nefrektomi, aşağıdaki durumlar haricinde tartışmalıdır ve rutin olarak önerilmemektedir (11).

- Bilateral WT veya gelişim riski olan hastalar

Böbreğin üst veya alt polunu tutmuş ve 1/3'ünden fazlasını tutmamış olması

Toplayıcı sistemi tutmamış olmalı

Geride kalan böbreğin fonksiyon göreğinden emin olunmalı

- Soliter böbrekte WT
- Atnalı böbrekte WT
- Diyaliz ihtiyacını ertelemek için DDS veya Frasier Sendromlu Wilms tümörlü infantlar
- Böbrek fonksiyon bozukluğu olan hastalar

Tek taraflı WT'de parsiyel nefrektomi yapılabileceğini bildiren yayınlar bulunmaktadır. Bu yayınlardaki ana gerekçe daha sonra gelişebilecek böbrek yetmezliğini önlemek için renal dokunun korunmasıdır. Tek taraflı WT olan ve nefrektomi yapılmış çocuklarda 20 yılda böbrek yetmezliği gelişimi %0,6 olarak bildirilmiştir. Ancak WT1 mutasyonuna sekonder genitoüriner anomalili, DDS ve WAGR sendromlu hastalarda böbrek yetmezliği gelişim riski daha fazladır (9).

NWTS çalışmalarına göre biçimlendirilmiş operatif prensipler (11):

1. Tümörün, rüptüre edilmeden ve hastalığı yaymadan tamamen çıkarılması önemlidir. Radikal nefrektomi ve lenf nod disseksiyonu transabdominal veya torakoabdominal insizyon ile yapılmalıdır. Rezeke edilebilecek tümörü olan hastalarda ameliyat öncesi veya ameliyat esnasında biyopsi yapılmamalı çünkü tümörün evre atlamasına neden olabilir.

2. Karşı böbreğin rutin olarak explore edilmesi görüntüleme yöntemlerinde bilateral tümör riski yoksa gereksizdir. Eğer bilateral tümör varsa böbrek koruyucu cerrahi yapılmalıdır.
3. WT'ünde %2 üreter tutulumu görülebilir. Gross hematüri, nonfonksiyone böbrek ve hidronefroz varlığında tümörün üretere yayılmış olabileceği akla gelmeli ve sistoskopi yapılmalıdır. Bir bütün halinde rezeksiyon, tümör ekimi olmamasına dikkat edilerek yapılmalıdır.
4. Özellikle sağ taraf ve büyük tümörü olan hastalarda intraperitoneal ekim riskinin büyük olması açısından cerrahlar dikkatli olmalıdır.

KEMOTERAPİ

Daktinomisin ve vinkristin, WT tedavisinde etkili kemoterapötik ajanlardır. Bu ajanların 1960'lı yıllarda bulunması WT tedavi şeklini de değiştirmiştir. Önce tek ajan olarak daktinomisin, ardından vinkristin ve iki ajanın kombinasyonu ilk olarak NWTSG tarafından randomize kontrollü bir çalışmada erken evre tümörlerin tedavisi için kullanılmıştır. Doksorubisin, siklofosfamid, etoposid ve karboplatin gibi ajanlar ileri evre ve tedaviye yanıtız olgularda WT

TABLO 3. SIOF protokolüne göre preoperatif Wilms tümörü kemoterapisi

Klinik Evre	Tedavi	
Lokalize	4 hafta DAM/VCR	Cerrahi evreleme
Metastatik	6 hafta DAM/VCR/EPI	(Histolojik tanı)

DAM: Daktinomisin, VCR: Vinkristin, EPI: Epirubisin

tedavisinde standart tedavi protokollerinde kullanılmaktadır (Tablo 4 ve 5). NWTSG, SIOF ve UKCCSG çalışma grupları birçok randomize klinik çalışma gerçekleştirerek mevcut tedavi seçeneklerinin uygunluğunu belirlemeye çalışmışlardır. Hastalar evre ve patolojiye göre farklı tedavi gruplarına ayrılmıştır. Çalışmaların amacı, geç dönem sekellerden korunmak için tedavi yoğunluğunu azaltma çabasıdır (1, 4).

SIOF çalışma grubu cerrahi öncesi kemoterapiyi savunmaktadır (12)(Tablo 3). Bu yaklaşım sıklıkla tümörün küçülmesini sağlar, ameliyat esnasında rüptür ve ekim riskini azaltır. Ameliyat öncesi kemoterapi sonrası mikrometastazların görülmemesi nedeniyle hastaların çoğunluğu kemoterapi sonrası evre 1 hastalığa sahiptir (4).

COG çalışma grubu WT tedavisinde nefrektomi sonrası adjuvant kemoterapiyi önermek-

TABLO 4. SIOF protokolüne göre postoperatif Wilms tümörü kemoterapi rejimi

Patolojik Evre	Tedavi
Lokalize	Evre I, Düşük derece Yok
	Evre I, Orta derece + anaplazi 18 hafta DAM/VCR
Evre II – (lenf nodu yok) 28 hafta DAM/VCR/EPI	
	Evre II + ve III 28 hafta DAM/VCR/EPI + RT
	Yüksek derece 34 weeks EPI/IF/VP16/CARBO+RT tümör bed
Metastatik	IV Tümörün lokal evresi için önerilen KT + Metastazların tedavisi-RT ve/veya ekizyon

DAM: Daktinomisin, VCR: Vinkristin, EPI: Epirubisin, IF: İfosfamid, VP-16: Etoposid, CARBO: Carboplatin, RT: Radyoterapi

TABLO 5. WT evresine göre standart tedavi usulleri (11)

Evre	Histoloji	Tedavi
Evre 1	İyi Histoloji <24 ay, tümör ağırlığı <550 gr	Sadece cerrahi
	İyi Histoloji >24 ay, tümör ağırlığı >550 gr	Nefrektomi + Lenf nodu örnekleme takiben + Rejim EE-4A (18 hafta DAM/VCR)
	Fokal Anaplazi	Nefrektomi + Lenf nodu örnekleme takiben + Rejim EE-4A + Radyoterapi
	Diffüz Anaplazi	Nefrektomi + Lenf nodu örnekleme takiben + Rejim EE-4A + Radyoterapi
Evre 2	İyi Histoloji	Nefrektomi + Lenf nodu örnekleme takiben + Rejim EE-4A
	Fokal Anaplazi	Nefrektomi + Lenf nodu örnekleme takiben Abdominal Radyoterapi + Rejim DD-4A (24 hafta DAM/VCR/DOX)
	Diffüz Anaplazi	Nefrektomi + Lenf nodu örnekleme takiben Abdominal Radyoterapi + Rejim I (24 hafta DAM/VCR/DOX/CPM/Etoposid)
Evre 3	İyi Histoloji	Nefrektomi + Lenf nodu örnekleme takiben + Abdominal Radyoterapi + Rejim DD-4A
	Fokal Anaplazi	Nefrektomi + Lenf nodu örnekleme takiben Abdominal Radyoterapi + Rejim DD-4A
	Fokal Anaplazi (Ameliyat Öncesi Tedavi)	Ameliyat öncesi Rejim DD-4A ile tedavi takiben Nefrektomi + Lenf nodu örnekleme + Abdominal Radyoterapi
	Diffüz Anaplazi (Ameliyat Öncesi Tedavi)	Ameliyat öncesi Rejim I ile tedavi takiben Nefrektomi + Lenf nodu örnekleme + Abdominal Radyoterapi
	Diffüz Anaplazi	Acil Nefrektomi + Lenf nodu örnekleme takiben Abdominal Radyoterapi + Rejim I
Evre 4	İyi Histoloji	Nefrektomi + Lenf nodu örnekleme takiben Abdominal Radyoterapi, Metastaz olan bölgelere radyoterapi, Bilateral Pulmoner Radyoterapi ve Rejim DD-4A
	Fokal Anaplazi	Nefrektomi + Lenf nodu örnekleme takiben Abdominal Radyoterapi, Metastaz olan bölgelere radyoterapi, Bilateral Pulmoner Radyoterapi ve Rejim DD-4A
	Diffüz Anaplazi	Acil Nefrektomi + Lenf nodu örnekleme takiben Abdominal Radyoterapi + Metastaz olan bölgelere radyoterapi, Tüm Akciğer radyoterapisi + Rejim I
	Diffüz Anaplazi (Ameliyat Öncesi Tedavi)	Ameliyat öncesi Rejim I ile tedavi takiben Nefrektomi + Lenf nodu örnekleme takiben Abdominal Radyoterapi, metastaz olan bölgelere Radyoterapi ve Pulmoner Radyoterapi

Abdominal Radyoterapi; Renal tümörün lokal evresine göre planlanır.

Pulmoner Radyoterapi; Akciğer grafisi veya toraks bilgisayarlı tomografisinde pulmoner metastaz bulgusu olan hastalara göre planlanır.

tedir. Ancak preoperatif kemoterapinin endike olduğu durumlar da vardır. Bunlar (11):

- Eş zamanlı bilateral WT bulunması,
- Soliter böbrekte WT bulunması,
- Hepatik ven seviyesinin üzerine uzanım gösteren inferior vena kava içerisinde tümör trombüsü olması,
- Tümörün dalak, pankreas veya kolon gibi komşu organları invaze etmesi
- Ameliyat edilemeyen WT
- Yaygın pulmoner metastazlar nedeniyle akciğer tutulumu

COG çalışma grubuna göre WT Standart Kemoterapi Rejimi Tablo 5'te izlenmektedir:

EVRE 5 HASTALIKTA VE BİLATERAL WT GELİŞİMİNE YATKINLIK DURUMLARINDA TEDAVİ SEÇENEKLERİ

Evre 5 WT (Tanı anında bilateral WT saptanması) ve bilateral WT gelişimine yatkınlık olanların tedavisinde standart güncel bir tedavi yaklaşımı yoktur. Bilateral WT olan çocukların yönetimi değişiklik göstermektedir. Ancak tedavinin amaçları, tüm tümörün tedavi edilmesi ve bu çocuklarda kronik böbrek yetmezliği gelişim riskini azaltmak için mümkün olduğu kadar normal böbrek dokusunun korunmasıdır.

Klasik tedavide; bilateral böbrek biyopsisini takiben ameliyat öncesi kemoterapi uygulanmaktadır. Son zamanlarda yapılan COG çalışmalarında eğer görüntüleme yöntemleri ile bilateral tümör varlığı tespit ediliyorsa kemoterapiye başlamak için biyopsiye gerek olmadığı gösterilmiştir. Güncel COG yaklaşımı (COG-AREN0534); tümörü küçültmek ve renal parankimi korumak için vinkristin, daktinomisin ve doxorubisin ile ameliyat öncesi kemoterapi uygulamasını içermektedir. Ameliyat öncesi kemoterapi ile tedavi edilen hastaların tümör patolojisi 4-8 hafta sonra değerlendirilmelidir. Tümör rezeksiyonu veya

rezeke edilemeyeceği görülen tümörler için biyopsi planlaması tanıdan sonra 12 haftadan uzun olmamalıdır. Bilateral WT'li hastalarda patolojik değerlendirme yapmadan tedaviye devam etmek, anaplastik histolojiyi veya rabdomyomatoz farklılaşma dahil kemoterapiye bağlı farklılaşmanın atlanmasına ve böylece tümör kontrolü için ek bir fayda sağlamaksızın hastada toksisitenin artmasına neden olabilir. Anaplastik histoloji bilateral WT'li hastaların %10 unda bulunur ve kemoterapiye yanıtı köttür (11).

BÖBREK TRANSPLANTASYONU

Evre 5 Bilateral WT'li hastalarda böbrek transplantasyonu genellikle malignite belirtisi olmaksızın geçen 1-2 yıl sonrasına ertelenir. Benzer şekilde bilateral nefrektomi gerektiren DDS ve WT'li çocuklarda böbrek transplantasyonu genellikle ilk tedavinin tamamlanmasından 1-2 yıl sonrasına ertelenir (11).

NWTS-1 - NWTS-5'e kadar major tedavi ve çalışma sonuçları (11)

1. Rutin olarak evre 1 tümürlü veya nefrektomi sonrası vinkristin ve daktinomisin içeren kombinasyon kemoterapisi almış iyi histolojili evre 2 tümürlü çocuklarda flank bölgeye postoperatif radyasyon tedavisi gerekli değildir.
2. Evre 3 iyi histolojili hastaların prognozu ; a) daktinomisin, vinkristin, doxorubisin ve flank bölgeye 10. 8 Gy radyoterapi veya b) daktinomisin, vinkristin ve flank bölgeye 20 Gy radyoterapi sonrası çok iyidir. Yaygın intraperitoneal hastalık veya yaygın intraperitoneal tümör ekimi olması durumlarında batının tümüne radyoterapi uygulama endikasyonu vardır.
3. Evre 4 iyi histolojili tümörlerde vinkristin, daktinomisin ve doxorubisin kombinasyonuna 6 hafta 10 mg/kg/gün 3 günde bir siklofosomid eklenmesi prognozda iyileşme sağlamamaktadır.

4. Her bir evre için (evre 1-2 iyi histolojili WT, evre 1 anaplastik, evre 3 iyi histoloji, evre 3-4 veya evre 1-4 clear cell sarkom) tek doz daktinomisin bölünmüş şekilde verilmesi aynı etkin sağkalımı sağlamaktadır. Bu şekilde daha fazla doz yoğunluğu başarılmaktadır ve daha az toksiktir, ayrıca maliyeti de düşüktür.
5. Evre 1 ve 2 iyi histolojili WT de 18 haftalık tedavi yeterlidir. Diğer hastalarda ise 15 ay yerine 6 aylık tedavi yeterlidir.
6. Tümör spesifik 1p ve 16 q birlikte LOH olması iyi histolojili WT de nüks belirleyicisidir. (11)

TEDAVİ SONRASI TAKİP

WT nedeniyle komple tedavi almış hastalar ve bilateral WT gibi genetik yatkınlığı olan hastalar farklı zamanda WT gelişim riski nedeniyle her 3 ayda bir böbrek ultrasonografisi ile takip edilmelidir (WT-1 ilişkili sendromlarda 5 yıl, BWS da 8 yıl).

WILMS TÜMÖRÜ TEDAVİSİNİN GEÇ ETKİLERİ VE MORBİDİTE

WT nedeniyle tedavi alan hastalarda geç dönemde sekeller oluşabilir ve hayatta kalma oranını artırmak için tedavi gelişmeye devam ettikçe daha belirgin hale gelmektedir. Bu nedenle hastalar genç erişkin olana kadar yakın takip edilmelidir. WT'lü çocuklarda konjestif kalp yetmezliği (dokorubisine bağlı), tedaviye ikincil malign neoplazmlar ve son dönem böbrek hastalığı en sık karşılaşılan tedaviye bağlı morbiditelerdir (1, 9).

Yapılan çalışmalarda; sağlıklı kardeşler ile karşılaştırıldığında WT'lü çocuklarda konjestif kalp yetmezliği riskinin 24 kat daha fazla olduğu bulunmuştur. En fazla risk doxorubisin ve eksternal radyoterapi uygulaması yapılan hastalarda görülmektedir ve radyoterapide tek başına ancak 7 kat artırmaktadır (1).

WT tanısıyla tedavi alan çocuklarda, sarkomlar, meme kanseri, lenfoma, melanoma ve lösemi dahil ikincil malignitelerde artış görülmektedir. NWTs çalışma grubuna göre Wilms tümörlü hastaların tedavisinden 20 yıl sonra bile ikincil malignite riskleri bulunmaktadır. 25 yıllık takiplerde ikincil maligniteler %3 oranında görülmektedir. En büyük risk faktörü radyasyondur ve tümörlerin çoğu radyasyon alanında ortaya çıkar. Doksorubisin de radyasyonun etkisini potansiyalize eder. Güncel tedavide istatistiksel kanıt olmamasına rağmen, teorik olarak NWTSG/COG protokolü ile tedavi edilmiş hastalarda radyasyonla ilişkili olarak ikincil maligniteler görülürken, SIOP protokolü ile tedavi edilmiş hastalarda topoizomerez 2 inhibitörleri ile ilişkili olarak lösemi riski artmaktadır. (1, 9)

WT tanısı almış hastalarda 20 yılda kronik böbrek yetmezliğine bağlı son dönem böbrek hastalığı gelişme riski, bilateral WT'lü hastalarda %3. 1, tek taraflı WT olan hastalarda ise %1'den daha azdır. Bu nedenle çabalar mümkün olduğunca tedavi yoğunluğunu azaltmaya yöneliktir (11). En sık son dönem böbrek hastalığı WT1 mutasyonu olan hastalarda gelişmektedir. 20 yıllık takipte Denys Drash sendromu olan hastaların %83'ünde, WAGR sendromu olan hastaların %43'ünde ve genitoüriner anomalisi olan WT'lü hastalarında %9' unda son dönem böbrek hastalığı geliştiği saptanmıştır (1).

NÜKS WILMS TÜMÖRÜ

Nüks WT olan hastalar kurtarma tedavisi sonrası genel sağkalıma göre; standart, yüksek ve çok yüksek olmak üzere 3 risk grubuna ayrılabilir. Standart risk grubu sadece vinkristin ve / veya daktinomisin ile tedavi sonrası nüks olan nonanaplastik WT'lü hastalardır. Bu hastalarda beklenen sağkalım %70-80 dir. Yüksek risk grubu, vinkristin, daktinomisin, doksorubisin ve siklofosamid içeren üçlü veya daha fazla

ajan ile tedavi sonrası nüks eden nonanaplastik WT hastalardır. Bu hastalarda beklenen sağkalım %40-50 dir. Çok yüksek risk grubunda olan hastalar nüks anaplastik veya blastemal tip WT olan hastalardır ve beklenen sağkalım %10 dur. Yüksek riskli ve çok yüksek riskli hastalarda standart kemoterapi ile moleküler hedef tedavi kombine kullanımı ile geliştirilen yeni tedavi rejimleri ile daha iyi sonuçlar alınabileceği umulmaktadır.

NWTS-5 protokolü, yüksek riskli iyi histolojili WT'de siklofosamid/etoposid veya alternatif karboplatin /etoposid kullanımını içerir. 4 yıllık nüksüz sağkalım ve genel sağkalım sırasıyla %42 ve %48 dir. Yeni faz 2 çalışmasında topotekan diğer ajanlara ek olarak aktif nüks WT'de kullanılabileceği gösterilmiştir. Ayrıca devam eden COG faz 1 ve faz 2 çalışmalarında IGF1R, aurora A kinaz, c-MET, JAK2 ve çoklu hedef / VEGF reseptör inhibitörlerine karşı hedef tedaviler geliştirilmektedir (6).

TEDAVİDE MOLEKÜLER HEDEFLER

Pediyatrik renal tümörlerin moleküler genetiğinin anlaşılması ile çok büyük gelişmeler olmaktadır. WT'lülerin yaklaşık %15-20'sinde WT1 mutasyonu veya delesyonu mevcuttur. WT1 transkripsiyon faktörü, ilaca tabi tutulabilecek moleküler bir hedef olabileceği yapılan çalışmalarda belirtilmektedir.

WT'lü hastaların %70'inde 11p15 geninde IGF2 aşırı ekspresyonuna neden olan LOH veya LOI (loss of imprinting) mevcuttur. IGF2, Wilms tümörögenезisinde yönetici gibi görünmektedir. WT'nün bir alt tipi olan BWS da IGF2 LOI ve transgenic farelerde WT1 ablasyonu sonrasında IGF2 aşırı ekspresyonu sonucu WT gelişmektedir. IGF1R yolu hedef alan ajanlar WT hedef tedavisinde ilgi çekicidir. WT %35'inde WNT sinyalizasyon yolunun bir komponenti olan CTNNB1 (B katenin) veya WTX mutasyonu bulunmaktadır. Çeşitli tümör dokusu protein

ekspresyonunda rol alan moleküller hedef tedavide ilgi çekmektedir (6).

SON GELİŞMELER VE GELECEĞE BAKIŞ

WT'nün takibinde mikrometastatik hastalığı ve tedavi etkinliğini veya nüksleri değerlendirmek için kullanılabilecek güncel bir serum tümör belirteci yoktur. Yakın zamanda yapılan çalışmalarda, WT için serum proteinleri, Serum Amiloid A ve Apolipoprotein C-III'ün uygun serum belirteci adayı olabileceği belirtilmektedir (1).

MikroRNA'lar kodlanmayan RNA'ların bir alt grubudur ve hedef gen transkripsiyonunun ifadesinin düzenlenmesinde önemli bir rol oynamaktadırlar. İnsan kanser ilerlemesi ve gelişimi dahil pek çok süreçle ilişkisi vardır. Yakın zamanda yayınlanan bir çalışmada tedavi öncesi biyopsi örneklerinin analizi ile özelleştirilmiş tedavi yaklaşımı için, moleküler düzeyde standart kemoterapötik modalitelere dirençli olacak hastaların bir alt kümesinin tahmin edilebileceği gösterildi (1).

Refrakter ve tekrarlayan WT, mortalitenin ana sebebi olması ve tedavisinin zor olması nedeniyle kemoterapide de yeni tedaviler olasıdır. COG çocuklardaki malign solid tümörlerin tedavisinde tek başına veya siklofosamid ile kombine topotekan kullanımının klinik denemelerde başarılı olduğunu göstermiştir (1).

KAYNAKLAR

1. Gleason JM, Lorenzo AJ, Bowlin PR, Koyle MA. Innovations in the management of Wilms' tumor. *Ther Adv Urol.* 2014; Vol. 6(4): 165-176
2. Tekgül S, Doğan HS. Çocukluk çağında görülen ürolojik malign tümörler; Üroonkoloji, Editörler: Özen H., Türkeri L. Ankara, Hacettepe Üniversitesi Hastaneleri Basım Yayın ve Tanıtım Koordinatörlüğü-Ertem Basım Yayın, 2007; 1288-1297, ISBN: 978-975-01697-0-0.
3. Shamberger RC. Renal tumors; Section I. Basic considerations, 551-569
4. Ritchey ML., Shamberger RC. Pediatric Urologic Oncology; Campbell-Walsh Urology. Wein AJ, Kavoussi

- LR, Novick AC, Partin AW, Peters CA. Tenth Edition, Published January 1, 2012. Pages 3696-3730. e13.
5. Ritchey M. Management of bilateral Wilms tumor; Management of childhood renal tumors; Dialogues in pediatric urology, Editor: Caldamone AA. 2005; Vol. 26 (4):2-3
 6. Dome JS, Fernandez CV, Mullen EA, Kalapurakal JA, Geller JI, Huff V, Gratias EJ, Dix DB, Ehrlich PF, Khanna G, Malogolowkin MH, Anderson JR, Naranjo A, Perlman EJ, on behalf of the COG Renal Tumors Committee. Children's Oncology Group's 2013 Blueprint for research: Renal Tumors. Review. *Pediatr Blood Cancer* 2013;60:994-1000
 7. Scholz H, Kirschner KM. Oxygen-dependent gene expression in development and cancer: lessons learned from the Wilms' tumor gene, WT1. *Frontiers in Molecular Neuroscience*. Review article. 2011; Vol 4; Article 4; 1-11
 8. Fernando a. Ferrer, Oncologic principles of pediatric genitourinary tumors, *Pediatric urology*, Chapter 49, Second edition, Gearhart JP, Rink RC, Mouriquand PDE, Copyright © 2010, 663-670
 9. Nakamura L, Ritchey M. Current management of Wilms' tumor. *Curr Urol Rep* (2010) 11: 58- 65
 10. Kembhavi SA, Qureshi S, Vora T, Chinnaswamy G, Laskar S, Ramadwar M, Arora B. Understanding the principles in management of Wilms' tumour: Can imaging assist in patient selection?. *Clinical Radiology* 68 (2013): 646-653
 11. Wilms Tumor and Other Childhood Kidney Tumors Treatment - National Cancer Institute. <http://www.cancer.gov/types/kidney/hp/wilms-treatment-pdq>, update 14 May 2015
 12. Korğali E, Ayan S. Pediatrik Genitoüriner Tümörlere Güncelleme. *Türkiye Klinikleri J Urology-Special Topics* 2010;3(2):174-8

NÖROBLASTOM

Nöroblastom çocukluk çağının en sık ekstrakranial solid tümördür (1). Postganglionik sempatik nöroblastlardan köken alan nöral krestten kaynaklanır ve boyun, toraks, retroperiton, pelvis, adrenal medulla veya sempatik ganglion boyunca herhangi bir yerden köken alabilir (1, 2). Olguların %75'i retroperitonda ortaya çıkar, bunlarda %50 adrenal bez ve %25 paravertebral ganglionlardan kaynaklanır (3). Nöroblastomun klinik davranışı değişiklik gös-

terebilmektedir. Spontan gerileyebilir, benign neoplazmlara dönüşebilir veya çok malign bir davranış gösterebilir (3).

Tanı, tedavi ve takip protokollerindeki gelişmelere paralel olarak kanserli çocuk ve adölesanlarda sağkalım belirgin bir şekilde artmaktadır. 1975-2010 yılları arasında çocukluk çağı kanser mortalitesi %50'nin altına düşmüştür. Aynı tarihlerde nöroblastom 5 yıllık sağkalımı evrelere ve risk gruplarına göre değişmekle birlikte 1 yaşın altında %86'dan %95'e, 1-14 yaş çocuklarda ise %34'den %68'e çıkmıştır (2).

EPİDEMİYOLOJİ VE GENETİK

İnsidans

Nöroblastom, çocukluk çağı kanserleri arasında %8-10 oranında görülür (3). Prevalansı 7000 canlı doğumda yaklaşık 1 olgudur. İnsidansı ise 15 yaşından küçük çocuklarda yıllık 1 milyonda 10. 54 olgudur. Yaklaşık %37'si 1 yaş altı infantlarda tanı alırken, %90 tanı anında 5 yaş altındadır. Tanı anında ortalama yaş 19 aydır. İnsidansı ırklara göre değişmezken, tümör biyolojisinde ırksal fark vardır. Örneğin Afrikalı Amerikanlarda hastalık riski yüksektir (2). Nöroblastomlu infantları saptamak için yapılan toplum tarama çalışmaları, klinik bulgu veren nöroblastomdan daha fazla olarak, klinik olarak ortaya çıkmamış spontan gerileme olmuş nöroblastomları ortaya çıkarmıştır (2).

Genetik

Olguların %1-2'sinde aile hikayesi mevcuttur. Bu çocuklar diğerlerine göre daha küçüktür (ortalama 9 ay) ve %20'sinde bilateral adrenal (3) veya multifokal primer nöroblastom mevcuttur. Ailesel nöroblastomda, ALK geninde mutasyon vardır. Ailesel nöroblastom nadiren PHOX2B gen mutasyonunun neden olduğu konjenital santral hipoventilasyon sendromu (Ondine laneti) ile ilişkilidir (2). Tümör DNA'sında oluşan

hiperdiploidi, olguların önemli bir kısmında vardır ve olumlu bir prognostik gösterge iken, MYCN onkojen amplifikasyonu olumsuz prognoz göstergesidir (3). DNA içeriği hiperdiploid karyotip olan hastaların sağkalımı iyi iken, diploid veya tetraploid olan hastalarda sağkalım kötüdür (3). Nöroblastom gelişimine yatkınlık oluşturan olaylar hakkında az bilgi vardır. 1. kromozom kısa kolu 1p36 veya 11. kromozom uzun kolu 11q14-23 lokuslarındaki delesyonlar nöroblastom gelişimi ile ilişkilidir (2).

BİYOLOJİK VE MOLEKÜLER ÖZELLİKLER

Biyolojik Alt tipler

Nöroblastom üç biyolojik alt tipe kategorize edilir:

Tip 1: Tüm kromozomlarda kayıplar ve kazançlar ile karakterizedir. TrkA nörotropin reseptörünü eksprese eder, hiperdiploiddir ve spontan gerileme eğilimindedir.

Tip 2A: Kromozomların bir kısmında değişikliklerle karakterizedir. TrkB nörotropin reseptörünü eksprese eder ve bağlar, 14q veya 11q heterozigozite kaybı vardır, genomik olarak stabil değildir.

Tip 2B: Amplifiye MYCN genine sahip, 17q kromozomda kazanç, 1p kromozomda kayıp ve TrkB nörotropin reseptörünü ve ligandını eksprese eder.

Bu spesifik genetik değişikliklerle hasta yaşı ve tümör evresi gibi klinik faktörler kombine edilerek nöroblastom risk sınıfı belirlenebilir.

Tümörlerinde 11q kopyalama kaybı olan çocuklar, tümörleri MYCN amplifikasyonu gösteren çocuklara göre daha büyük yaşta tanı alırlar ve tümörleri segmental kromozomal değişiklikleri daha fazla içerir. Segmental kromozom değişiklikleri tanı anında tespit edilemez, genelde nöroblastom relapslarında bulunabilir. Bu da, segmental kromozom değişikliklerinin tümör ilerlemesi ile ilişkili olduğunu göstermektedir (2).

Moleküler Özellikler

Sporadik nöroblastomların yaklaşık %6-10'u somatik ALK gen mutasyonu taşımaktadır ve ALK gen amplifikasyonu %3-4 daha sık görülür. Bu mutasyon, ALK temel fosforilasyonu ile sonuçlanır ve hücre sinyal iletiminde bozulmaya ve ALK mutant nöroblastların kontrolsüz çoğalmasına neden olur. Bu nedenle ALK kinaz inhibisyonu, özellikle tümörü ALK mutasyonu veya ALK gen amplifikasyonu içeren çocuklarda nöroblastom tedavisinde potansiyel bir hedef olmaktadır (2).

Genom çalışmalarında ortak single - nucleotide polymorphisms (SNPs)'in yüksek riskli nöroblastom gelişimi ile ilişkili olduğu bulunmuştur (2).

PATOLOJİ

Nöroblastomlar, çocukluk çağı küçük, yuvarlak, mavi hücreli tümörleri içerisindedir. Malign potansiyelleri değişken, diferansiyasyon derecesi farklı, matür ganglionöromadan daha az matür ganglionöroblastoma ve immatür nöroblastomaya kadar hücresel kümelenmelerin olduğu heterojen bir tümör grubudur (2).

Metastazları kan akımı ve lenfatikler yoluyla olur. Çocukta en yaygın metastaz bölgeleri, kafatası ve uzun kemikler, bölgesel lenf nodları, karaciğer ve akciğerlerdir. Bebekler, en iyi prognoza sahiptir ve metastazlar karaciğer ve subkutan yağ doku ile sınırlıdır (1).

Nöroblastom, ganglionöroblastom ve ganglionöroma, maturasyon ve farklılaşmanın histolojik spektrumunu göstermektedir. Nöroblastomun sınıflaması 1984 yılında Shimada tarafından tarif edilmiştir ve sonrasında kendisi ve Uluslararası Nöroblastom Patoloji Sınıflaması gibi gruplar tarafından ganglionöroblastom ve nöroblastom alt tiplerin tanımlaması ile modifiye edilmiştir. Ganglionöroma tamamen benignidir ve nöroblastomun tam olarak farklılaşmış karşılığıdır (3).

Shimada sınıflaması, yaş bağımlı histopatolojik bir sınıflamadır. Tümörün stromadan fakir veya zengin olup olmasının belirlenmesi en önemli yönlerinden biridir. Stromadan fakir tümörü ve olumsuz histopatolojik özellikleri olan hastalar çok kötü prognoza sahiptir (sağkalım oranı <%10). Stromadan zengin tümörler, nodüler, karışık ve iyi diferansiye olmak üzere 3 alt gruba ayrılır. Son iki kategorideki tümörler ganglionöroblastoma veya immatür ganglionöromaya çok benzerler ve daha yüksek sağkalıma sahiptirler. Stromadan fakir tümörler, tanı anındaki hasta yaşı, histolojik maturasyon derecesi ve mitotik aktivitesi esas alınarak, olumlu ve olumsuz olarak iki alt gruba ayrılır (3).

KLİNİK

Nöroblastomun en yaygın bulgusu abdominal kitledir. Belirti ve bulguların sıklığı tümör kitlesi ve metastazlara bağlıdır (2). Ateş, hipertansiyon ve anemi (nadiren metastaz olmadan olabilir), pansitopeni (kemik iliği metastazına bağlı), kemik ağrısı (metastaz ile ilişkilidir), abdominal distansiyon (masif karaciğer metastazına bağlı), proptosis ve periorbital ekimoz (yüksek riskli hastalarda yaygındır ve retrobulbar metastazdan kaynaklanır), paralizisi (nöral foramen invazyonu ve ektradural olarak spinal kord basısına bağlı), sulu diyare (vazoaktif intestinal peptid (VIP) salınımı nedeniyle), Horner Sendromu (Stellat ganglion kaynaklı nöroblastoma bağlı), subkutan deri nodülleri (infantlarda, nöroblastomun subkutan metastazına bağlı üzerindeki deride mavimsi bir renk değişikliği oluşur) gibi belirti ve bulgular saptanabilir (2).

Adelolanlarda çocuklara göre, kemik iliği tutulumu daha az, akciğer veya beyin gibi nadir yerlere metastaz daha sık görülür (2).

Opsoklonus/ Myoklonus Sendromu

Serebellar ataksi veya opsoklonus/myoklonus dahil paraneoplastik nörolojik bulgular nörob-

lastomlu çocuklarda nadir görülür. Opsoklonus/myoklonus sendromu, psikomotor gerilik dahil, yaygın ve kalıcı nörolojik ve kognitif bozukluklarla ilişkilidir. Nörolojik bozukluk, en sık semptomudur fakat tümör çıkarılmasından uzun süre sonra olabilir. Opsoklonus/myoklonus sendromu olan hastalardaki nöroblastomlar genellikle olumlu biyolojik özelliklere ve sağkalıma sahiptir. Opsoklonus/myoklonus sendromu tam açıklanamayan immunolojik mekanizma ile oluştuğu düşünülmektedir. Primer tümör tipik olarak lenfositleri diffüz olarak infiltre etmektedir. Tedavisinde adrenokortikotropik hormon (ACTH) veya kortikosteroid tedavisinin etkili olduğu düşünülmektedir, ancak bazı hastalar kortikosteroidde yanıt vermemektedir. Plazmaferez, iv. gamma globulin ve rituksimab gibi değişik ilaçların seçilmiş olgularda etkili olduğu bildirilmektedir (2).

LABORATUVAR BULGULARI

Kemik iliği tutulumu nedeniyle anemi yaygındır (3). İdrar analizi ve renal fonksiyonlar normaldir. Vakaların %70'inde serumda norepinefrin ve epinefrin seviyesi ve/veya idrarda metabolitleri vanilmandelik asit (VMA) ve homovalinik asit (HVA) seviyeleri yüksek ölçülür. Tedaviye cevabın değerlendirilmesinde bu maddelerin seri değerlendirilmesi, tümör belirteci olarak kullanılabilir. Seviyelerin normale düşmesi ümit verici iken, yüksek seviyeler rezidü veya progresif tümör göstergesidir. Kemik iliği aspirasyonu tümör hücrelerini gösterebilir (1). Evre 4 hastalarda; serum nöron spesifik enolaz, serum ferritin ve serum LDH değerleri artmıştır (3).

GÖRÜNTÜLEME

Düz grafiler kalsifiye abdominal veya posterior mediastinal kitleyi gösterebilir (3). Primer tümör kitlesinin görüntülenmesi için kontrastlı bilgisayarlı tomografi (BT) veya manyetik rezonans görüntüleme (MRG) kullanılır. Tümör

boyutunu, vasküler invazyonu (vena cava gibi), lokal tümör yayılımını ve uzak metastazları tanımlamak için BT kullanılır (3). Akciğer metastazlarını değerlendirmek için göğüs BT, iskelet metastazlarını değerlendirmek için kemik sinigrafisi yapılabilir. Metastatik lezyonlar sıklıkla uzun kemikler ve kafatasında olur. Iyot 131 metaiodobenzilguanidin (MIBG), primer ve metastatik bölgelerde tümör hücresi adrenerejik sekretuar vezikülleri tarafından tutulurak tümörün ve metastatik alanların görüntülenmesini sağlar (3). Bu nedenle bu test evreleme için de kullanılabilir (1). Ultrasonografi, BT ve MRG primer tümörün lokal yayılımı hakkında yeterli bilgi sağlayabilir. Renal parankim invazyonu yaygın değildir, BT ile radyolojik olarak değerlendirilebilir. İntraspinal tümör uzanımının ve büyük damarlarla tümörün ilişkisinin değerlendirilmesinde MRG, BT'ye göre daha avantajlıdır (3).

BİYOPSİ

Tümör dokusu, risk gruplarının belirlenmesi ve güncel Çocuk Onkoloji Grubu (COG) klinik çalışmalarına göre tedavi planlaması ve biyolojik veri elde etmek için gereklidir. Uluslararası Nöroblastoma Patolojik Sınıflaması (INPC) belirlemek için doku biyopsisi mutlak gereklidir (2).

AYIRICI TANI

Nöroblastomun tanısı, çocukluk çağı tümörlerine aşına patolog katılımını gerektirir. Bazı nöroblastomlar morfolojik olarak diferansiye olmayabilir ve sadece hemotoksilin eosin ile renklendirilen konvansiyonel ışık mikroskobu ile lenfomalar, primitif nöroektodermal tümörler ve rabdomyosarkom gibi küçük, yuvarlak mavi hücreli çocukluk çağı tümörlerinden ayırım yapılamayabilir. Bu vakalarda, immunohistokimyasal ve sitogenetik analiz tanı için gerekli olabilir (2). Nöroblastomda aşırı miktarda katekolamin salınımı vardır, diğer hastalıklarda katekolamin salınımı görülmez (1). Eğer idrarda

katekolamin metabolitleri VMA ve HVA ölçülemez ise nöroblastomun diğer küçük, yuvarlak, mavi hücreli tümörlerden ayırımı yapmak için tirozin hidroksilaz, CD56 ve sinaptofizin ile boyama yapılır (4).

NÖROBLASTİK TÜMÖRLERDE HÜCRESEL SINIFLAMA

Nöroblastom için iki tane hücresel sınıflama sistemi bulunmaktadır.

Uluslararası Nöroblastom Patolojik Sınıflama (INPC) Sistemi (2):

Tedavi öncesi alınan tümör örneklerinde aşağıdaki morfolojik özelliklerin değerlendirilmesini içerir:

- Schwannian stroma miktarı
- Nöroblastik maturasyon derecesi
- Nöroblastik hücrelerin mitoz- karyoreksis indeksi

Bu histolojik parametreler ve hastanın yaşına göre, prognozunu olumlu veya olumsuz olduğu belirlenir. INPC sistemine göre nöroblastik tümörlerin prognostik değerlendirilmesi Shimada Sistemi ile yapılır. INPC sistemine göre MYCN amplifikasyonu olan nöroblastomların çoğu olumsuz histolojiye sahipken yaklaşık %7'si olumlu histolojidedir.

Uluslararası Nöroblastom Risk Grup (INRG) Sınıflama Sistemi: Aşağıdaki histolojik faktörler INPC (Shimada sistemi) sistemine dahil edilmiştir.

- Tanı kategorisi
- Diferansiyasyon derecesi
- Mitoz /karyoreksis indeksi

EVRELEME

Metastatik hastalığın, başlangıç tedavisi öncesi doğru değerlendirilmesi gerekir. Değerlendirme için yapılması gereken tetkikler;

Metaiodobenzilguanidine (MIBG) taraması: Yumuşak doku, kemik iliği ve kortikal kemik metastazlarının değerlendirilmesi için yapılır.

Nöroblastomların yaklaşık %90'ında MIBG tutulur. MIBG, %90 sensitiviteye, %99 spesifiteye sahiptir ve primer ve metastaz yerlerinde dağılımı eşittir.

Curie Skoru ve SIOPEN Skoru

Birçok grup, hastalık yayılımını ve prognostik değerini değerlendirmek için skora metodları kullanmaktadır. Curie ve International Society of Paediatric Oncology European Neuroblastoma Group (SIOPEN), en yaygın kullanılan skora metodlarıdır.

• *Curie skoru:* MIBG tutulumunun yaygınlığı ve derecesine göre geliştirilmiş semikantitatif skora sistemidir. Curie skora sistemi, yeni tanı almış evre 4 yüksek riskli, COG protokolüne göre tedavi edilmiş nöroblastomda, MIBG tutulumuna göre tedavi cevabının ve sağkalımın prognostik belirteci olarak kullanılır. Başlangıç tedavisi sonrası Curie skoru 2'den büyük olan hastalar, 2'den küçük olan hastalara göre belirgin şekilde daha kötü olaysız sağkalıma (EFS) sahip olmaktadır (3 yıllık EFS, Curie Skoru >2 olan hastalarda %15. 4±%5. 3; ≤2 olan hastalarda %44. 9±%3. 9). Curie skorunun >2 olması; yaş, MYCN gen durumu, ploidi, mitoz-koryoreksis indeksi ve histolojik grade gibi diğer nöroblastom prognostik faktörlerinden bağımsız olarak olay riskini artırmaktadır.

• *SIOPEN Skoru:* MIBG taramasından bağımsız olarak geliştirilmiş skora sistemidir. Bu sistemde vücut 12 segmente ayrılır ve her segment MIBG tutulumuna göre 6 dereceye ayrılır. Alman Pediatrik Onkoloji Grubunun yaptığı evre 4 ve 58 hastayı kapsayan retrospektif bir çalışmaya göre tanı anında Curie skoru ≤ 2 ve SIOPEN skoru ≤ 4 (en iyi cutoff değeri) olan hastalarda, daha yüksek skoru olanlara göre daha iyi EFS ve genel sağkalım değerleri saptanmıştır.

Nöroblastom Evrelemesinde Kullanılan Diğer Test ve Prosedürler (2)

• Kemik iliği aspirasyonu ve biyopsisi: Evre 1 dışındaki tümör tanısında gerekli değildir.

• Lomber ponksiyon: Santral sinir sistemine tanı anında metastaz riski nedeniyle kaçınılmaktadır.

• Lenf nodu değerlendirmesi: Klinik muayene palpabl lenf nodları saptanması halinde evreleme için histolojik değerlendirme yapılmalıdır.

• Bilgisayarlı tomografi (BT) ve Manyetik rezonans görüntüleme (MRG): Primer tümörü ve lenf nodu drenajının potansiyel yerlerinin 3 boyutlu görüntülemesi için, göğüs, abdomen ve pelvis BT veya MRG kullanılır. Paraspinal tümörler nöral foraminalardan uzanım gösterek spinal korda bası yapabileceğinden, bu bölge tümörlerinde evreleme için MRG daha yararlıdır. Beyin, orbita BT ve/veya MRG, klinik olarak şüpheli durum veya MIBG taramasında tutulum varsa yapılmalıdır.

Uluslararası Nöroblastom Evreleme Sistemi (INSS)

Nöroblastom evrelemesinde, daha önce kullanılan Evans ve Pediatrik Onkoloji Grup (POG) evreleme sistemlerinin kesin özelliklerinin kombine edildiği INSS kullanılır. Bu hastalığın uyum içinde evreleme ve risk kademelendirmesinin ilk basamağını temsil etmektedir. INSS, 1988 yılında geliştirilmiş postoperatif evreleme sistemidir ve hastanın evresine göre cerrahi rezeksiyonun uzanımında kullanılır. Fakat bu farklı ülkelerde cerrahi yaklaşımlarına göre evre belirlemede farklılıklara yol açabilmektedir. COG çalışmalarında, INSS evresine göre risk gruplarının belirlenmesi ve tedavinin kararlaştırılması için klinik ve biyolojik faktörlerin eklenmesiyle risk sınıflama sistemi geliştirilmiştir. Nöroblastom prognostik faktörlerinin bazıları tedavi tanımlamasına yardım etmek için risk grubu oluşumu ile kombine edilmiştir (2).

Uluslararası Nöroblastom Evreleme Sistemi (INSS) (1, 2)

Evre	Tanım
1	Tümör köken aldığı yapılara sınırlıdır. Mikroskobik rezidü hastalık olup olmamasına bakılmaksızın, tam makroskobik eksizyon yapılmış lokalize tümör; Mikroskobik ipsilateral negatif lenf nodları (primer tümöre yapışık ve çıkarılmış pozitif lenf nodları olabilir)
2	Tümör köken aldığı organın ötesinde uzanım göstermektedir, ancak orta hattı geçmemiştir. Ipsilateral lenf nodları tutulmuş olabilir.
2A	Tam olmayan makroskobik eksizyon yapılan lokalize tümör. Mikroskobik tümör varlığı, ipsilateral, yapışıklık göstermeyen negatif lenf nodları varlığı
2B	Tam makroskobik eksizyon yapıp yapılmadığına bakılmaksızın ipsilateral yapışıklık göstermeyen pozitif lenf nodları olan lokalize tümör. Kontralateral büyümüş lenf nodları mikroskobik olarak negatif olmalıdır
3	Tümör orta hattın ötesinde uzanım göstermektedir. Bölgesel lenf nodları tutulmuş olabilir Bölgesel lenf nodu tutulumu olup olmadığına bakılmaksızın orta hattı geçmiş, rezeke edilemeyen tek taraflı infiltrate tümör varlığı veya kontralateral bölgesel lenf nodu tutulumu ile birlikte tek taraflı lokalize tümör varlığı veya bilateral ekstansiyon gösteren, infiltratif (rezeke edilemeyen) veya lenf nodu tutulumu olan orta hat tümör varlığı. (Kolumna vertebralis orta hat olarak tanımlanmaktadır. Karşı tarafa geçen tümörler infiltratif olarak kabul edilir.)
4	İskeletal organları, yumuşak dokuları ve uzak lenf nodu gruplarını tutmuş uzak hastalık varlığı. Uzak lenf nodları, kemik, kemik iliği, karaciğer, deri ve/veya diğer organlara yayılım gösteren herhangi bir primer tümör varlığı (Evre 4S olarak tanımlananlar dışında).
4S	1 yaşından küçük infantlarda, karaciğer, deri veya kemik iliğinden birini veya birkaçını tutmuş ve buralara sınırlı, Evre 1 veya 2 hastalar 12 aydan küçük infantlarda deri, karaciğer ve/veya kemik iliğine sınırlı yayılım gösteren evre 1, 2A veya 2B lokalize primer tümör varlığı. Kemik iliği tutulumu minimal olmalıdır (Kemik biyopsisi veya kemik iliği aspirasyonunda malign hücreler %10'dan daha az olmalıdır). Daha fazla kemik iliği tutulumu evre 4 hastalık olarak kabul edilir. MIBG taraması yapılmışsa, kemik iliğinde hastalık negatif olmalıdır.

NÖROBLASTOMA RİSK SINIFLAMALARI

Çocuk Onkoloji Grubu (COG) Nöroblastom Risk Gruplaması

COG risk tabanlı tedavi planında hastalar, düşük, orta veya yüksek risk gruplarına ayrılır. Risk tabanlı tedavi planı aşağıdaki faktörleri içermektedir:

- Tanı anındaki hasta yaşı
- MYCN durumu, INPC histopatolojik sınıflaması ve tümör DNA indeksi gibi tümörün kesin biyolojik özellikleri
- INSS tümör evresi

Düşük evre MYCN amplifikasyonlu nöroblastom değerlendirmesi, çok nadir görüldüğünden tartışmalıdır. INSS evre 1 ve 2, 87 hastayı kapsayan bir çalışmada, yaş, evre veya ilk tedavinin sonuç üzerine etkisinin olmadığı, EFS %53 ve OS %72 olarak saptandığı, hiperdiploid tümörlerin diploid tümörlere göre sağkalımının daha iyi olarak bulunduğu bildirilmektedir. Bir Avrupa çalışmasında, Evre 4 ve 4S hastalığı ve MYCN amplifikasyonu olan infantlarda tedavi sonrası 2-5 yıllarda, genel EFS ve OS yalnızca %30 olarak bildirilmiş. COG, MYCN amplifikasyonu olan evre 4 ve 4S hastalıklı infantları yüksek riskli olarak kabul etmektedir. (2).

Risk Grubu Sınıflaması (3)

Risk grubu	INSS evresi	Yaş	MYCN durumu	DNA İndeksi	Shimada Histopatolojisi
Düşük	1	Herhangi	Herhangi	Herhangi	Herhangi
	2A, 2B	<1	Herhangi	Herhangi	Herhangi
	2A, 2B	≥1	Amplifiye değil	Herhangi	Herhangi
	2A, 2B	≥1	Amplifiye	Herhangi	Olumlu
	4S	<1	Amplifiye değil	>1. 0	Olumlu
Orta	3	<1	Amplifiye değil	Herhangi	Herhangi
	3	≥1	Amplifiye değil	Herhangi	Olumlu
	4	<1	Amplifiye değil	Herhangi	Herhangi
	4S	<1	Amplifiye değil	1. 0	Olumlu
	4S	<1	Amplifiye değil	Herhangi	Olumsuz
Yüksek	2A, 2B	≥1	Amplifiye	Herhangi	Olumsuz
	3	<1	Amplifiye	Herhangi	Herhangi
	3	≥1	Amplifiye değil	Herhangi	Olumsuz
	3	≥1	Amplifiye	Herhangi	Herhangi
	4	<1	Amplifiye	Herhangi	Herhangi
	4	≥1	Herhangi	Herhangi	Herhangi
	4S	<1	Amplifiye	Herhangi	Herhangi

Uluslararası Nöroblastom Risk Grup Sınıflama Sistemi (INRGSS)(5)

Preoperatif evreleme sistemidir. Hastalığın yayılımı, cerrahi veya herhangi bir tedavi öncesi görüntüleme tanımlı risk faktörleri (image-defined risk factors (IDRFs)) ve /veya tanı anında metastatik hastalık varlığına göre tanımlanmaktadır. IDRF, tanı anında tam tümör eksizyonunun riskleri veya zorluklarının gö-

rüntüleme ile belirlenmesini içeren cerrahi risk faktörleridir.

INRG risk sınıflaması, preoperatif görüntüleme çalışmaları ve biyolojik faktörleri kombine ederek her hasta için önerilen tedavi yaklaşımı ve sonuçlarının belirlenmesi için risk evresi tanımlamaktadır. Örneğin L1 evredeki hastanın 5 yıllık EFS %90 iken, L2 evredeki hastanın %78'dir.

Uluslararası Nöroblastom Risk Grup Sınıflama Sistemi (5)

Evre	Tanım
L1	IDRF listesinde tanımlanan vital organları içermeyen ve vücudun bir bölgesine sınırlı lokalize tümör.
L2	Bir veya daha fazla IDRF varlığıyla birlikte lokorejyonel tümör
M	Uzak metastatik hastalık (MS dışında)
MS	18 aydan küçük çocuklarda deri, karaciğer ve/veya kemik iliğine sınırlı metastatik hastalık varlığı

Görüntüleme tanımlı risk faktörleri (IDRF: image-defined risk factors) aşağıdakileri kapsamaktadır (5):

- Her iki vücut bölgesine uzanım gösteren ipsilateral tümör : boyun ve göğüs; göğüs ve abdomen; abdomen ve pelvis.
- Komşu organ veya yapıların infiltrasyonu: Perikardiyum, diyafragma, böbrek, karaciğer, duodeno-pankreatik blok, mezenter.
- Ana damarların tümör tarafından etrafının sarılması: vertebral arter, internal juguler ven, subklavian damarlar, karotid arter, aorta, vena cava, ana torasik damarlar, superior mezenterik arter dalları, iliak damarlar.
- Trakea veya santral bronşları sıkıştırma.
- Brakial plexus etrafının sarılması.
- Hepatik port veya hepatoduodenal ligament infiltrasyonu.
- T9- T12 arası kostovertebral bileşke infiltrasyonu.
- Siyatik çentiği geçen tümör.
- Renal pediküle yayılmış tümör.
- Kafa tabanına uzanım gösteren tümör.
- Spinal kanalın üçte birini doldurmuş, leptomeningeal aralığı yok etmiş veya spinal kord MRG anormal olan intraspinal tümör.

PROGNOSTİK FAKTÖRLER

Yukarıda da belirtildiği gibi son 30 yılda 5 yıllık nöroblastom sağkalımı 1 yaş altında %86'dan %95'e, 1-14 yaş arasında %34'den %68'e çıkmıştır. Ancak nöroblastomlu hastaların yaklaşık %70'i tanı anında metastatiktir. COG risk sınıflamasına göre; düşük risk grubunda 5 yıllık sağkalım %95, orta risk grubunda %90-95 ve yüksek risk grubunda %40-50.

Nöroblastomlu hastaların prognozu aşağıdaki özelliklerle ilişkilidir (2):

1. Tanı anındaki yaş ve evre: Nöroblastom için en güçlü klinik prognostik faktörler yaş ve evredir (4). Evre 1 ve 2 hastalığı olan hastalarda %80 sağkalım oranı vardır. İnfantlar en iyi prog-

noza sahiptir, 2 yıllık sağkalım oranı yaklaşık %60 dır (3). Tanı anındaki yaş, 5 yıllık sağkalım üzerine etkilidir. 1975-2006 yılları arası Amerikan Surveillance, Epidemiology, and End Results (SEER) istatistiklerinde tanı anındaki yaşlara göre 5 yıllık sağkalım oranları: 1 yaşın altında - %90; 1- 4 yaş arası %68; 5-9 yaş arası %52; 10-14 yaş arası %66 olarak saptanmıştır. Nöroblastom 10 yaşından büyük adolösanlarda, daha küçük yaşlara göre, evre ve köken aldığı yere bakılmaksızın kötü uzun dönem prognoza sahiptir. 10-21 yaş arasında 5 yıllık olaysız sağkalım (EFS) ve genel sağkalım (OS) sırasıyla %32 ve %42'dir. Evre 4 hastalıkta ise 10 yıllık EFS ve OS, sırasıyla %3 ve %5'tir (2).

2. Primer tümörün yeri önemlidir ve eğer tümör primer bölgesine sınırlı ise kür oranı %80 dir (4). Adrenal bez tutulumu kötü prognostuktur (1). Adrenal dışı primer tümörü olan çocukların sağkalımı daha iyidir (3). Multifokal nöroblastoma nadir olarak, genellikle infantlarda görülür ve iyi prognostuktur. Multipl primer nöroblastom olan hastalarda ailesel nöroblastom ve ALK gen mutasyonu düşünülmelidir (2).

3. Tümör histolojisi: Prognoz ve risk grubu belirlemede önemli bir etkiye sahiptir.

Prognoz açısından olumlu histolojik özellikler; Hücresel diffüz diferansiyasyon ve maturasyon, Schwannian stroma, kistik nöroblastoma (düşük evreli ve olumlu biyoloji insidansı yüksek)

Prognostik açıdan olumsuz histolojik karakterler: Mitoz, Karyoreksis

4. Bölgesel lenf nodu tutulumu (1 yaşından büyük çocuklarda tartışmalı): INSS ye göre tümörün olduğu taraftaki bölgesel lenf nodlarının tutulması prognoz üzerine etkili değildir. Ancak, orta hattı geçmiş nöroblastomla birlikte ve primer tümörün olduğu vücut yarımının karşısında lenf nodu olması evre atlatır ve kötü prognoz göstergesidir.

5. Tedaviye cevap: Kemoterapi sonrası kemik iliğinde nöroblastom hücrelerinin devam

etmesi, rezidü hastalık ve kötü prognoz göstergesidir.

6. Biyolojik Özellikler: Nöroblastomlu çocuklarda bir dizi biyolojik değişkenlerde çalışılmıştır.

• **Biyolojik alttıpler:** tip 1 en iyi prognozlu, tip 2A ve tip2B daha kötü prognozludur.

• **MYCN amplifikasyonu: Tümörlerin %16- %25 inde bulunur. Evre 2, 3, 4 ve 4S te, MYCN geni, tümör progresyonu ve OS' da kötü prognozun önemli bir belirleyicisidir (2). MYCN amplifikasyonun kötü prognoz ile ilişkisi hastalığın tanı anındaki yaş veya evresinden bağımsızdır (3). Evre 4S hastalık veya düşük evreli hastaların %5-10'unda MYCN amplifikasyonu bulunur (3). Evre 3 ve 4 hastalıkta, eğer MYCN değerlendirilemez ise yerine serum LDH ve serum ferritini MYCN amplifikasyonu belirteci olarak kullanılabilir (4). MYCN durumu bilinmediğinde, yoğun tedaviye başlamak için, eşik değer LDH için 750 IU/L, ferritin için ≥ 120 ng/ml olarak kabul edilmektedir (4). Evre 1, 2 ve 4S tümörlerde LDH ve ferritin değerlerinin prognostik bir önemi yoktur (4). Evre 4 hastalarda; serum nöron spesifik enolaz, ferritin ve idrarda dopamin seviyelerinin yükselmesi, MYCN amplifikasyonu ve 1p delesyonu olması kötü sonuçlarla ilişkilidir (3).**

• **Segmental Kromozomal Değişiklikler:** MYCN gen amplifikasyonu olmayan lokalize, rezekte edilemeyen veya metastatik nöroblastomlu infantlarda nüks belirleyicisidir. Bütün nöroblastomlu hastalar değerlendirildiğinde, tanı yaşı ileri olanlarda, ileri evre hastalıkta, daha fazla nüks riski ve daha kötü sonuçlar, MYCN gen amplifikasyonu olup olmadığına bakılmaksızın, daha fazla kromozom kırıklarıyla birlikte görülür.

1 yaş üzeri tanı yaşı, metastaz varlığı, MYCN onkogen amplifikasyonu ve partiküler histolojik bulguların varlığı yüksek riskli nöroblastomayı gösterir (1).

Nöroblastomun Spontan Gerilemesi

Özellikle 4S metastatik yayılımı olan infantlarda spontan regresyon iyi tanımlanmış bir durumdur. Spontan regresyonu belirleyen özellikler:

- Triploid kromozom sayısı
- MYCN gen amplifikasyonu olmaması
- 1p kromozom delesyonu olmaması
- Diğer ek özellikler; telomeraz ekspresyonunun olmaması, Ha-ras ekspresyonu ve sinir büyüme faktör reseptörü olan nörotropin reseptör TrkA ekspresyonu'dur.

Asemptomatik infantlar, küçük, prenatal veya rastlantısal olarak ultrasonografi taraması esnasında saptanan düşük evre adrenal nöroblastomda spontan gerileme sıklığı ve cerrahi müdahale veya doku tanısı yapılmadan güvenle takip edilebilir (2).

TEDAVİ

Nöroblastomun yönetiminde primer tedavi modaliteleri cerrahi, kemoterapi ve radyoterapidir (3). Evre 1 ve evre 2 hastalarda standart tedavi cerrahi eksizyondur. Nöroblastom radyosensitif olmasına rağmen, radyoterapi yüksek riskli hastalıkta multimodal tedavinin bir parçası olarak kullanılmaktadır. Evre 4 ve yüksek riskli evre 3 hastalıkta kemoterapi, takiben rezidü hastalık için cerrahi ve radyoterapi verilir. Kemoterapide sisplatin, siklofosfamid, doksorubisin ve etoposid kullanılır. Kemoterapi ve cerrahi/radyoterapi sonrası rezidü hastalık için kemik iliği naklini takiben 13-cis-retinoik asit kullanımı yüksek riskli hastalarda hastalığa özgü sağkalımı artırmaktadır (1).

Cerrahi

Metastatik hastalığı olmayan hastalarda; tanı koymak, güvenli bir şekilde, mümkün olduğu kadar primer tümörün rezeksiyonu için, tümö-

Uluslararası Nöroblastom Tedavi Cevap Kriterleri Tanımlaması

Tam Cevap	Herhangi bir hastalık bulgusu olmadan tümörün tamamen kaybolması. Vanilmandelik asit (VMA) ve homovalinik asit (HVA) normal seviyededir
Çok İyi Kısmi Cevap	Primer tümörün %90-99 azalması ve metastatik hastalık bulgusu olmaması. İdrar VMA/HVA, normal. Kemik taramasında rezidü değişiklikler olabilir.
Kısmi Cevap	Ölçülebilir lezyonların boyutu %50-90 azalmış; kemik taramasında pozitif bölgelerin sayısı %50'den daha fazla azalmış ve yeni lezyon oluşumu yok; tanı anındaki pozitif tümör bölgelerinin sayısında azalma varsa bir pozitif kemik iliği bölgesi olabilir.
Karışık Cevap	Yeni lezyon yok; Primer veya metastatik ölçülebilir lezyonların boyutlarında %50-90 azalma, diğer lezyonlarda %50'den az azalma ve herhangi bir lezyon boyutunda %25'den az artma.
Cevapsız veya Stabil Hastalık	Yeni lezyon yok; herhangi bir lezyonda %50'den az azalma veya %25'den az artma.
Progresif Hastalık	Yeni lezyon; herhangi bir ölçülebilir lezyon boyutunda %25'den fazla artma; önce negatif olan kemik iliğinin pozitif olması
Stabil hastalıkta idrar VMA/HVA seviyelerinin devamlı yükselmesi veya progresyonun klinik veya radyolojik kanıtı olmadan VMA/HVA yükselmesi, progresif hastalık olarak tanımlanmaz ancak takip gerektirir.	

re yapışık olmayan lenf nodlarının örneklemesi yoluyla hastalığın evresinin doğru olarak belirlenmesi, biyolojik çalışmalar için yeterli doku elde etmek için, cerrahi standart ilk tedavi seçeneğidir.

L1 tümörü olan hastalarda (IDRF tanımlanmayan), rezeksiyon esnasında cerrahi komplikasyon gelişme riski çok azdır ve genellikle tümör rezeke edilir. En az bir tane IDRF tanımlanan L2 tümörlerde, rezeksiyon girişimi çok riskli görüldüğü zaman kemoterapi verilerek eğer tümör cevap vermişse ardından cerrahi yapılabilir.

COG, küçük adrenal kitleleri olan 6 aydan küçük infantlarda cerrahi girişim yapılmadan sadece gözlem ile hastaların büyük bir çoğunluğunda mükemmel bir EFS ve OS sağlandığını bildirmektedir.

18 aydan büyük, evre 4 hastalığı olan hastalarda, kemoterapi sonrası primer tümörün total rezeksiyonunun herhangi bir avantajı olup olmadığı tartışmalıdır (2).

Radyasyon Tedavisi

COG tedavi planına göre, düşük veya orta risk nöroblastom için radyasyon tedavisi, semptomatik, hayatı veya organları tehdit eden, kemoterapinin hızlıca yeterli cevap oluşturamayacağı tümör kitlesi olan hastalarda uygulanır. Radyasyon tedavisinin yaygın olarak kullanıldığı durumlar;

- Kemoterapiye cevapsız karaciğer metastazı nedeniyle belirgin solunum sıkıntısı olan evre 4S, 60 gün ve daha küçük infantlar
- Kemoterapi ve /veya cerrahi dekompresyona cevapsız semptomatik spinal kord kompresyonu

Spinal Kord Kompresyonu Tedavisi

Tıbbi acil olarak kabul edilir. Nörolojik iyileşme semptomlarının çıkışından kısa süre içerisinde yapılan tanı ve tedavi sonrasında daha muhtemel olduğundan acil tedavi edilir. İyileşme, nörolojik bozukluğun ciddiyetine (güçsüzlükten felçe kadar) bağlıdır.

Tedavi Esnasında ve Tedavi Sonrasında Takip

Hastalığın ilerlemesini yada nüksü tespit etmek için en güvenilir test I-MIBG (metaiodobenzeny-İguandine) tarama testidir (2).

Düşük Riskli Nöroblastom Tedavi Seçenekleri

1. Gözlem sonrası cerrahi

2. Cerrahi ile birlikte veya cerrahi olmadan kemoterapi (septomatik hastalık veya cerrahi sonrası rezeke edilemeyen progresif hastalık durumunda)

Kemoterapi, spinal kord kompresyonu veya solunum sıkıntısı oluşturan hepatik infiltrasyonlu evre 4S hastalık gibi semptomatik olan düşük riskli hastalarda uygulanır. Kemoterapi uygulaması, karboplatin, siklofosamid, doxorubisin ve etoposid içerir.

MYCN amplifikasyonu etkisi; evre 1 hastalıkta MYCN amplifikasyonu olmayan tümörlerde 5 yıllık EFS %93 ve OS %99 iken, MYCN amplifikasyonu olan tümörlerde 5 yıllık EFS %70 ve OS %80 olarak saptanmıştır.

3. Biyopsi yapmadan gözlem (Küçük adrenal tümürlü perinatal nöroblastom için). Standart tedavi olarak kabul edilmemektedir. Yenidoğanlarda cerrahinin potansiyel komplikasyonlarından korunmak için önerilmektedir. Standart tedavi olarak kabul edilmesi için ek çalışmalara ihtiyaç vardır.

SIOP' a göre düşük riskli, asemptomatik hastalarda %50'den fazla rezeksiyon yapılabilmişse rezidü tümör kalsa bile bu hastalar için yeterli olmaktadır (4). Tümör rezeksiyonu yapılan hastalar başka tedavi yapılmadan 1 yıl boyunca ultrasonografi veya BT ile 3 ayda bir ve tanıdan sonra 2. yıla kadar 6 ayda bir kontrol edilmelidir (4). Çok düşük riskli küçük adrenal kitleli, hemen doğum öncesi veya doğum sonrası ilk 6 ayda saptanan perinatal adrenal nöroblastomlu hastaların 4 yıllık OS, herhangi

bir cerrahi veya medikal müdahale yapmadan >%95'tir. SIOP, bu hastalarda ultrasonografi ve fizik muayene ile kitle küçülene kadar veya cerrahi rezeksiyon yapılabilecek boyuta ulaşına kadar her 6-8 haftada bir takip önermektedir. Bu hastalar nadir olarak 4S evresine ilerlemede asemptomatik kaldığı müddetçe gözlem yapılabilir (4). Asemptomatik evre 4S hastalığı olan infantlarda 5 yıllık genel sağkalım %100'dür ve bu hastalara kemoterapi yapmak gerekmemektedir. Hepatik disfonksiyon, koagülopati, solunum sıkıntısı veya renal yetmezlikle birlikte semptomatik evre 4S nöroblastom hastaları için orta risk tedavisi önerilmektedir (4).

Orta Riskli Nöroblastom Tedavi Seçenekleri

1. Cerrahi ile birlikte veya cerrahi olmadan kemoterapi

Orta riskli hastalar cerrahi ve 4-8 siklus karboplatin, siklofosamid, doxorubisin ve etoposid içeren kemoterapi ile başarıyla tedavi edilebilir.

2. Cerrahi ve gözlem (İnfantlarda)

Evre 3 veya 4 asemptomatik hastaların tümünde kemoterapi uygulaması tartışmalıdır. Bazı Avrupa çalışmalarında cerrahi ve gözlem ile olumlu sonuçlar elde edildiği bildirilmiştir.

3. Radyasyon tedavisi (sadece acil tedavi)

Semptomatik hayatı veya organı tehdit eden kemoterapi ve/veya cerrahiye hızlı yeterli cevap vermeyen tümör ve / veya progresif hastalık durumlarında verilebilir (2). SIOP, radyoterapi önermemektedir (4).

Yüksek Riskli Nöroblastom Tedavi Seçenekleri

Evre 4S hastalığı olan infantların yaklaşık %8-10'unda MYCN amplifikasyonu bulunmaktadır. Bu nedenle yüksek risk protokolünde tedavi edilirler. Evre 4 ve evre 4S hastalık ve MYCN amplifikasyonu olan infantlarda tedavi sonrası

2-5 yıllarda tüm EFS ve OS sadece %30 olarak bildirilmiştir.

Yüksek riskli nöroblastomu olan çocuklarda güncel tedavilerle uzun dönem sağkalım yaklaşık %54'tür. Yüksek riskli nöroblastomlu agresif tedavi edilen çocuklarda tedavi bitiminden 5 yıldan uzun süre sonra geç nüksler olabilmektedir.

Tedavi Seçenekleri:

- Kemoterapi, cerrahi, kök hücre nakli, radyasyon tedavisi ve İnterlökin -2/granülosit-makrofaj koloni uyarıcı faktör (GM-CSF) ile birlikte anti-GD2 antikoru ve isotretinoin.

Yüksek riskli hastaların tedavisi genellikle üç faza bölünerek yapılır:

- **İndüksiyon Fazı** --> Kemoterapi ve cerrahi rezeksiyonu içerir

Sisplatin, etoposid ve vinkristin, siklofosfamid, doxorubisin ile yoğun dozlu birbirini izleyen sikluslar uygulanır. Bu rejime topotecan, nüks görülen hastalarda antinöroblastom aktivitesine dayanarak ilave edilir. Kemoterapiye cevap alındıktan sonra primer tümörün rezeksiyonu denir.

- **Konsolidasyon Fazı**--> Hematopoetik kök hücre kurtarma /nakli (HKHN) ve primer tümör sahasına radyoterapi

Güncel protokoller karboplatin/etoposid/melfalan veya busulfan/melfalan uygulaması sonrası HKHN. İki veya üç ardışık siklus myeloablatif kemoterapi siklusu ve kök hücre nakli yüksek riskli nöroblastom hastaları için uygun olduğu gösterilmiştir.

Primer tümör sahasına ve inatçı metaiodobenzilguanidin pozitif metastatik kemik sahaslarına radyoterapi, myeloablatif tedavi öncesinde, esnasında veya sonrasında uygulanabilir.

- **İdame Fazı**--> İmmünoterapi ve retinoid

Kök hücre nakli sonrasında potansiyel minimal rezidü hastalığı tedavi etmek için yapılır. Myeloablatif kemoterapi ve kök hücre kurtarma tedavileri sonrası hastalar 6 ay oral izotre-

tinoin ile tedavi edilir. İmmünoterapi kök hücre nakli sonrasında izotretinoinle birlikte verilir. Nöroblastom hücrelerinin yüzeyinde bulunan GD2 yi hedef alan antikorlar kullanılır.

Kök hücre nakli sonrası remisyonda yüksek riskli hastalara, anti-GD2 antikoru GM-CSF ve interlökin-2 ile kombine edilerek, EFS geliştirmek için izotretinoin ile uyum içinde verilir.

Evre 4S Tedavisi

Evre 4S teki birçok hastada tedaviye gerek yoktur. Ancak hepatomegali ve organ tutulumu olan, kötü biyolojik özellikli semptomatik hastaların ölüm riski artmıştır. Bu hastalar düşük veya orta doz kemoterapi ile tedavi edilir. Bu hastaların %8-%10 unda MYCN amplifikasyonu bulunmaktadır ve yüksek risk protokolleri ile tedavi edilir (2).

KAYNAKLAR

1. Kane CJ. 29. Disorders of the Adrenal Glands. Diseases Of The Adrenal Medulla, Neuroblastoma. Smith's General Urology - 16th Ed. (2004) -, 937-939.
2. National Cancer Institute: PDQ® Neuroblastoma Treatment. Bethesda, MD: <http://www.ncbi.nlm.nih.gov/pubmedhealth/PMH0032728/> Last Update: May 11, 2015
3. Ritchey ML, Shamberger RC. Chapter 130 – Pediatric urologic oncology. Section XVII- Pediatric urology. Campbell-Walsh urology, 9th ed., editor-in-chief, Wein AJ; editors, Kavoussi LR, Novick AC, Partin AW, Peters CA. Copyright © 2007 Elsevier Inc. All rights reserved. - www.mdconsult.com.
4. Parikh NS, Howard SC, Chantada G, Israels T, Khattab M, Alcasabas P, Lam CG, Faulkner L, Park JR, London WB, Matthay KK. SIOP-PODC adapted risk stratification and treatment guidelines: Recommendations for neuroblastoma in low- and middle-income Settings. *Pediatr Blood Cancer* ;62:1305-1316. 2015 DOI 10.1002/pbc
5. Monclair T, Brodeur GM, Ambros PF, Brisse HJ, Ceccetto G, Holmes K, Kaneko M, London WB, Matthay KK, Nuchtern JG, Schweinitz D, Simon T, Cohn SL, Pearson ADJ. The International Neuroblastoma Risk Group (INRG) Staging System: An INRG Task Force Report. *J Clin Oncol* ;27:298-303. 2009.

RABDOMYOSARKOM

Rabdomyosarkom (RMS), mezenkimal kökenli yumuşak doku malign tümördür (1). Yumuşak doku sarkomları, mezenkimal malignitelerin heterojen bir grubudur. Çocukluk çağı ve adolösanlarda görülen neoplazmların yaklaşık %8'ini oluşturur (1). RMS, ilk olarak 1850'de Wiener tarafından tanımlanmıştır. Ardından 1950'lerde Horne ve Enterline günümüzde kullanılan sistemin temelini oluşturan histolojik sınıflama sistemini yayınlamışlardır (2). Tedavi protokollerindeki gelişmelere paralel olarak 1950'lerden günümüze, çocukluk çağı genitoüriner RMS'larında genel sağkalım önemli derecede artmıştır. RMS'da 5 yıllık sağkalım oranı 1975-2010 yılları arasında 15 yaşından küçük çocuklar için %53'den %67'ye, 15-19 yaş arası adolösanlarda ise %30'dan %51'e yükselmiştir (1). Sağkalım sürelerindeki bu artış büyük ölçüde Gruplararası Rabdomyosarkom Çalışması [Intergrup Rabdomyosarcoma Study (IRS)], Kuzey Amerika Çocuk Onkoloji Grubu (COG), Avrupa Uluslararası Pediatrik Onkoloji Derneği (SIOP) ve Almanya Yumuşak Doku Sarkomları Ortak Çalışma Grubu (CWS) gibi çalışma grupları tarafından yapılan multidisipliner grup çalışmaları ve birden fazla tedaviyi içeren protokollerinin uygulanmasının sonucudur. Günümüzde COG çalışmaları artık IRS çalışmalarının yerini almıştır. Tedavi prensiplerinde COG yaklaşımı ile SIOP yaklaşımı arasında bazı önemli farklılıklar vardır. COG yaklaşımında tümör rezeksiyonu sonrası çok agresif kemoterapi ve radyoterapi uygulanırken, SIOP yaklaşımında kemoterapi cevabına göre en az miktarda radyoterapi uygulaması vardır (3). Ancak hala pediatrik genitoüriner RMS'larda cerrahi, kemoterapi ve radyoterapinin uygun zamanı, kapsamı ve yoğunluğunun nasıl olması gerektiği tam netlik kazanmamıştır (3).

RMS tedavisinin başlamasından itibaren ilerleme/nüks veya herhangi bir hastalığa bağlı sebeple ölüme kadar geçen süre hastalısız

sağkalım (failure free survival- FFS) olarak tanımlanırken, tüm sağkalım (the overall survival- OS) tedavi başlamasından itibaren herhangi bir nedenle ölüme kadar geçen süre olarak tanımlanmaktadır (4).

EPİDEMİYOLOJİ

RMS, çocukluk çağı en sık görülen yumuşak doku sarkomudur ve çizgili iskelet kasını oluşturan embriyonel mezenkimden köken alır (5). Bimodal bir dağılım göstererek en sık 2-4 ve 15-19 yaşlarında görülmektedir (6). RMS, çoğu olguda sporadik olarak ortaya çıkar, herhangi bir predispozan faktör veya risk faktörü tanımlanmamıştır (1). Çocukluk çağı RMS'u, 0-14 yaş arası çocuklardaki kanser olgularının yaklaşık %3.5'ini, 15-19 yaş arası adolösan ve gençlerdeki kanser olgularının ise %2'sini oluşturur. RMS, çocuklarda görülen en sık yumuşak doku sarkomu olmasına rağmen, insidansı 1 milyon çocukta 4, 5 olgu ile nadir olarak rastlanmaktadır ve %50'si yaşamın ilk dekatında görülmektedir (1, 5). RMS, en sık baş, boyun, gövde, genitoüriner sistem ve ekstremitelerde görülmektedir. Olguların %22'sinde genitoüriner sistem tutulmaktadır (5). Genitoüriner sistemde, çoğunlukla paratestiküler bölge, mesane, prostat, böbrek, vulva, vajen ve uterus tutulur (1). Mesane RMS'u trigon bölgesine yerleşme eğilimindedir (7). Tanı anında hastaların sadece %34'ünde lokal hastalık mevcut iken %30 hastada uzak metastaz bulunmaktadır (5). Gelişmiş ülkeler ile Afrika'da görülen genitoüriner RMS'lu hastaların özellikleri karşılaştırıldığında, gelişmiş ülkelerde daha çok iyi histolojili lokalize tümörler ile karşılaşılırken, Afrikadaki hastaların yarısından fazlası lokal ileri evrede, daha büyük boyutta ve bölgesel lenf nodları tutulmuş olarak tespit edilmektedir (8). Ayrıca metastaz yapmayan genitoüriner RMS'larda 3 yıllık OS gelişmiş ülkelerde yapılan çalışmalarda %86, Afrikada ise %65 olarak raporlanmaktadır (8).

HİSTOPATOLOJİK ALT TIPLERİ

RMS küçük, mavi, yuvarlak hücreli, fetal iskelet kasına benzeyen değişik sayıda içsi hücrelerden oluşur (4). Embriyonel, alveolar ve pleomorfik olarak üç histopatolojik alt tipte sınıflandırılır (5).

Embriyonel RMS; Çocuklarda, en sık görülen alt tiptir (%68) ve yaygın olarak infant ve küçük çocuklarda görülür (5). Tedaviye en iyi yanıt veren ve en yüksek sağkalım beklenen alt tiptir ve 5 yıllık FFS %82'dir (3). Çocukluk çağı RMS'larının yaklaşık %60-70'ini oluşturur. Tipik olarak, orbita (5), baş-boyun ve genitoüriner sistemde daha çok görülmesine rağmen vücudun her yerinde görülebilir. Botroid ve içsi hücreli alt tipleri vardır. Botroid alt tipi, RMS olgularının yaklaşık %10'unda görülür ve vajina, mesane, nazofarenks ve safra yollarında mukozal yüzeyden kabarık şekilde gözlenirken, içsi hücreli alt tip RMS en sık paratestiküler alanda görülür (1). Embriyonel RMS'larda sıklıkla 11p15 de heterozigozite kaybı ve 8. kromozomda kazanç vardır (1). Embriyonel RMS; erkeklerde 1. 5 kat daha fazla görülür. En sık 0-4 yaş arası görülür ve insidansı 1 milyon çocukta 4 olgu iken adolesanlarda 1 milyonda 1. 5 olgudur (1). Embriyonel RMS' lu hastalarda, yüksek doğum ağırlığı ve gebelik yaşına göre uzun boy artmış insidans ile ilişkili bulunmuştur. LiFraumenisendromu (p53 mutasyonu ile birlikte), nörofibromatozis tip 1, Beckwith -Wiedeman Sendromu ve Noonan sendromu, RMS ile ilişkili genetik bozukluklardır (1). Erkeklerde ve beyaz ırkta daha fazla görülürken, siyah ırkta daha büyük yaşlarda rastlanmaktadır (5).

Alveolar RMS; çocuklarda görülen RMS'ların yaklaşık %20'sini oluşturur ve 5 yıllık FFS %65'tir (1, 3). Alveolar RMS; cinsiyete göre sıklığı değişmez, 0-19 yaş arası çocuk ve adolosanlarda 1 milyonda 1 olgu görülür (1). Adolosanlarda ve ekstremiteelerde daha sık görülür. COG Yumuşak Doku Sarkomları Çalışma Komitesi'nin güncel çalışmalarına göre, tümörün %50'den fazlası

alveolar unsurlar içeriyorsa alveolar, %50'den az alveolar bileşen mevcutsa embriyonel RMS olarak tanımlanmaktadır (1). Alveolar histoloji; 13. kromozomdaki FOXO1 geni ile 2. kromozomdaki PA6 geni (t(2;13)(q35;q14)) veya 1. kromozomdaki PA8 geni (t(1;13)(p36;q14)) arasında %70-80 translokasyon ile karakterizedir (1).

Pleomorfik (Anaplastik) RMS; çocuklarda nadir görülür. Pleomorfik tip, embriyonel ve alveolar tiplerin anaplastik varyantıdır ve prognozu çok kötüdür. Olguların %1'den azında görülür (6). Pleomorfik RMS esas olarak 15 yaş üstünde görülmektedir (1). Bir yaş altı ve 10 yaş üstü hastalar 1-9 yaş aralığındaki hastalarla karşılaştırıldığında daha kötü FFS'a sahiptir (%53 ve %51 / %71) (3). Alveolar ve pleomorfik RMS, daha çok ekstremiteler ve gövdede görülürler ve tipik olarak adolosan ve erişkinleri etkiler (5).

KLİNİK

RMS'un klinik bulguları, bulunduğu yere göre değişir. Genitoüriner RMS'da, obstrüktif işeme semptomları, kabızlık, hematüri ve abdominal kitle ana semptomlardır (7). Primer olarak mesane ve prostat kaynaklı RMS, üriner retansiyon, sıkışma (urgency) veya makroskopik hematüri ile ortaya çıkabilir. "Sarcoma botroides" kızlarda üretradan prolapse olabilir (6). Vajinal kaynaklı RMS, vajinal kanama veya introital kitle ile ortaya çıkarken primer olarak paratestiküler kaynaklı RMS ağrısız skrotal kitle ile ortaya çıkar (3). Fizik muayenede, sıklıkla tümör veya üriner retansiyon nedeniyle dolu mesaneye bağlı abdominal kitle vardır (6).

TANI

Primer tanı için tümör biyopsisi gereklidir (7). Şüpheli tümör kitlesi değerlendirilmesi esnasında biyopsiden önce görüntüleme çalışmaları ve bazal laboratuvar çalışmaları yapılmalıdır. RMS tanısı konulduktan sonra tedaviye başla-

madan hastalığın yaygınlığı değerlendirilmelidir (1). Primer kitlenin ve retroperitonun görümlenmesi manyetik rezonans görüntüleme (MRG) ile yapılmalıdır. Akciğer metastazlarını saptamak için toraks bilgisayarlı tomografisi (BT) kullanılır. Metastaz taraması tamamlanması, kemik taraması ve kemik iliği aspirasyonu ve biyopsisi ile yapılır (3). Fluorodeoksiglukoz (FDG) kullanılarak yapılan pozitron emisyon tomografisi (PET) de kemik taraması ve metastatik hastalıktan şüphelenilen durumlarda kullanılabilir (1, 3).

Paratestiküler RMS'un testis germ hücreli tümörlerinden ayrımının yapılabilmesi için serum β human koryonik gonadotropin (HCG) ve α fetoprotein (AFP) seviyelerine bakılması gerekir (3). Paratestiküler tümörlerde lenfatik yayılım insidansı yüksektir (%26) ve tüm paratestiküler tümörlü hastalarda nodal yayılımı değerlendirmek için ince kesit kontrastlı abdominal ve pelvik BT yapılmalıdır (1). Şüpheli lenf nodlarından mümkünse biyopsi yapılmalıdır (1). Ancak lokalize ve mikroskopik olarak sınırları temiz tam çıkarılmış, bölgesel lenf nodu tutulumu olmayan (bknz: Evreleme Grup 1) 10 yaşından küçük hastalarda retroperitoneal lenf nodu biyopsi örnekleme gereklidir. Yine de 3 ayda bir BT tekrarı önerilmektedir. BT'de lenf nodu tutulumu varsa retroperitoneal lenf nodu örnekleme önerilmektedir. Tedavi de bu prosedürün bulgularına göre düzenlenir. Evrelemede COG yumuşak doku sarkom komitesine göre, ipsilateral retroperitoneal lenf nodu diseksiyonu 10 yaşından büyük, paratestiküler RMS'lu çocuklarda yapılmalıdır. Ancak Avrupa'da, rezeke edilmiş paratestiküler RMS'lu hastalarda nod diseksiyonu rutin bir uygulama değildir. Çoğu Avrupalı araştırmacı retroperitoneal lenf nodu tutulumunu cerrahi/patolojik değerlendirmeden çok radyografik olarak değerlendirmektedir (1).

Mesane ve/veya prostat çevresinde tümörü olan hastalarda tedavinin ana amacı mesanenin korunmasıdır. Bu nedenle mesane fonksiyonunu doğru değerlendirmek için ürodinamik çalışma yapılması önemlidir (1).

EVRELEME

Evreleme için hem COG ve hem de SIOP TNM sistemini kullanır (3). Ancak IRS çalışmaları, cerrahi eksizyona dayanan klinik gruplama sistemini kullanmaktadır (3).

TNM Evreleme Sistemi

T1: Köken aldığı organa sınırlı tümör (İnvaziv olmayan)

a- En büyük boyutu ≤ 5 cm tümör

b- En büyük boyutu > 5 cm tümör

T2: Çevre dokuya uzanım gösteren ve/veya fiksasyon gösteren tümör (İnvaziv)

a- En büyük boyutu ≤ 5 cm tümör

b- En büyük boyutu > 5 cm tümör

N0: Klinik olarak bölgesel lenf nodu tutulumu yok

N1: Klinik olarak bölgesel lenf nodu tutulumu var

M0: Uzak metastaz yok

M1: Uzak metastaz var

RMS evrelemesi, aşağıdaki basamaklar kullanılarak yapılır (1):

1. Evre belirleme: Tümör primer yeri, tümör boyutu, bölgesel lenf nodlarının tutulup tutulmadığı ve uzak metastaz varlığı/yokluğu değerlendirilmelidir.

2. Lokal tümör grubunu belirleme: Tümörün sınırları ve lenf nodu hastalığının patolojik değerlendirmesi ile birlikte, cerrahi rezeksiyon veya biyopsi sonrası durum belirlenmelidir.

3. Risk grubu belirleme: Evre, grup ve histoloji ile belirlenmektedir.

Çocuk Onkoloji Grubu (COG) Yumuşak Doku Sarkom Komitesi: Tedavi Öncesi Evreleme Sistemi(1)

Evre	Primer Tümörün Yeri	T Evresi	Tümör Boyutu	Bölgesel Lenf Nodları	Uzak Metastaz
1	Uygun yer	T1 / T2	Herhangi bir boyut	N0 / N1 / NX	M0
2	Uygun olmayan yer	T1 / T2	a, ≤5 cm	N0 / NX	M0
3	Uygun olmayan yer	T1 / T2	a, ≤5 cm b, >5 cm	N1 N0 / N1 / NX	M0
4	Herhangi bir yer	T1 / T2	Herhangi bir boyut	N0 / N1 / NX	M1

X = Lenf nodu durumu bilinmiyor

IRS-1, IRS-2 ve IRS-3 çalışmaları ile cerrahi-patolojik grup temelinde tedavi planları belirlenmiştir. Bu sistemde gruplar tümör örneklerinin patolojik incelemesi sonrası hastalığın yayılımı ve ilk cerrahi rezeksiyonun tam olup olmamasına göre tanımlanır. Bu grupların tanımlaması aşağıda gösterilmiştir.

Çocuk Onkoloji Grubu (COG) Yumuşak Doku Sarkom Komitesi: Cerrahi-Patolojik Gruplama Sistemi (1)

Grup	İnsidans	Tanım
1	Yaklaşık %13	Lokale tümör, mikroskobik olarak sınırları temiz tam çıkarılmış, bölgesel lenf nodu tutulumu yok
2	Yaklaşık %20	Lokale tümör, tam çıkarılmış; (a)sınırdaki mikroskobik hastalık (b)Tutulmuş lenf nodu, (mikrorezidü hastalık olmaksızın çıkarılmış) (c) Tam çıkarılmış tutulmuş nod ile bölgesel hastalık, fakat mikroskobik rezidü ve/veya primer tümör tarafından histolojik olarak tutulmuş nodvarlığı
3	Yaklaşık %48	Lokale tümör, kısmi çıkarılmış, (a) biyopsi veya (b) primer tümörün makroskobikmajor rezeksiyonu (>%50) sonrası makroskobikrezidü hastalık
4	Yaklaşık %18	Tanı anında uzak metastaz varlığı

Çocuk Onkoloji Grubu (COG) Yumuşak Doku Sarkom Komitesi: RMS Risk Grup Sınıflaması (1)

Risk Grup	Histoloji	Evre	Grup
Düşük Risk	Embriyonel	1	1, 2, 3
	Embriyonel	2, 3	1, 2
Orta Risk	Embriyonel	2, 3	3
	Alveolar	1, 2, 3	1, 2, 3
Yüksek Risk	Embriyonel / Alveolar	4	4

PROGNOSTİK FAKTÖRLER

RMS'lu çocuk ve adelenanların prognozu, tümörün evresi, hastanın yaşı, tümörün köken aldığı yer, tümör boyutu, histopatolojik alt tipi, rezeke edilebilir olup olmaması, metastaz varlığı, metastaz yerlerinin veya tutulan dokuların sayısı, bölgesel lenf nodu tutulumu ve radyoterapiye cevabı ile ilişkilidir (1). Prognostik faktörler, FFS ve OS'ı etkilemektedir. FFS, hiç nüks olmaması, ikincil malignite gelişmemesi veya tümör dışı bir nedenle ölüm olmaması olarak tanımlanmaktadır.

- Tümör evresi FFS ile koreledir (Evre 1, %86; Evre 2, %80; Evre 3, %68) (3).

- Yaş: Hastalığın ortaya çıkış yaşı, RMS'lu hastanın sağkalımı için önemli bir prognostik faktördür. Bir yaş altı infant ve 10 yaş üstü adelenan hastalarda 1-9 yaş çocuk hasta grubuna göre tedavi cevabı daha kötüdür (5), 1-9 yaş arası çocuklar en iyi prognoza sahiptir. Yakın zamanda yapılan IRSG çalışmalarında 5 yıllık FFS 1 yaşın altında %57, 1-9 yaş arası %81 ve 10 yaşından büyüklerde %68 iken, 5 yıllık OS sırasıyla %76, %87 ve %76'dır. Bir yaşından küçük infantlarda daha büyüklere göre kemik iliğinin kemoterapi ve radyoterapiye toleransı daha az olması nedeniyle bu yaş grubunda komplikasyon ve lokal nüks insidansı yüksektir (1). Adelenanlarda alveolar histoloji gibi kötü histolojili alt tipler, bölgesel lenf nodu tutulumu ve metastatik hastalık daha sık görülür.

- Tümör boyutu: ≤ 5 cm tümör boyutu olan hastaların daha büyük tümörü olanlara göre sağkalımı daha iyidir.

- Tümörün yeri: Prognoz açısından daha olumlu sonuçları olan yerler; orbita, non-parameningeal baş ve boyun bölgesi, böbrek, mesane, prostat dışı genitoüriner sistem ve safra yollarıdır (5). Prognoz açısından uygun olmayan yerler ise uygun yerlerin dışında herhangi bir yerdir.

- Histopatolojik alt tip: Alveolar alt tip, emb-

riyonel alt tip ile karşılaştırıldığında daha kötü prognoza sahip—olduğu görülmektedir (1). Embriyonel alt tip sıklıkla daha genç hastalarda, prognoz açısından daha olumlu sonucu olan yerlerde ve lokalize hastalık durumlarında saptanırken, alveolar ve pleomorfik alt tipler, çoğunlukla adelenanlar, prognoz açısından tercih edilmeyen yerler, daha büyük tümörler ve uzak metastaz ile genelde ortaya çıkarlar. Embriyonel alt tipte, diğerlerine göre %20 sağkalım avantajı vardır (5). Embriyonel olmayan histolojili lokal mesane / prostat RMS'lu hastalar ile embriyonel histolojili metastatik mesane / prostat RMS lu hastalarda OS benzerdir (%47 -%44) (4). RMS'da, embriyonel dışı histoloji, hasta yaşının 10'dan büyük olması, prognoz açısından uygun olmayan yerde olması, uzak metastaz varlığı, cerrahi yapılmamış olması mortalitenin bağımsız belirleyicileri olarak kabul edilmektedir (5).

- Rezeke edilebilir olup olmama: IRS 3 çalışmasına göre, ilk cerrahi sonrası lokalize makroskobik rezidü tümörü olan hastaların (Cerrahipatolojik grup 3) 5 yıllık sağkalımı yaklaşık %70 iken, cerrahi sonrası rezidü tümörü olmayan hastalarda (grup 1) 5 yıllık sağkalım %90, mikroskobik rezidü tümörü kalan hastalarda (grup 2) ise %80'dir.

- Metastaz ve bölgesel lenf nodu tutulumu kötü prognozu gösterir (1). Beş yıllık sağkalım lokalize hastalıkta %80'in üzerinde iken, uzak metastazı olan hastalarda %33'tür (5).

TEDAVİ

RMS'lu tüm çocuklar, sistemik kemoterapi ile birlikte cerrahi, radyoterapi veya maksimal lokal tümör kontrolü için iki modalite ile birlikte multimodal tedavi almalıdır. Cerrahi rezeksiyon, şekil bozukluğu, önemli bir fonksiyonel bozukluk veya organ disfonksiyonuna neden olmayacaksa kemoterapi öncesi yapılabilir. Ancak çoğu olguda bu mümkün olamamaktadır.

Bu nedenle rezeke edilemeyen olgulara tanı konulması amacıyla sadece biyopsi uygulanır (1).

Tümör çevresindeki sınırın normal doku olması ve bölgesel lenf nodu tutulumu olmaması durumunda primer tümörün rezeksiyonu önerilir (1). Cerrahi rezeksiyon tanı anındaki evreye bakılmaksızın sağkalımı artırmaktadır (5 yıllık sağkalım cerrahi yapılanlarda %69 iken cerrahi yapılmayanlarda %47'dir) (5). İlk eksizeyon prosedürü sonrası mikroskopik rezidü tümörü olan hastalarda ikinci operatif prosedür (primer re-eksizeyon) uygulanarak primer tümör yatağı rezeksiyonu ile kemoterapi öncesi tümörün tamamen çıkarılması başarılabılır (1). Tanı esnasında uzak metastazı olup diğer yöntemlerin yetersiz kaldığı hastalarda kitle küçültme (debulking) cerrahisi faydalı olabilmektedir (5).

Tutulan organ fonksiyonunu koruyacak şekilde tümörün tamamı çıkarılmaya çalışılmalıdır (3). Günümüzde mesane /prostat RMS'lu hastalarda tedavi rejimleri, mesaneyi mümkün olduğunca korumaya odaklanılmaktadır (7). Mesane ve/veya prostat çevresinde tümörü olan hastalarda tedavinin ana amacı mesane korunmasıdır. Nadir olgularda tümör mesane kubbesine sınırlıdır ve tam rezeksiyon yapılabilir (1). Etkinliği gün geçtikçe artan multimodal tedavi rejimleri sağkalım oranlarını iyileştirmektedir. Mesanenin korunması ve fonksiyonlarının iyileştirilmesi için, primer tümörün yönetiminde daha az agresif operasyon yaklaşımlarına yönelinmiştir. Eğer daha az agresif operatif yöntem ile tümörsüzleştirilemez ise, gecikmiş sistektomi/prostatektomi yapılarak çoğu hastada lokal tümör kontrolü ve sağkalım artışı sağlanabilir (4). Diğer yandan, makroskopik rezidü hastalığı olan hastalarda fonksiyonel mesaneyi korumak, tümör yükünü azaltmak ve parsiyel sistektomi gibi sınırlı cerrahi prosedürler, gerekli olduğunda yapılmak üzere kemoterapi ve radyoterapi birlikte uygulanmaktadır (1).

SIOP protokolünde alternatif olarak, kemoterapi ve konservatif cerrahi prosedürlerle ve gerektiğinde radyoterapi ile tümörün tamamen kaybolması sağlanabildiğinden mümkün olduğunca büyük radikal cerrahiden kaçınılır (1). Paratestiküler RMS'da, ilk olarak testis veya spermatik korda ve internalinguinal ringe yakın lezyonlarda radikal orşiektomi yapılmalıdır. Tümör fiksasyonu veya invazyonu varsa veya önceden transskrotal biyopsi yapılmışsa skrotal deri eksizeyonu da yapılması gerekir. Kısmi çıkarılmış paratestiküler kitlesi olan hastalarda radyoterapi gerekir. Bu durumda karşı testis hormon üretimini korumak için, uyluk içine yeniden konumlandırılabilir (1).

Daha az agresif operatif rezeksiyon eğilimi, lokal tümör kontrolü için radyoterapi ihtiyacını artırmaktadır. Radyoterapinin RMS'lu hastalarda lokal kontrolü arttırdığı kanıtlanmıştır (4). Radyoterapi, özellikle küçük, neoadjuvant kemoterapiye iyi yanıtı tümörlerde ve prognostik kriterleri iyi olan hastalarda tek başına optimal lokal tedavi için yeterli görülmektedir. Ancak lokal tümör kontrolünü sağlarken radyoterapi ile ilişkili olarak erken dönemde %50'lere ulaşan, tedaviyi sonlandırmayı gerektiren ve geç dönemde sekeller bırakan ciddi morbiditeler oluşabilmektedir (7). Radyoterapi sonrası mesane disfonksiyonu geliştiği birçok çalışmada rapor edilmektedir. Kullanılan radyasyon miktarına göre mesanede fonksiyonel sekel oluşabilmektedir. Örneğin mesane disfonksiyonu, <40 Gy radyoterapi alan hastalarda %17 oranında gelişirken, >40 Gy radyoterapi alan hastaların %61 oranında geliştiği bildirilmiştir (4). Radyoterapinin diğer bir dezavantajı da sonrasında yapılan cerrahilerde daha fazla komplikasyon oluşmasıdır. Radyoterapi sonrasında fibrotik ve frajil dokunun diseksiyonunun zor olması yanında, yara iyileşmesi de problemli olabilmektedir. Radyoterapinin geç dönem etkilerinin değerlendirilmesi için, pelvik radyoterapi alan hastalar almayanlarla karşılaştırıldığında, teda-

vi alan hastalarda boy kısalığı, ovaryan hormon yetmezliği, striktür ve fistül gibi bağırsak komplikasyonları, jinekolojik problemler ve sekonder maligniteler çok daha fazla gözlemlenmektedir. Bu nedenle radyasyon dozunun azaltılması, geç etkilerin azalması yönünden olumlu olabilir. Mesane/prostat RMS'lu hastaların tedavisinde, alternatif tedavi olarak brakiterapi kullanılabilir (7).

RMS'lu çocuklarda standart radyoterapi dozları; hastaların gruplarına, histolojilerine, evrelerine ve özellikle rezidü hastalık miktarına göre değişir (1). Radyoterapi, rezidü hastalık kalmadan tamamen çıkarılmış lokalize embriyonel alt tip hariç diğer RMS'lu tüm hastalarda kullanılmaktadır. İleri olgularda lokal tümör kontrolünü sağlamada radyoterapi kritik bir rol oynar. Özellikle, uzak metastazı olan hastalarda önemli derecede sağkalım avantajı sağlamaktadır. Ayrıca, uzak metastazı olup cerrahi ile radyoterapi kombinasyonu uygulanan hastalarda sadece cerrahi uygulanan hastalara göre daha önemli sağkalım avantajı sağlamaktadır. Bu nedenle primer ve metastatik hastalığın kontrolünde radyoterapi kullanılmaktadır (5).

Genel olarak radyoterapi, 5 ve 15 yıllık sağkalımda %3'lük artış sağlamaktadır. Buna karşın uzak metastaz ile tanı konulan hastalarda 5 yıllık sağkalımda ortalama 8 aylık (24 aya karşın 16 ay) sağkalım avantajı ile %17'lik artış sağlamaktadır (5). Uzak metastazı olan hastalarda neoadjuvant veya adjuvant radyoterapi ile cerrahi kombinasyonu, sadece cerrahi ile karşılaştırıldığında ortalama 20 ay sağkalım avantajı oluşturabilmektedir (5).

RMS'lu bütün çocukların kemoterapi alması gerekli görülmektedir. RMS nedeniyle kemoterapi tedavisi alan adenosinlerde daha küçük hastalara göre hematolojik toksisite daha az görülürken, daha fazla periferik sinir toksisitesi görülür (1). Mesane/prostat RMS'lu tüm hastalarda birden fazla ajanlı kemoterapi tercih edilmektedir (5). Bu lokalizasyondaki tümörlerde kemoterapinin esas etkisi, tümörün progresyonunu ve uzak metastaz gelişmesini önlemek için primer tümör kitlesinin küçültülmesine yardımcı olmasıdır (7). Cerrahi rezeksiyon sonrası kombinasyon tedavisinde vinkristin, daktinomisin ve siklofosfamid (VAC) içeren kemoterapi mikroskobik rezidü hastalığın eradikasyonu için eklenmektedir. Neoadjuvan kemoterapi rezeke edilemeyecek tümörlerde sitoredüksiyon sağlamak ve sonraki cerrahi eksizyonu kolaylaştırmak için kullanılır (5). VAC kemoterapisi (vinkristin, daktinomisin, siklofosfamid) kullanımı ile üç yıllık OS ve FFS sırasıyla %86 ve %77'dir (3).

Kemoterapinin yoğunluğu ve süresi hastanın risk grubuna göre belirlenir. Düşük risk grubundaki hastalar; lenf nodu tutulumu olmayan hastalarda vinkristin ve daktinomisin (VA) içeren ikili kemoterapi rejimi; lenf nodu tutulumu ve tümör boyutu >5cm olan hastalarda siklofosfamid (C) eklenerek üçlü VAC kemoterapi rejimi uygulanmaktadır. Rezidü tümörü olan hastalarda kemoterapiye ek olarak radyoloji uygulaması %90'nın üzerinde sağkalım sağlamaktadır. Orta risk grubundaki hastalarda VAC veya bunlara ek olarak alkilleyici bir ajan olan ifosfamid, topotecan, yüksek risk grubundaki hastalarda ise VAC, ek olarak irinotecan kemoterapisi verilir (1).

Güncel protokollerde, siklofosfamid toksisitesini sınırlamak için kümülatif doz azaltılmaya çalışılmaktadır (2). Siklofosfamid, hematüri, fibrozis ve mesanede kontraktür gelişmesine sebep olabilmektedir. Doza bağımlı olarak ortaya çıkabilen bu komplikasyon yaklaşık %40 olguda görülmektedir. Mesane toksisitesi siklofosfamidin toksik bir metaboliti olan akroleinin idrarla atılımına bağlıdır. Hidrasyon ve kateter drenajı ile bu yan etki azaltılabilir. Ayrıca merkaptoethanesulfonate (Mesna), idrarda akroleini bağlayarak toksik olmayan tioesterlere dönüştürür ve günümüzde rutin olarak kullanılmaktadır (2).

KAYNAKLAR

1. ChildhoodRhabdomyosarcomaTreatment (PDQ®) - National Library of Medicine – Pub Med Health. <http://www.ncbi.nlm.nih.gov/pubmedhealth/PMH0032852/Last Update: April 9, 2015>
2. Fernando A. Ferrer, chapter 49, OncologicPrinciples of PediatricGenitourinaryTumors, PART VIII, urogenitaltumors,, 668-670
3. Hsi-YangWu, Howard M. Snyder III, Richard B. Womer. Genitourinary rhabdomyosarcoma: Which treatment, how much, and when? Journal of Pediatric Urology (2009) 5, 501- 506
4. David A. Rodeberg, James R. Anderson, Carola A. Arndt, Fernando A. Ferrer, Richard Beverly Raney, Meriel E. Jenney, Ines B. Brecht, Ewa Koscielniak, Modesto Carli, Gianni Bisogno, Odile Oberlin, Annie Rey, Fred Ullrich, Michael C. G. Stevens and William H. Meyer. Comparison of outcomes based on treatment algorithms for rhabdomyosarcoma of the bladder/prostate: combined results from the Children's Oncology Group, German Cooperative Soft Tissue Sarcoma Study, Italian Cooperative Group, and International Society of Pediatric Oncology Malignant Mesenchymal Tumors Committee. Int. J. Cancer: 128, 1232–1239 (2011)
5. Eduardo A. Perez, M. D., NoorKassira, M. D., Michael C. Cheung, M. D., Leonidas G. Koniaris, M. D., Holly L. Neville, M. D., and Juan E. Sola. Rhabdomyosarcoma in Children: A SEER Population Based Study. Journal of Surgical Research 170, e243–e251 (2011)
6. Tekgül S, Doğan HS. Çocukluk çağında görülen ürolojik malign tümörler; Üroonkoloji, Editörler: Özen H., Türkeri L. Ankara, Hacettepe Üniversitesi Hastaneleri Basım Yayın ve Tanıtım Koordinatörlüğü-Ertem Basım Yayın, 2007; 1304-1308, ISBN: 978-975-01697-0-0.
7. GuidoSeitz, Tobias M. Dantonello, ChristophInt-Veen, GunnarBlumenstock, Jan Godzinski, Thomas Klingebiel, AndreasSchuck, Ivoleuschner, EwaKoscielniak, and JörgFuchs, on behalf of the CWS-96 Study Group. Treatment Efficiency, Outcome and Surgical Treatment Problems in Patients Suffering From Localized Embryonal Bladder/Prostate Rhabdomyosarcoma: A Report From the Cooperative Soft Tissue Sarcoma Trial CWS-96. Pediatr Blood Cancer 2011;56:718–724
8. Richard Wood, John Lazarus, Alan Davidson, Angus Alexander, Alp Numanoglu, AlistairMillar. Genitourinary rhabdomyosarcoma: lessons from a developing-worldseries. Journal of Pediatric Surgery (2012) 47, 2083–2086

PEDİATRİK TESTİS TÜMÖRLERİ

Pediyatrik testis tümörleri toplumda yaygın değildir ve eldeki bilgilerin çoğu küçük çalışmalar veya olgu raporlarından sağlanmıştır (1). Tüm pediyatrik solid tümörlerin %1-%2'sini oluştururlar ve insidansı 0,5-2/100.000'dir (1-3). Çocuklardaki testis tümörlerinin insidansı 2 yaş civarında pik yapar, 4. yaşta azalır ama ergenlikte tekrar yükselmeye başlar. Testis tümörleri, siyah ve Asya'lı çocuklarda nadirdir (2). Pediyatrik testis tümörlerinin yetişkin tümörleri ile klinik prezentasyonu benzer olsa da histolojik dağılım, malignite insidansı ve metastatik hastalık davranışı farklıdır. Bu farklılıklar çocuklara özgü tedavi stratejilerinin geliştirilmesine yol açmıştır (4).

Histolojik olarak testis tümörlerinin çoğu benignedir. Her ne kadar Amerikan Pediyatri Akademisi Üroloji bölümünün 1980'lerde yaptığı epidemiyolojik bir çalışmada Yolk sak tümörünün prepubertal dönemdeki en sık testis tümörü olduğu rapor edilse de, yakın zamanda tüm testiküler patoloji örneklerinin değerlendirildiği bir çalışmada; teratoma %48 (matür %44 ve immatür %4), yolk sak tümörü %15, epidermoid kist %14, gonadal stromal tümörler %13 (Granulosa hücreli %5, Leydig hücreli %4, Sertoli hücreli %3 ve mikst gonadal stromal %1) ve diğer patolojiler %9 (Lenfoma %4, kistik displazi %2, gonadoblastoma %2 ve inflamatuvar psödotümör %1) sıklıkta rapor edilmiştir (5).

ETİYOLOJİ VE GENETİK

Germ hücreli tümörlerde (GHT) adölesan ve yetişkinlerde çeşitli kromozomal anomaliler tanımlanmıştır. 4 yaşından küçük çocuklarda görülen benign teratomlarda genellikle kromozomal anormallik saptanmaz. Aynı yaş grubunda görülen yolk sak tümörlerinde sıklıkla 1. kromozom uzun kolunda (1q) ve 3. kromozom-

da kazanç vardır. Adölesanlardaki GHT'lerde yetişkinlerdeki GHT'lere benzer şekilde 11., 13. ve 18. kromozomlarda kayıp, 7., 8. ve X kromozomlarında kazanç saptanmaktadır. En sık görülen kromozomal anomali 12. kromozom kısa kolunda (12p), kromozomun iki kopyasının oluşması ile karakterize izokromozom 12 p [(12p)]dir. İ(12p) intratübüler germ hücreli neoplazide (ITGHN) bulunur, dolayısıyla bu genetik olayın erken evrede olduğunun göstergesidir (2).

Testis kanseri etiyolojisi tam olarak bilinmemesine rağmen, birkaç etiyolojik faktörden bahsedilmektedir. Testis tümörünün, erişkinlerde bazı karsinojenik uyarılara erken veya uzamış maruziyet ile ilişkili olduğu gösterilebilmektedir. Ancak bu etiyolojik faktörler prepubertal erkek çocuklarda belgelenememiştir (2). Cinsiyet gelişim bozukluğu olan hastalarda gonadal tümörlerin insidansında artış olduğu izlenmektedir. Hipovirilizasyon ve gonadal disgenezili hastalar bu açıdan en riskli hasta profilleridir. Gonadal disgenezili hastalarda tümör oluşumu riski Y kromozom varlığında artmaktadır ve 20'li yaşlarda tümör gelişim insidansı yaklaşık %10'u bulmaktadır. Y kromozomu üzerindeki testis "spesifik protein geni" tümör oluşumuna yatkınlığı arttırmaktadır (2). ITGHN'ler, özellikle puberte sonrası artan insidansla birlikte cinsiyet gelişim bozukluğu olan çocukların yaklaşık %6'sında görülebilmektedir. Komplet androjen duyarsızlık sendromlu olan hastalar üzerinde yapılan geniş serili çalışmaların hiçbirinde puberte öncesi karsinoma in situ saptanamamıştır. Kriptorşidizm ile testisin GHT gelişimi arasındaki ilişki iyi bilinmektedir, ancak tümör daha çok puberte sonrası görüldüğünden çocukluk çağında GHT gelişimi çok nadirdir (2).

KLİNİK

Yetişkinlere göre çocuk olguların çoğunda lezyonlar iyi huyludur (%74)(2). Genellikle ilk klinik bulgu, sert ve ağrısız skrotal kitledir (3).

Primer testis tümörlerinin, epididimit, hidrosel, ingüinal herni ve spermatik kord torsiyonu gibi hastalıklarla ayırıcı tanısı yapılmalıdır. Spermatik kord torsiyonu eğer prenatal dönemde oluşmuş ise yenidoğanda skrotum duvarında küçük bir inflamasyonla birlikte ağrısız kitle olarak palpe edilebilir. Tümör içeren abdominal inmemiş testis torsiyonunda ilk semptom akut abdominal ağrı olabilir (2). En sık prepubertal malign testiküler tümör, yolk sak tümörüdür (1). Erken puberte nedeniyle araştırılan erkek çocuklar artmış testis tümörü riski nedeniyle dikkatli değerlendirilmelidir (4). Kitlenin ve komşu testis parankiminin değerlendirilmesi için skrotal ultrasonografi ilk yapılması gereken radyolojik değerlendirme yöntemidir. Ultrasonografi özellikle testis koruyucu yaklaşımlar açısından preoperatif değerlendirme için çok yardımcı olabilir. Ayrıca büyük hidrosel gibi nedenlerle testisin yeterince palpe edilemediği durumlarda da ultrasonografi yapılması önerilmektedir (4). Benign ve malign tümör ayırımını yapabilmek için belirgin ultrasonografik bir özellik yoktur (2). Ancak testis tümörleri ultrasonografide solid veya kistik lezyon olarak görülebilir ve kistik lezyonlar da çoğunlukla benigndir (4). Ultrasonografide saptanan testiküler mikrolitiazis yolsak tümörleri ile ilişkili olabilmektedir (4). Manyetik rezonans görüntüleme (MRG), ultrasonografide belirgin olmayan küçük fonksiyone Leydig hücreli tümörlerin tanısında yardımcı olabilir (2).

Çocukluk çağı testis tümörlerinin değerlendirmesi ve takibinde de tümör belirteçleri önemli bir rol oynamaktadır (1). Cerrahi eksplorasyon öncesi serum tümör belirteçlerinin seviyesi ölçülmelidir (4). Ultrasonografiye ek olarak serum alfa fetoprotein (AFP) ölçümünün yapılması testis koruyucu prosedüre uygun tümörlerin belirlenmesine yardımcı olabilir (2). Yolk sak, fütal karaciğer ve bağırsakta sentezlenen albumin prekürsörü tek polipeptit zincirli bir aminoasit (1, 2) olan AFP, çocuklarda ölçül-

mesi gereken en önemli tümör belirteçidir (1, 4). Yolk sak tümörleri değişik derecelerde AFP üretirler ve tüm AFP pozitif tümörler yolk sak elemanları içerirler (2). Yolk sak tümörlü hastaların %90'ında AFP seviyeleri yükselmiştir. AFP yüksekliği, preoperatif dönemde yolk sak tümörü ile büyük çoğunluğu bu yaş grubunda benign olan diğer testis tümörlerinin ayrımında yardımcı olabilir (3). Matür teratomlar ve diğer benign lezyonlarda serum AFP seviyesi normaldir. Maligin teratomlarda AFP yüksektir. AFP'nin biyolojik yarı ömrü yaklaşık 5-7 gündür (1, 2) ve orşiektomi sonrası normale düşüş hızı rezidü veya nüks hastalığı değerlendirmek açısından öngörülmesi değeri olduğu için takip edilmelidir (2). Ancak, AFP seviyelerinin sağlıklı infanlarda da yüksek olabileceği unutulmalıdır (3). Çünkü AFP sentezi doğum sonrası devam etmektedir (2). Yüksekliğinde değişiklikler olabilmekle birlikte, AFP seviyeleri yenidoğanlarda yaklaşık 50.000 ng/ml, yaşamın 2. haftasında 10.000 ng/ml, yaşamın 2. ayında 300 ng/ml ve yaşamın 6. ayında 12 ng/ml seviyelerine geriler. Bundan dolayı yaşamın ilk 6 ayı içinde yolk sak tümörü ile benign tümör ayrımında AFP yardımcı olamaz (3).

Human koryonikgonadotropin, β -alt birimi (β -HCG), koryokarsinom, seminom, embriyonel karsinom ve mikst teratomlarda üretilen bir glikoproteindir. Normal değeri <5 IU/L ve yarılanma ömrü yaklaşık 24 saattir (2). β -HCG ile ilişkili testis tümörü hücre tipleri prepubertal yaş grubunda görülmezler (4).

Preoperatif tümör belirteçleri ve cerrahi sonrası histopatolojik bulgulara göre ek görüntüleme yapılabilir. Normal serum AFP ve ultrasonografideki benign özelliklerin kombinasyonu, testis koruyucu cerrahi için potansiyel adayların belirlenmesine yardımcı olabilir. Altı aydan küçük çocuklarda veya AFP yüksekliği olması halinde, abdominopelvik bilgisayarlı tomografi (BT) ve akciğer grafisi veya toraks BT ile metastaz araştırması yapılmalıdır (4).

HİSTOPATOLOJİ

Prepubertal testis tümörleri, hücre kökenine göre sınıflandırılmaktadır. Çoğunlukla germ hücre veya stromal kökenli olmaktadır (1). Yolk sak tümörü, teratom ve epidermoid kist, germ hücrelerinden gelişen tümörleri oluştururken; juvenil granülosa hücreli tümör, Leydig hücre tümörü, Sertoli hücre tümörü ve karışık veya farklılaşmamış tümörler stromal tümörler oluşturur. Gonadoblastomlar, germ hücre ve stromal elemanlar içerir. Testisi tutan akut lenfoblastik/lenfositik lösemi (ALL) istisna olmak üzere, sekonder tümörler nadiren testisi etkiler (Tablo1)(1). Prepubertal erkeklerde neoplazmların çoğunluğunu yolk sak tümörü ve teratomlar oluşturmaktadır. Bu durumun aksine yetişkinlerde mikstgerm hücreli tümörler ve pür seminomlar baskındır. Çocukluk çağı testis kitlelerinde benign lezyon insidansı yetişkinlere göre daha fazladır (4).

Prepubertal Testis Tümörlerinin Histopatolojik Sınıflaması (Tablo 1)

Germ Hücreli Tümörler	Yolk sak Teratom Epidermoid kist
GonadalStromal Tümörler	Leydig hücreli Sertoli hücreli Juvenilgranülosa hücreli Mikst / AndiferansiyeStromal
Gonadoblastom	
Lenfoma ve Lösemiler	
Tümör Benzeri Lezyonlar	Konjenital adrenal hiperplaziye sekonder hiperplastik nodül

Yolk sak tümörü, çocuklardaki en sık saptanan malign testis tümörüdür (4). Yolk sak tümörü makroskopik olarak sert, kesitlerinde sarı beyaz renkli bir kitle olarak görülür ve bu kitle içerisinde kanama nadirdir. Mikroskopik görünümü, epitelyal ve mezenkimal hücrelerin karı-

şımından oluşan karakteristik organoid patern gösterir. Yolk sak tümöründe karakteristik histolojik bulgu olarak Schiller-Duval cisimleri görülür. Eozinofilik sitoplazmik inklüzyonlar yaygındır ve özel boyama tekniği ile α -fetoprotein (AFP) varlığı gösterilebilir (2).

Teratomlar, muhtemelen çocuklarda en sık görülen testis tümörüdür ancak genellikle benign olmaları nedeniyle olası insidansı az bildirilmektedir. Gelişimin farklı evrelerindeki endoderm, mezoderm ve ektoderm germ hücre tabakalarından oluşmuş germ hücreli bir tümördür. Matür ve immatür teratomlar da ima benign karakterlidirler (4). Matür teratom genellikle makroskopik olarak kapsüllü görünümündedir. Multipl kistler içerir, ancak kesitlerinde kistler arasında değişik miktarlarda solid dokular bulunur. Mikroskopik görünümü, farklı germ hücre tabakaları ve maturasyon derecelerinde dokular içeren görünümündedir. İçeriğinde belirgin şekilde kıkırdak, kemik, müköz bezler veya kas olabilir (2).

İmmatür teratomlar makroskopik olarak matür teratomlarla benzer görünümündedir, ancak farklı immatür dokular içerir. Bu dokular genellikle nöroepitelyum olmakla birlikte diğer germ hücre tabakalarını temsil eden immatür elemanlarda bulunabilir (2).

Epidermoid kistler, keratin üreten epitel içeren ve içi keratin ile dolu kistlerdir (4). Benign bir klinik seyir gösteren monodermal teratomdur (2). Deri ve deri eklerini içeren dermoid kist ve diğer germ hücre tabakalarını içeren teratomlarla karışabilir (1, 3).

Stromal testis tümörleri çok nadir görülür. Leydig, sertoli ve granuloza hücreleri, yaygın olarak embriyolojik dönemde mezenkimal kök hücrelerinden köken alabilir. Leydig hücreli tümörler komşu testis dokusuna bası ile birlikte iyi kapsüllü görünümündedir. Steroid üretimi nedeniyle makroskopik kesitlerinde sandan kahverengine kadar farklı renklerde görülebilir. Mikroskopik görünümleri adrenal doku ile ben-

zerdir. Leydig hücreli tümörün patogonomik histolojik özelliği, tümörlerin yaklaşık %40'ında görülen Reinke kristalleridir. Prepubertal Leydig hücreli tümörlerde, artmış mitotik aktivite veya maligniteyi gösteren diğer özellikler yoktur (2).

Sertoli hücreli tümörler, genellikle hemoraji veya nekroz görülmeyen solid tümörlerdir. Makroskopik kesitlerinde beyazdan sarıya değişen renklerde ve lobüle görünümündedir. Mikroskopik değerlendirmede, eozinofilik stoplazmalı geniş poligonal hücreler vardır. Her ikisi de bol eozinofilik stoplazmalı olması nedeniyle geniş hücreli Sertoli hücreli tümörler, Leydig hücreli tümörlerle karışabilmektedir (2).

Gonadoblastomlar, en azından bir kısım Y kromozomu içeren gonadal disgenezili hastalarda bulunan küçük benign tümörlerdir. Olguların üçte birinde bilateraldir. Seminoma benzer şekilde geniş germ hücreleri, immatür granüloza ve Sertoli hücrelerine benzer sex kord türevleri ve nadiren stromal elemanlar içerir (2).

Karsinoma in situ (CIS) veya intratübüler-germ hücreli neoplazi; prepubertal çocuklarda çok nadirdir. Prepubertal hastalarda tanımlanması çok zordur. Prepubertal çocuklarda orşiopeksi esnasında biyopsi ile nadir olarak saptanabilir, CIS'lu prepubertal hastalarda puberte sonrası biyopsi tekrarı önerilmektedir (2).

EVRELEME

Evreleme için Children's Oncology Group (COG) güncel evreleme sistemi kullanılmaktadır. Evrelemenin temelinde tümör belirteçleri ve patolojik bulgular vardır. AFP seviyeleri tanı anında ve radikal inguinal orşiektomi sonrası yanılma ömrüne uygun olarak gerileyip gerilemediği belirlenmesi için takip edilmelidir. Metastatik lezyonların değerlendirilmesi için göğüs ve retroperiton BT'si yapılmalıdır. Hastalarda BT görüntülemesi ile retroperitonda lenf nodu metastazı saptanabilir, ancak %15-20 yanlış negatif sonuç olabilmektedir (2).

Testis Germ Hücreli Tümörleri için COG Evreleme Sistemi

Evre	Hastalık düzeyi
I	Tümör testise sınırlı ve yüksek inguinalorşiektomi ile tamamı rezeke edilmiş. Klinik, radyolojik ve histolojik olarak hastalığın testis ötesine geçtiğinin kanıtı yok. Skrotal orşiektomi yapılmışsa, internal inguinal ring seviyesine kadar proksimal kord yapılarının rezeksiyonu sonrası bütün sınırlar negatiftir. Tümör belirteçleri yarılma ömürlerine uygun olarak düşmesi sonrası negatif. Tanı anında tümör belirteçleri normal veya bilinmeyen hastalarda radyolojik çalışmalarda retroperitonda >2cm lenf nodu saptanırsa, evre 1 hastalığın teyidi için ipsilateral retroperitoneal lenf nodu örnekleme negatiftir.
II	Skrotumda veya yüksek spermatik kordda (proksimal ucundan <5 cm) mikroskobik rezidü hastalık bulunması. Tümör belirteçleri yarı ömürlerine göre yüksek seviyelerdedir. Komple orşiektomi öncesinde tümör rüptürü veya skrotal biyopsi yapılmış olması.
III	Retroperitoneal lenf nodu tutulumu. BT de >4cm lenf nodu metastaz olarak kabul edilir. Lenf nodu boyutu >2cm ve <4cm ise nodal metastazı belirlemek için biyopsi yapılmalıdır.
IV	Uzak metastaz varlığı

İLK TEDAVİ

İlk tedavi hala primer lezyonun çıkarılmasını içermektedir (4). Cerrahi tedavi standarttır ve sıklıkla tedavi için tek başına yeterlidir. Testis tümörü nedeniyle yapılan radikal orşiektomi veya testis koruyucu cerrahi her zaman inguinal insizyon ile yapılmalıdır (3). Skrotumu tutan malign tümörlerde retroperitoneal lenf nodu diseksiyonu (RPLND) ile birlikte hemiskrotektomi veya skrotal skar eksizyonu önerilmektedir. Daha az agresif yaklaşımı destekleyecek kanıt eksikliği nedeniyle, çocuk hastalar için başka öneri yapılamamaktadır (4).

Altı aydan büyük, serum AFP seviyesi yüksek, testiste kitlesi olan çocuklarda yolk sak tümörü olduğu farz edilir ve radikal orşiektomi yapılması önerilmektedir. Eğer AFP seviyesi normal veya 6 aydan küçük (3) ise, prepubertal testis tümörlerinin büyük çoğunluğunun benign karakterde olması nedeniyle inguinal eksplorasyon yapılarak, testisi korumak amacıyla spermatik kord vasküler kontrolü sonrası eksizyonel biyopsi alınarak frozen analizine gönderilmelidir (3, 4). Eğer patolojik analiz malign olarak bildirilirse radikal orşiektomi yapılmalıdır. Tanıda teratoma, epidermoid tümör veya Leydig hücreli tümör gibi benign bir lez-

yon olarak rapor edilirse, tunika albuginea emilebilir sütürler ile kapatılarak testis skrotuma yerleştirilmelidir (4). Kapsüllü veya iyi sınırlı lezyonlar parankim koruyucu yaklaşımla çok iyi bir şekilde çıkarılırken, infiltrate lezyonların normal dokudan da bir miktar almadan çıkarılması çok zor olabilmektedir. Eksizyonel biyopsi sonrası yeterli normal parankim kalırsa, kalan parankim korunmalıdır. Diğer taraftan normal parankim sınırından da biyopsi alınmalıdır. Puberteye yakın çocuklardaki teratom olguları özellikle önemlidir. Çünkü, adölesanlarda ve yetişkinlerdeki teratomlar malign olarak kabul edildiği için, normal parankimde postpubertal değişiklikler saptanırsa radikal orşiektomi yapılması zorunludur (4).

Frozen sonrası malignleşme ihtimali az olan agresif tümörlerin kuşkulu tanısı halinde nasıl davranılacağı tartışmalıdır. Nadir olan böyle bir durumda aile ile durum konuşularak karar vermek önerilmektedir (4).

GERM HÜCRELİ TÜMÖRLER**Yolk Sak Tümörü**

Yolk sak tümörü, prepubertal dönemde en sık görülen malign testis tümörü ve ikinci sıklıkta görülen germ hücre kökenli tümördür (1,

2). Prepubertal çocukların %90'dan fazlasında evre 1 hastalık olarak ortaya çıkar. Primer olarak 2 yaşından küçük çocuklarda görülür (2). Endodermal sinüs tümörü, juvenil embriyonel karsinom, mesoblastom vitellinum, clear cell adenokarsinom, ekstraembriyonel mesoblastom ve archenteronom isimleriyle de ifade edilebilmektedir (1). Yetişkinlerde görülen embriyonel karsinom ile histolojik olarak benzer patern gösterebilir, bu nedenle embriyonel karsinom ile karışabilir. Ancak, hücrelerin AFP ile boyanması yolk sak tümörü tanısını kuvvetli bir şekilde destekler. Yolk sak tümörlerinin %90'ında serum AFP seviyeleri yükselmiştir. Yolk sak tümürlü çocuklarda, en sık uzak metastaz yeri akciğerlerdir. Retroperitoneal lenf nodlarına %4-6 oranında metastaz yapar (1).

Yolk sak tümöründe başlangıç tedavisi radikal inguinal orşiektomidir (1). Yolk sak tümörü, çıkarılmasını takiben serum AFP seviyesinin düşüşü takip edilmelidir. AFP yarılanma ömrü 5-7 gündür. Cerrahi sonrası AFP seviyelerinin normale düşmemesi rezidü veya metastatik hastalığı gösterir (4). Çocukların çoğu bu tedavi ile kür olmaktadır. Rutin RPLND veya adjuvan kemoterapi (veya ikisi birden) endikasyonu yoktur. (2). Yolk sak tümörü hematojen yayılımı daha çok tercih etmektedir ve çok az hastada retroperitona sınırlıdır. Bu nedenle RPLND çocuklarda yetişkinlere göre faydası daha azdır (1). Hastanın evrelemesi tümör belirteçleri ve görüntüleme çalışmaları ile yapılmaktadır. Yolk sak tümöründe evre 1 hastalıkta orşiektomi ve gözlem yeterli olmaktadır. Gözlem, göğüs ve abdominal görüntüleme ve AFP serum seviyelerinin takibini içerir. Nüks hastalık veya metastaz bulunması durumunda platin bazlı multiajan kemoterapi ile elde edilen sonuçlar çok iyidir (3).

Orşiektomi sonrası 1. ayda hastalar abdomen ve pelvis BT, akciğer grafisi ve serum AFP ile değerlendirilmelidir. Serum AFP; ilk 6 ay aylık, daha sonra 6 aydan 2 yıla kadar her 3 ayda bir

değerlendirilmelidir. Akciğer grafisi ve abdomen /pelvis BT; ilk yıl her 3 ayda bir, ardından 2 yıla kadar 6 ayda bir yaptırılmalıdır (1). Nüks hastalık genellikle kemoterapi ile tedavi edilir. İki yıl içinde nüks görülmezse hasta kür olarak kabul edilir, ancak yıllık kontrole devam edilmelidir (1).

Birçok tümörde olduğu gibi yolk sak tümöründe de tümör evresine göre adjuvant tedavi verilebilir. Prepubertal testis tümörlerinin yaklaşık %80 i evre 1 tümördür. Bu nedenle sadece gözlem ile güvenle takip edilebilirler. Nüks olan hastalarda takiben kemoterapi verilebilir. Childrens Oncology Group (COG), evre 1 yolk sak tümöründe gözlem ve metastatik hastalıkta platin bazlı, etoposid, karboplatin/sisplatin ve bleomisin içeren BEP kemoterapi rejimi önermektedir (3). COG'un lokalize ve ilerlemiş GHT'lerin tedavisi ile ilgili çalışmalarında, evre 2, evre 3 testis tümürlü 15 yaşın altındaki hastalarda 6 yıllık olaysız sağkalım (EFS) ve genel sağkalım (OS) oranı %100, evre 4 hastalıkta ise aynı yaş grubunda EFS %100, OS %84 olarak bildirmişlerdir (2). Kemoterapiye bağlı miyelosupresyon, ototoksosite ve platin bazlı kemoterapötiklere bağlı nefrotoksosite, bleomisine bağlı pulmoner toksite oluşabilmektedir(3). UKCCSG (Birleşik Krallık Çocuk Kanser Çalışma Grubu), 16 yaşından küçükleri aldığı ve sisplatin yerine karboplatin kullandığı çalışmasında, testis GHT'lerde EFS %100 olduğunu ve toksisitenin azaldığını bildirmiştir (3).

Değerlendirilmesi sonucu metastaz saptanamayan ancak AFP yüksekliği devam eden hastalar ve BT'de pozitif lenf nodu olan hastalar kemoterapi ile tedavi edilir ancak minimal retroperitoneal hastalık olan ve AFP seviyeleri normal hastalarda modifiye RPLND yapılabilir. Kemoterapiye cevap vermeyen retroperitoneal hastalık veya kemoterapi sonrası retroperitonda inatçı kitle olması halinde (AFP seviyesinin normal olsa bile) RPLND yapılmalıdır (3). Rezidü kitlelerin bir kısmı sadece nekrotik tümör ve kalsifikasyon içermektedir (1).

Matür Teratom ve Epidermoid Kist

Prepubertal çocuklarda en yaygın testis tümörüdür. Prepubertal tümörlerin %40'dan fazlasını oluşturur. Ortalama yaşının 13. ayında görülür, yenidoğan döneminde bildirilen olgularda vardır (3). Metastaz eğilimi olan yetişkin teratomlarının aksine prepubertal matür teratomlar benign klinik seyir gösterirler (2). Teratom olası tanısı ultrasonografi ile koyulabilir. Testisin diğer kistik lezyonları ayırıcı tanıda düşünülmelidir. Testis teratomlarında öncelikli tedavi radikal orşiektomiden ziyade organ koruyucu prosedür olarak öne çıkmaktadır. Teratomlarda lezyon etrafında pseudo kapsül olduğundan genellikle kolaylıkla kitlenin enükleasyonu yapılabilir. Benign ve malign ayrımını yapmak için intraoperatif frozen kesitlerin değerlendirilmesi gereklidir (2).

Epidermoid kistler, pediatrik testis tümörlerinin %15'ini oluşturur. AFP seviyeleri normaldir ve ultrasonografi epidermoid kist tanısında yardımcıdır. Frozen kesit ile ayırıcı tanısı kolaylıkla koyulabilir. Epidermoid kist, 12. kromozom kısa kolunda (12p) kayıp olan matürteratomlardan farklılaşabilir. Teratom ve epidermoid kist prepubertal çocuklarda genellikle benign seyirlidir. Bu nedenle testis koruyucu cerrahi yapılabilir. Ancak puberteye yakın daha büyük çocuklarda frozen kesitlerde testise yakın doku çok dikkatli değerlendirilmelidir. Eğer pubertal değişikliklerin histolojik kanıtı saptanırsa, orşiektomi yapılmalıdır. Çünkü, teratomlar puberte sonrası erkeklerde malign potansiyel taşımaktadır (1, 3).

İmmatür Teratom

Yaygınlığı az olan testis tümörüdür. En sık görülme yerioverlerdir, testiste sadece %10 civarında oluşur. İmmatür teratomlar genellikle malign olarak kabul edilir, ancak çocuklarda klinik seyiri malign hücre içeren odaklar olmadıkça benign olarak görülür. Nüks tümörlerden

platin bazlı kemoterapi ile hastaların çoğunda kurtarılabilir. Bu nedenle komple rezeksiyon yapılan immatür teratomlarda sadece gözlem ile takip önerilmektedir. Tam olmayan rezeksiyon tümör nüksü için risk faktörüdür, fakat testisteki tümörler diğer yerlerdekilere göre tam rezeksiyona daha uygundur. Rezeksiyon sonrası immatür teratom nüksü, neredeyse sadece ilk rezeksiyon örneğinde yolk sak tümörü odakları veya yüksek AFP seviyeleri olan hastalarda görülmektedir. Nüks tümörler tipik olarak yolk sak tümörleridir (2).

GONADAL STROMAL TÜMÖRLER

Gonadal seks kord stromal tümörler çocuklarda görülen en sık germ hücre dışı testis tümörleridir. Bu benign germ hücre dışı testis tümörleri çocuklarda yetişkinlerden daha sık görülür. Leydig hücreleri, Sertoli hücreleri, granuloza hücreleri veya bu 3 hücrenin kombinasyonu ile oluşan mezenkimal kök hücrelerden kaynaklanırlar. Bu tümörlerin ilginç özelliği hormon salgılama yeteneklerinin olmasıdır.

Leydig Hücreli Tümör

Leydig hücreli tümör, infant ve çocuklarda görülen testis tümörlerinin %3'ünü oluşturur. Pik insidansı 3-9 yaşlar olan ve en sık görülen seks kord tümörüdür. Olguların %3'ü bilateraldir (6). Klasik triadi; erken puberte (puberteprekoks) (%10), tek taraflı testis kitlesi (%10) ve 17-kestosteroid düzeylerinin yüksek olmasıdır (7). Leydig hücreleri testosteron üretir ve tümörün hormon üretimi nedeniyle erken puberte oluşabilir (2). Hastaların çoğunda virilizasyon mevcuttur (3). Leydig hücreli tümörlerde serumda düşük LH, FSH ve yüksek testosteron düzeyleri saptanır (7). Hastalarda erken ani büyüme, belirgin dış genitalya, ereksiyonlar, pubik ve aksiller kıllanma, fasiyal kıllanma, akne ve seste kalınlaşma gibi belirtiler olabilir (1). Erken pubertenin diğer nedenleri arasında, santral sinir

sistemi lezyonları, adrenokortikal karsinom ve konjenital adrenal hiperplazi (KAH) sayılabilir (1). Normal serum 17-hidroksiprogesteron seviyesi olması KAH'den ayırımını sağlar (1). Leydig hücreli tümörde ayrıca kortikosteroidler, progesteron ve östrojenler gibi hormonlar da salgılanabilir (2). Klinefelter's sendromlu hastaların yaklaşık %8'inde bu tümör görülebilir (5).

Leydig hücreli tümörlerin tedavisinde sıklıkla inguinal orşiektomi uygulanır. Bazı çocuklarda enükleasyonla birlikte testis koruyucu cerrahi uygulanabildiği bilinmekle beraber bu hastalardan bir tanesinde lokal nüks olduğu raporlanmıştır. Leydig hücreli tümörü olan çocuklarda malignite raporlanmamıştır (2). Tümörün başarıyla çıkarılmasına rağmen, androjenik değişiklikler tam olarak düzelmez ve hipotalamo-pitüito-gonadal aksın aktivasyonu sonucunda erken puberte gelişebilir (1, 3).

Sertoli Hücreli Tümör

Çocuklarda ikinci sıklıkta görülen gonadals-tromal tümörlerdir (2). Primer prepubertal testis tümörlerinin yaklaşık %2'sini oluşturur. Genellikle iyi sınırlı ve sıklıkla lobüledirler. Kistler yaygın olarak görülebilir (1). Sertoli hücreli tümörler ile juvenil granülosa hücreli tümörler arasında ayırıcı tanının yapılması gereklidir. Juvenil granülosa hücreli tümörlerde foliküler yapı baskın iken, neoplastik Sertoli hücreleri karakteristik olarak seminifer tübülleri infiltre etmiştir (1). Leydig hücreli tümörlerden daha erken yaşta gelişir, benign ağrısız skrotal kitle ile birlikte ortaya çıkar. Sertoli hücreli tümörler, Leydig hücreli tümörler gibi metabolik olarak aktif değildir ancak jinekomastinin gelişebildiği rapor edilmiştir (3). Malign potansiyel taşırlar ve nadir de olsa metastaz yapabilirler (4).

İnfant hastaların tedavisinde orşiektomi yeterlidir ve prepubertal çocuklarda testis koruyucu cerrahi de yapılabilir. Metastaz nadir olduğu için infantlarda gözlem öneril-

mektedir. Ancak, histolojik bulguları şüpheli infantlarda metastaz taraması yapılabilir. Daha büyük çocuklarda abdominal BT ve göğüs röntgeni ile metastaz taraması yapılmalıdır. Metastatik hastalık saptanırsa, RPLND, kemoterapi ve radyoterapi dahil agresif kombinasyon tedavisi yapılabilir (3). Kalsifiye geniş hücreli Sertoli hücreli tümörlerde, klinik ve histopatolojik olarak belirgin şekilde multifokal ve hormon aktif olma insidansı yüksektir (3). Retroperitoneal yayılımı değerlendirmek için görüntüleme yapılmalıdır. Geniş hücreli sertoli hücreli tümörlerde Peutz-Jeghers Sendromlu ve Carney sendromlu hastalarda görülme sıklığı artmıştır (5). Peutz Jeghers sendromu, mukokutanöz pigmentasyon ve hamartomatoz intestinal polipozis ile karakterize otozomal dominant geçişli genetik bir hastalıktır. Carney sendromu ise deri, yumuşak doku ve kardiak miksom, meme miksoid lezyonları, yüz ve dudaklarda lentijinler, kutanöz mavi nevüsler, Cushing sendromu, pitüiter adenom ve schwannom içeren bir bozukluktur (1). Yetişkinlerde görülen Sertoli hücreli tümörlerin yaklaşık %10'u malign özelliكتedir (3).

Jüvenil Granülosa Hücreli Tümör

Granülosa hücreli tümörler sıklıkla ilk 6 ay olmak üzere özellikle hayatın ilk yılında görülmektedir. Juvenilgranülosa hücreli tümörü olan erkek çocuklarda sıklıkla Y kromozom anomalisi ve mozaizim vardır. Ambiguousgenitalyalı çok sayıda olgu bildirilmiştir. Hormonal olarak inaktif ve benign tümörlerdir. Orşiektomi veya tümör enükleasyonu sonrası tedavi veya metastaz değerlendirmesi gerekmez, ancak bu çocuklarda kromozom analizi yapılmalıdır (1).

Gonadoblastom

İnterseks bozuklukları ile en sık ilişkili tümörlerdir (2). Gonadoblastomlar, germ hücreleri ve stromal hücreleri içerir. Genellikle seminoma benzeyen geniş germ hücreleri, Sertoli veya

granülosa hücreleri gibi germinal olmayan seks kord elemanları ve Leydig hücrelerine benzeyen stromal elemanlar olmak üzere birbirine çok yakın üç eleman içerir (1). Gonadoblastomların neredeyse tamamı özellikle interseks bozuklukları ile ilişkili disgenetik gonadlarda oluşur. Disgenetik gonad, normal gelişim göstermemiş ve fibröz doku içeren gonaddır ve "streakgonad" olarak tanımlanır. Disgenetik gonadlar primitif ovaryan yapılar da içerebilir. Testise benzer parsiyel farklılaşma gösteren disgenetik gonad disgenetik testis olarak tanımlanır. Gonadoblastom çoğunlukla Y kromozomu veya bir kısım Y kromatini ile birlikte disgenetik gonad veya disgenetik testisi olan hastalarda görülür (1). Gonadoblastom gerçek hermafroditlerin %3'ünde ve mikst gonadal disgenezi veya pür gonadal disgenezi ve XY karyotipli hastaların %10-30'unda oluşur. Çoğunlukla disgenetik testis sendromunda yaygındır (1).

Gonadoblastomlar genellikle asemptomatiktir, %40'ı bilateraldir ve disgenetik gonad çıkarılmışsa sıklıkla tesadüfen saptanır. Genellikle benign olmasına rağmen germinal komponenti aşırı büyüyen olguların %50'sinde seminom gelişebilir. Gonadoblastomların yaklaşık %10'unda malign tümör oluşabilir (1).

Gonadoblastomlarda tedavi orşiektomidir. İnfantlarda veya erken çocukluk döneminde Y kromozomuyla birlikte disgenetik gonad olması durumunda profilaktik olarak gonad çıkarılmalıdır. Malign dejenerasyon olması halinde metastaz değerlendirmesi ve takip yapılmalıdır. Bu tümörler radyosensitifdir ve iyi prognozlidir (1). Kız olarak yetiştirilen gonadal disgenezisli hastaların gonadları tanı anında çıkarılmalıdır. Tümör 5 yaşından küçük çocuklarda bildirildiğinden, erken gonadektomi yapılması önerilmektedir. Erkek olarak yetiştirilen mikst gonadal disgenezisli hastalardaki tüm streak gonadlar ve inmemiş testisler çıkarılmalıdır. Skrotal testislerden tü-

mör gelişim riski az olduğu için çıkarılmayabilir (2).

Konjenital Adrenal Hiperplazide Hiperplastik Nodül

Yenidoğanlarda, adrenal artık dokular spermatik kord boyunca veya testiste bulunabilir. Genellikle bu doku infantlarda regrese olur fakat konjenital adrenal hiperplazili (KAH) çocuklarda kalıcı olabilir. Adrenokortikotropik hormon yüksek seviyelerine bağlı, doku stimüle olarak testiste multipl, genellikle bilateral, nodüler kitlelere yol açabilir. Orta derecede, tanı konulmamış KAH'li hastaların bazıları testiküler kitle ile başvurabilir. KAH nodülleri Leydig hücreli tümör ile benzer histolojiye sahiptir. Puberteprekoks ve testiküler kitlesi olan bu hastalar yanlılıkla Leydig hücreli tümörlerle karışabilir. Puberte prekoks ve testiküler kitle ile başvuran tüm çocuklara serum 17 hidroksiprogesteron dahil endokrinolojik değerlendirme bu iki durumun ayırıcı tanısında yapılmalıdır (1).

KAH'de hiperplastiknodüller benign özelliindedir. KAH'li çocukların yaklaşık %30'unda ultrasonografide testiküler lezyon olarak tespit edilir, ancak fizik muayenede çoğunlukla saptanamaz. Bu nodüllerin hepsi olmasa da çoğunluğu steroid replasmanı sonrası çözülür veya boyutları azalır. Steroid tedavisi sonrası boyutlarında artma varsa, fizik muayene ve ultrasonografi ile takip edilmelidir. Takip gerçek bir testis tümörü gelişebileceği için yapılır. Steroid replasmanına yanıt vermeyen nodüllerden biyopsi yapılmalıdır. KAH ile ilişkili nodüller tipik olarak, ekstratestiküler nodüller de dahil multifokal ve adrenal kortekse benzer görünümündedir. Leydig hücreleri için patogonomonik olan Reinke kristalleri görülmez. Biyopsi örneğinde adrenal artık dokularından başka lezyon görülmezse orşiektomiden kaçınılmalıdır. Gerilemeyen büyük tümörlerde enükleasyon yapılabilir (1).

Diğer Lezyonlar

Testisin sekonder maligniteleri nadirdir. En önemli sekonder malignite akut lenfoblastik lösemi(ALL)dir. ALL'li erkek çocukların %2'sinde tanı anında klinik olarak saptanan testiküler kitlerle mevcuttur. Genellikle bir veya iki testis diffüz olarak tutulur ve kötü prognoz işaretidir. Mikroskobik tutulum ise tanı anında ALL'li çocukların yaklaşık %20'sinde saptanmaktadır. T hücreli lösemi ve yüksek lösemik hücre yükü olan hastalarda özellikle testis tutulumuna eğilim olabilmektedir. Mikroskobik testiküler tutulum olan hastaların çoğunda kemoterapi sonrası tam remisyon sağlanabilmektedir. Kemoterapi sonrası testislerde nüks hastaların yaklaşık %10'unda görülür. Modern ALL kemoterapisi ile testiküler nüks olguların %1'den azında görülmektedir. Kemoterapi esnasında nüks olması kötü prognoz göstergesidir (1).

Testiküler kistik displazi, erkek çocuklarda artan sıklıkta bildirilen nadir ve benign bir lezyondur. Rete testiste lokalize multipl küçük düzensiz kistlerden ayrılmalıdır. Renal agenezi veya multikistik renal displazi, raporlanan olguların yarısından fazlasında mevcuttur. Etiyolojide metanefrozdan köken alan efferent kanalcıklar ile gonaddan köken alan rete testis kanalcıkları arasında defektif bağlantılar mevcuttur. Tedavi seçenekleri, testis koruyucu cerrahi veya konservatif tedavidir (2).

Testiküler mikrolitiyazis, sağlıklı genç erkeklerin %5'nden fazlasında bulunmaktadır ve testis tümörleri ile ilişkili olduğu bildirilmiştir. Çocuklarda daha az bulunur ve genç erişkin

yaşlara kadar invaziv olmayan ultrasonografi ile takibi önerilmektedir. Mikrolitiyazis ve atrofik testisli infertil erkeklerde ve testis kanserli, karşı testiste mikrolitiyazis olan hastalarda kanser riski artmıştır. Testis kanseri için risk faktörü olmayan asemptomatik mikrolitiyazisli hastalarda rutin ultrasonografi taramasına gerek yoktur. Aylık kendi kendine testis muayenesi ve yıllık hekim muayenesi önerilmektedir (2).

KAYNAKLAR

1. Ross JH. Testicular tumors. *Pediatricurology*, Second edition. Gearhart JP, Rink RC, Mouriquand PDE. Copyright © 2010. Chapter 52. 694-701
2. Ritchey ML, Shamberger RC. Testicular Tumors, *Pediatric Urologic Oncology*. Campbell-Walsh Urology, Wein AJ, Kavoussi LR, Novick AC, Partin AW, Peters CA. Tenth Edition, Copyright © 2012, by Saunders, an imprint of Elsevier Inc. chapter 137, 3725-3730. e13
3. Ross JH, Kay R. Prepubertal Testis Tumors. *Rev Urol*. 2004;6(1):11-18
4. Zamilpa I, Koyle MA. Pediatric Testicular Tumors. *Fundamentals of Pediatric Surgery*. Springer New York. 2011. pp 749-753.
5. Pohl HG, Shukla AR, Metcalf PD, Cilento BG, Retik AB, Bagli DJ, Huff DS, Rushton HG. Prepubertal testis tumors: actual prevalence rate of histological types. *J Urol*. 2004 Dec;172(6 Pt 1):2370-2.
6. Albers P, Albrecht W, Algaba F, Bokemeyer C, Cohn-Cedermarck G, Fizazi K, Horwich A, Laguna MP, Nicolai N, Oldenburg J. European Association of Urology Guidelines on Testicular Cancer 2015. Limited Update March 2015
7. Tekgül S, Doğan HS. Çocukluk çağında görülen ürolojik malign tümörler; Üroonkoloji, Editörler: Özen H., Türkeri L. Ankara, Hacettepe Üniversitesi Hastaneleri Basım Yayın ve Tanıtım Koordinatörlüğü -Ertem Basım Yayın, 2007; 1308-1311, ISBN: 978-975-01697-0-0.

KISIM 10

TRAVMA

Yaşar İssi, Kadir Önem, Cankon Germiyanoğlu

Travma, çocuklarda morbidite ve mortalitenin en önemli sebebidir ve diğer tüm nedenlerden daha fazla ölüme neden olmaktadır (1). Pediatrik travma hastanelerinde son dönemde üriner sistem travması nedeniyle başvuruda (%3) önemli bir artış gözlenmektedir (2).

Çocukluk çağında böbreklerin, fiziksel olarak böbrek koruyucu mekanizmaların daha az olması sebebiyle, travmalara daha duyarlı olduğu düşünülmektedir. Erişkin böbreklerinin tersine, çocuklarda böbrekler; az gelişmiş ve daha esnek göğüs kafesi, zayıf kas sistemi, daha az perirenal yağ dokusu tarafından korunmaktadır ve erişkine göre daha düşük abdominal seviyede bulunmaktadır (3). Ancak çocuklarda renal hasar riskinin artmış olduğunu doğrulayan istatistiksel sonuçlar net değildir (4-7). Kesin olan şu ki, yetişkin popülasyon ile karşılaştırıldığında pediatrik popülasyonda yapılan taramalarda konjenital anomali varlığı 3-5 kat daha fazladır ve bu hastalar travmanın şiddetiyle ilgisiz hematüri şikayeti ile başvurmaktadır (5-7).

Çocuk hastanelerindeki travma merkezlerine başvuran çocukların %2,9'unda genitoüriner

travma saptanmıştır (2). Genitoüriner trakt; düşmeler, motorlu araç kazaları, spor yaralanmaları, fiziksel saldırılar ve seksüel tacizlerden dolayı künt travmalara maruz kalabilir. Kesici ve delici yaralanmalar ise, keskin bir aletin üzerine düşmekten veya silahlı ya da bıçaklı saldırılar sonrası oluşabilmektedir (8).

Genitoüriner yaralanmaların, nadiren hayatı tehdit edici olması nedeniyle, pediatrik ürolog genellikle travmayı ilk olarak değerlendiren ekibin içinde yer almamaktadır ve çoğunlukla acil değerlendirme sonrası konsültasyona çağrılmaktadır. Modern travma yönetiminde, ekiple, pediatrist, acil uzmanı, çocuk cerrahı, pediatrik ürolog ve diğer gerekli uzmanların olması gerekmektedir.

Erişkinlerden farklı olarak, çocuk travmalarında hematürinin renal yaralanmayla ilgisi zayıftır. Yapılan bazı çalışmalarda evre 2 ve üstü renal yaralanmalı çocukların üçte ikisinde idrar tetkiki tamamen normal bulunmuştur. Hematüri, renal hasarın derecesinin belirlenmesinde güvenilir bir bulgu değildir (9-12). Yine hipertansiyon ve yaralanmanın derecesi arasındaki korelasyon problemlidir çünkü çocuklarda be-

lirgin kan kaybı olana dek sempatik tonus, tansiyonu normal sınırlarda tutma eğilimindedir. Seri şekilde alınmış hemogloblin/hematokrit değerleri, ortostatik hipotansiyon gelişmeden önce belirgin şekilde düşme eğilimi göstermektedir (13).

Ağır klinik tabloyla seyreden renal travmalı çocukların %90'ında eşlik eden torasik ya da intraabdominal yaralanmalar veya ortopedik fraktürler mevcuttur (12).

Travmalı Hastaya Yaklaşım

Travma sırasındaki olayların oluş şeklinin bilinmesi, yaralanmanın mekanizmasının ve muhtemel sonuçların anlaşılmasında büyük önemi vardır. Kuzey Amerikada, yüksek şiddetli künt travma ya da ani deselasyon hasarı çocuklardaki renal travmaların %90'ını oluşturur. Pediatrik ürolog, yaralanma sırasında arabada emniyet kemerinin takılı olup olmadığını, bilincin kaybolup olmadığını, düştüğü yükseklik ve hastanın ilk şikayetleri hakkında sorular sorup, yeterli bilgiyi almalıdır. Spesifik olarak sorulacak sorulardan biri meadan kan gelip gelmediğidir.

Fizik muayene, hangi organda ne boyutta hasar olduğunu ve yine yaralanmanın mekanizması hakkında değerli bilgiler verir. Genitalyada, abdomende, lomber bölgede, perinede görülen sıyrık veya ezilmeler travmanın hangi bölgeden olduğu konusunda hekimi yönlendirir. Perinedeki kelebek şeklindeki ekimoz, pelvik veya genital bölgeden olan kanamanın Colles fasyasında sınırlı kaldığını gösterir. Rektal muayene, üretra ve mesanenin lokalizasyonu ve olası bir pelvik hematoma hakkında önemli bilgiler verebilir.

İdrar tetkiki hematüri açısından yapılmalı, tam kan sayımı olası ciddi kan kaybını değerlendirebilmek için mutlaka uygulanmalıdır. Başlangıç hemogloblin değeri, gerçek kan seviyesini göstermese de bazal bir düzey sağlayacaktır. Başlangıç tansiyon seviyeleri mutlaka

TABLO 1. Genitoüriner travmalı çocuk hastada radyolojik değerlendirme endikasyonları

Tüm abdominal/pelvik penetran yaralanmalar ya da Künt travmalı hastada aşağıdaki kriterlerden birini sağlaması

1	Ciddi deselasyon veya yüksek hızlı hasar, > 15 feet düşme, karın veya flank bölgesine yabancı cisimle yüksek hızda darbe örn: futbol kaskı, beyzbol sopası
2	Toraks kemik yapısına, spina, pelvis veya femurda kırığa neden olan belirgin travma; peritonit bulguları, torasik ya da perineal ekimoz bulgular
3	Makroskobik hematüri
4	Şok ile birlikte (<90 mm Hg sistolik basınç) mikroskobik hematüri (>50 RBC/HPF)

kayıt edilmelidir. Travmalı çocukta hipovolemi sebebiyle tansiyon düşüşleri tipik olarak ani ve anstabil olmaktadır. Taşikardi kardiyovasküler kompanzasyon açısından önemli bir bulgudur.

Radyolojik Değerlendirme

Üriner travmalı hastanın radyolojik değerlendirmesi travmanın yönetimi açısından önemli bir aşamadır. Üriner sistemin tam olarak görüntülenmesi evrelemenin, tedavinin ve prognozun doğru olarak yapılmasını sağlar. Hastanın hemodinamik stabilitesi, özellikle hangi yöntemin ne zaman uygulanacağını belirler.

FAST (Focused Assessment with Sonography for Trauma)

Ucuz, kolay bulunulabilir olması ve radyasyon içermemesi, ultrasonun, travma değerlendirmesinde en öncelikli görüntüleme aracı olmasını sağlamıştır. Ultrason, spesifitesi yüksek (%95-%100) ancak kullanıcı bağımlı olması sensitivitesini değişken hale getirmektedir (%22-%85) (14-20).

TABLO 2. Renal hasar dereceleme skalası

Evre	Hasar Tipi	Tanım
1	Kontüzyon Hematom	Mikroskobik ya da gros hematüri Normal ürolojik bulgular
2	Hematom Laserasyon	Genişlemeyen perirenal hematom Kortikal laserasyon < 1 cm derinlikte
3	Laserasyon	Kortikal laserasyon > 1 cm, üriner ekstravazasyon yok
4	Laserasyon Vasküler	Kortikomedüller bileşkedeki toplayıcı sisteme Vasküler hasar
5	Laserasyon Vasküler	Tamamen parçalanmış böbrek Renal pedikül kopması

Bilgisayarlı Tomografi

Trifazik abdomino-pelvik Bilgisayarlı Tomografi (BT) taraması üriner sistem travma tanı ve sınıflandırmasında en sensitif yöntemdir (pre-kontrast çalışması, kontrast enjeksiyonu hemen sonrası ve 15-20 dk sonrası) (Tablo 2) (7, 10, 21-25)

Spiral BT, hızlı çekilebilmesi dolayısıyla, ko-operasyonu yeterli olmayan çocuklarda faydalı olmaktadır. BT tarama, enjeksiyon sonrası 60. saniyede başlar ve muhtemelen opak madde-nin toplayıcı sisteme geçişinden önce tamamlanır. Bu nedenle klinik olarak anstabil olan hastada, kontrast enjeksiyonundan hemen sonra çekilen filmlerle tek faz BT çekimi hasta yönetiminde esas olarak uygulanır. Bu test renal perfüzyonun ve ana renal damar yaralanmalarının belirlenmesinde faydalıdır ancak üriner ekstravazasyonun ve izole üreter yaralanmalarının görüntülenmesinde yeterli bilgi vermez (5, 26, 27). Yapılan bir çalışmada künt renal travmalı 35 çocuk hastanın %8, 6'sındaki ekstravazasyonun, BT ile görüntülenemediği tespit edilmiş. Bu çalışmacılar, başlangıç taramasından sonra ikinci bir taramayı önermektedirler (28). Acil laparotomi gerektiren preoperatif değerlendirme yapılamamış hastada intraoperatif, 2ml/kg iv bolus kontrast enjeksiyonu sonrası 10-15. dakikada tek doz İntravenöz Pyelografi

(İVP) çekilmesi faydalıdır. Kötü renal perfüzyon ve hipotansiyon nedeniyle bu hastalarda kötü görüntü elde edilir. Tek doz İVP'nin en önemli avantajı tek taraflı nefrektomi düşünülüyorsa diğer tarafın normal fonksiyonda olduğunun tesbitini sağlamasıdır. Tek doz İVP'ye alternatif olarak hasta, stabilize olduktan sonra ertelenmiş BT ile değerlendirilebilir (7, 29).

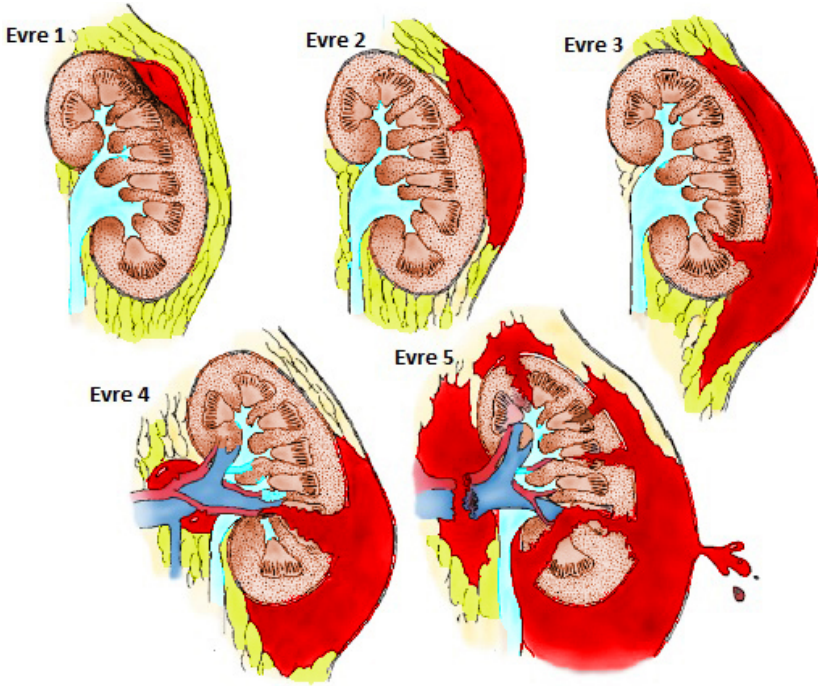
Üst Üriner Sistem Travma

Tüm üriner sistem travmalarının yaklaşık yarısı böbreklerde oluşmaktadır. Bu yaralanmalar künt (%80-90) veya delici şeklinde olabilmektedir. Delici yaralanmalar, son yıllardaki şiddet olayları ile birlikte hızla artmaktadır (8).

Künt Renal Travma

Künt batın travmalarından en çok etkilenen organ böbreklerdir (%10) (1). Künt renal travmalar daha çok araç içi-dışı kazalarıyla veya düşmeler sonucunda oluşmaktadır. Erkek çocuklar, kızlara göre iki kat daha fazla künt travmalara maruz kalmaktadır (2, 7, 25). Çoğu çalışma sağ böbreğin sol böbreğe göre daha çok travmaya maruz kaldığını gösterse de bu bulgular değişkendir.

Konjenital olarak anormal olan böbrekler, normal böbreklere göre daha savunmasızdır.



Şekil 1. Renal travmaların BT görüntülerine göre sınıflandırması

Konjenital malformasyonlu böbreklerde künt travma, çeşitli çalışmalarda %4-23 oranlarında gösterilmiştir (30-32). Renal travmaya en yakın böbrek anomalisi hidronefrozdur (%38). Daha sonra sırasıyla tümör (%7) ve ektopik böbrek (%7) gelmektedir (33). Hidronefrotik bir böbrek, normal bir böbrek kadar travmalara maruz kalmaktadır ancak normal böbrekten daha fazla olasılıkla rüptür olmaya ve retroperitona, özellikle de peritoneal boşluğa ekstrasvazyona yatkındır (34). Rüptüre olmuş hidronefrotik böbrekler, başlangıç tedavisi olarak takılacak olan perkütan nefrostomi ile takip edilip bu süre içinde primer urolojik problemin çözülmesine olanak sağlar (35).

Tek başına künt renal travma nadir bir klinik durumdur. Genellikle multipl organ hasarı ile birlikte (36). Karaciğer veya dalak (%46), kapalı kafa travmaları (%35) ve ortopedik farketmeler (%21) ile birlikte görülebilmektedir (2, 25).

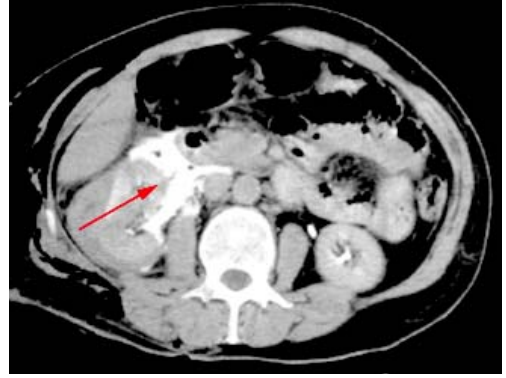
Makroskobik hematürinin renal yaralanmada önemli bir bulgu olduğu düşünüldüğünde, bu hastaların ancak %32 sinde ciddi renal hasar saptanmıştır (10, 11, 21, 22). Künt renal travmalarda mikroskobik hematürinin şiddeti, tanısal araştırma için önemli bir belirteç olabilir. Bu noktadaki esas soru, künt travmalı ve mikroskobik hematürisi olan çocuk hastada görüntüleme yöntemlerine ne zaman ihtiyaç duyulduğudur. Morey ve ark. mikroskobik hematürisi olan abdominal travmalı 147 hastanın sadece bir tanesinde ciddi renal hasar saptamışlar. Aynı çalışmacılar literatürdeki 50 RBCs/HBF'den düşük sayılı mikroskobik hematürisi olan künt travmalı 548 hastayı incelemişler ve yalnızca 11 (%2) hastada belirgin renal hasar bulmuşlardır. 11 hastanın hepsinde ağır organ yaralanmaları vardı ve hepsinde, böbreklerin de dahil olduğu, abdominal görüntüleme gereksinimi mevcuttu (21).

Travma sonrası değerlendirilmede 50 RBCs/HBF mikroskopik değerlendirmede güvenilir bir eşik değer olarak görünse de bildirilen birçok çalışmada, ciddi renal travmalı hastaların idrar tetkiklerinde çok ya da hiç kan hücrelerinin görülmediği gösterilmiştir (37-39). Bu nedenle temiz idrar tetkiki tek başına hangi hastanın ileri görüntüleme yöntemlerine ihtiyaç gösterdiğini saptamaya yetmez. Bu durumda hastanın travma hikayesi, bilinç durumu ve total klinik durumu önem kazanmaktadır (40). Bilinci açık, renal travmaya bağlı minimal semptomları ya da bulguları olan bir çocukta, 50 RBCs/HBF den düşük mikroskopik hematürisi var ise, BT taraması olmadan veya sadece ultrasonografi ile takip edilebilir.

Renal kontüzyon, künt renal travmaların en sık görülen (%80) ve klinik olarak en hafif şeklidir (38, 39). Bu hasta grubu, makroskopik veya mikroskopik hematüri ile başvurabilirler ya da asemptomatik olabilirler. Varolan semptom ve makroskopik hematüri yatak istirahati ile tedavi edilir. Kontüzyonlarda takip görüntüleme yöntemlerine ihtiyaç yoktur.

Böbrek yaralanmalarında bir sonraki basamak, parankim yaralanmalarıdır. Bu minör laserasyonlar, böbreğin süperfisyal korteksi ile sınırlı kalmaktadır. Bu travmalarda, daha çok ağrı ve bulantı görülebilmektedir ve bu hastalar büyük perinefrik hematomlarla başvurabilmektedir. Laserasyonlar, toplayıcı sistem içine uzanmamaktadır ve herhangi bir ekstrasvazasyon görülmemektedir. Konservatif olarak yatak istirahati ve –gerekirse- damar içi sıvı verilmesi kabul edilen tedavi yöntemidir. Laserasyonlar, hematoma gerilediğini ve böbreğin iyileştiğini tespit edebilmek için görüntüleme yöntemleriyle takip edilmelidir.

Daha ağır laserasyonlar böbreğin içine doğru genişlemektedir ve genellikle de toplayıcı sistem hasarları oluşturmaktadırlar. Parankim kaynaklı kanamalar, retroperitona dolabilir ve Gerota fasyası ile sınırlanmış dev bir perinefrik



Şekil 2. Sağ renal travma sonrası gelişen ekstrasvazasyon.

hematom oluşturabilir. Hasta kanama dura-dana dek hemodinamik olarak anstabil olabilir. Eğer Gerota fasyası altındaki boşluk tamamen hematoma dolarsa, bu hematoma tamponad etkisi ile kanamayı durdurabilir. Şok, çocuklarda izole renal travmalarda nadir olarak görülür ancak kanamanın devam etmesi durumunda tekrarlayan kan transfüzyonlarına ihtiyaç duyulabilir. Dikkatli monitörizasyon, kan sayımı ve vital bulguların takibi mutlakdır. Kanama ve renal kanlanmanın az olması dolayısıyla başlangıç görüntülemelerinde toplayıcı sistemden ekstrasvazasyon tespit etmek güç olabilir. Kontrast maddenin hematoma içinde yayıldığı görülebilir (Şekil 2). Bu hastalara 7-10 gün mutlak yatak istirahati verilmelidir ve görüntülemelerde yaralanmanın stabilize olduğu görülmelidir.

Daha güçlü travmalar böbrekte, geniş laserasyonlara ve parçalanmalara yol açmaktadır. Masif bir kanama ve idrar ekstrasvazasyonu Gerota fasyasına kadar retroperitona doldurur. Ayrılmış segmentler genellikle kendi damarlarını korumaktadırlar ve halen canlıdırlar. Eğer kanama durursa ve hasta stabilize olursa, böbrek, zaman içinde kendini yeniler ve tüm segmentler iyi bir sıralanma ile iyileşirler. Eğer devaskularize bir segment var ise bazı yazarlar, bu hastalarda artmış komplikasyon riski tespit etmişlerdir ve erken dönem debritleme ve ona-

rim önermişlerdir (41, 42). Başka yazarlar ise bu travmalarda, devaskülerize segmentlerin, başarırlı bir konservatif tedaviye negatif etkisinin olmadığını belirtmişlerdir (43). Travmatik olaylardan sonra böbreğin uzun dönem fonksiyonları hakkında karar vermek zordur.

Konservatif, herhangi bir operasyon olmadan yapılan yatak istirahati, sıvı desteği ve monitörizasyon künt renal travma için standarttır. Künt renal travmalardan sonra acil cerrahi yaklaşım için bazı endikasyonlar getirilmiştir. Kesin endikasyonlar; kendini sınırlamamış olan, giderek büyüyen bir hematoma içine sürekli olan kanama. Rölatif endikasyonlar ise masif üriner ekstrasvazasyon ve belirgin (%20) cansız, kanlanmayan böbrek dokusu kaybıdır (44).

Yapılan çalışmalarda künt renal travmada konservatif izlem ile %87 - %98 başarı ile tedavi edilmiş, %93 hastada normal kan basıncı ve böbrek fonksiyonu elde edilmiş (10, 30, 45). 1800 künt renal travmalı hastanın retrospektif olarak incelendiği bir çalışmada evre 3-4 renal yaralanması olan 13 çocuğun 6'sı konservatif olarak izlenmiş, 7'si de cerrahi olarak tedavi edilmiş ve her iki grup arasında kan basıncı, dializ ihtiyacı ya da renal yetmezlik açısından herhangi bir fark bulunmamıştır. Bu çalışmada %4 hastada konservatif izlem yetersiz olmuş ve geç cerrahi gereksinimi olmuştur (46).

İzlem, üriner ekstrasvazasyonlarda esas yöntem olarak yer almaya başlamıştır. Üriner ekstrasvazasyonun olduğu renal travmalarda sadece konservatif izlem yaparak hastaların %87 sinde ekstrasvazasyonun spontan olarak çözüldüğü, geri kalan hastalardaki persistan ekstrasvazasyonun ise üreteral stent ile tedavi edildiği bildirilmiştir (47). Üreterin intakt olduğu, büyük perinefrik hematoma ya da ürinomlar, izlem için gerçek bir kontrendikasyon değildir. Ürinom gelişen hastalarda, 5. güne kadar herhangi bir küçülme veya çözüme başlamazsa, cerrahi müdahale (kalıcı kateter, perkütan drenaj ya da her ikisi birlikte) gerekir (48).

Renovasküler Yaralanmalar

Künt renal travmalara sekonder olan renovasküler yaralanmalar, tüm künt renal travmaların %1-3 ünü kapsar ve renal arterde meydana gelir (49, 50). Bu yaralanmalar, böbreğin ani deseleasyonu ve renal arterin gerilmesine bağlı olarak oluşmaktadır. Renovasküler yaralanmaların diğer formlarında ise böbreğe direk travma vardır. Yüksek hızda giden bir araç içindeyken travmatik bir hadiseye bağlı gelişen ani olarak durma neticesinde, renal damarlar, halen hareket etmekte olan böbreği, retroperitoneal ana damarları gererek durdurur. Damarların adventisya ve muskuler tabakaları, bu yüksek güçteki gerilmeyi artere olduğu gibi yansıtır. İntima tabakası yeterince komplan değildir ve yırtılarak subendotelial dokunun damar içinde akan kanamaya maruz kalmasına, arter içinde pıhtılaşmaya ve sonuç olarak da iskemik böbreğe neden olur.

Renal pedikül yaralanmalarında hematüri görülmeyebilir ama çoğunlukla diğer organ yaralanmalarıyla birlikte dir. BT taramasında normal böbrek yapısıyla beraber azalmış ya da hiç olmayan renal kanlanma gözlenir (51, 52). Bazen vena cavadan renal vene doğru retrograd dolma görülebilir (53). Künt travma sonrası BT'de kanlanmayan böbrek gözleniyorsa renal damarları değerlendirmek için acilen renal arteriogram çekilmelidir. Bazı yazarlar renal arteriogram çekilmesinin vakit kaybı olduğunu ve BT'de renal pedikül hasarını gösteren bulgunun varlığında acil cerrahi önermektedirler (54).

Eğer böbrek 6 saatten fazla bir süredir kanlanmıyorsa, cerrahi başarı şansı düşüktür. Ancak böbrek kanlanması, travma ile aynı anda bozulmamaktadır. Bu nedenle, diğer böbrek normale, travma sonrası 12. saate kadar cerrahinin faydalı olduğu bildirilmiştir (54). Renal pedikül yaralanmalarında en ideal şartlarda bile tam başarı oranı %30 dur (55, 56).

Künt renal travmalarda erken ve geç komplikasyonlar görülmektedir. Erken komplikasyonlar

TABLO 3. Post-travmatik hipertansiyon sebepleri

- Segmental arterial tıkanmaya bağlı renal iskemii
- Periferik kan akımının korunduđu ana renal arter oklüzyonu
- Travmaya bağlı arterio-venöz malformasyon
- Nadiren, hematoma/fibrozis nedeniyle renal parankim kompresyonu

yon olarak hemoraji, hipertansiyon, ürinom, ürinomun veya hematoma enfeksiyonu ve hidronefroz gözlenebilir. Bu komplikasyonlar, ağır renal travmalarda ve çoklu laserasyonlarda %30 oranında görölmektedir (21, 57). Daha hafif travmalarda daha az komplikasyon meydana gelmektedir. Geç komplikasyonlar da erken komplikasyonlara benzer olarak; gecikmiş hematoma, ürinom, hipertansiyon, hidronefroz, taş, psödoanevrizma, renal skar ve renal fonksiyon kaybı olarak görölebilmektedir (58). Travma sonrası hipertansiyon ağrıya bağlı olabilmektedir ve sadece izlem ile tedavi olabilmektedir. Travma sonrası 30. güne kadar persiste olan veya yine travma sonrası 3. ay içinde gelişen hipertansiyon, travmanın indüklediđi bir durum olabilir ve tanı mutlaka konmalıdır. Bu durumda DMSA sintigrafisi ile renal skar varlığı ortaya konup renal fonksiyon belirlenir ve manyetik rezonans veya BT anjiyografi ile arterio-venöz malformasyonlar değerlendirilir (7, 12). Evre 3 ve üstü yaralanmalarda, travmanın indüklediđi hipertansiyonun görölme insidansı yaklaşık %5 tir (7, 12, 59, 60). Post-travmatik hipertansiyonlu hastalarda en sık görölen klinik bulgu, skarlı atrofik böbrektir (< %20 fonksiyon) ve nefrektomi en iyi tedavi yöntemidir. Renal skar ve renal fonksiyon kaybı ağır renal travmalardan sonra sık olarak gözlenmektedir (7, 12, 60, 62)

Devaskülerize olan tüm böbrek ya da renal segmentler, herhangi bir soruna sebep olmadıkça cerrahi olarak çıkarılmalarına gerek yoktur. Bu hastalarda seri görüntüleme yapılmalı, eđer hastada hızlıca düzelme gözlenmezse ya da herhangi bir enfeksiyon bulgusu saptanırsa

parsiyel nefrektomi ya da gerekirse nefrektomi uygulanmalıdır.

Delici Böbrek Yaralanmaları

Özellikle şehirlerde görölen şiddet olaylarında ki artışa paralel olarak, çocuklarda ve adölesanlarda delici böbrek yaralanmaları daha sıklıkla gözlenmektedir (63). Delici böbrek travmalarının hemen hepsi bıçaklanma ya da silahla yaralanmalar sonucu olmaktadır. Bu travmalarda yaralanma mekanizmaları farklı olduđu gibi böbrek üzerine olan etkileri de farklıdır (64). Bıçak yaralanmaları ve düşük hızlı silah yaralanmaları böbrekte keskin sınırlı travmaya ve perinefrik dokuda kollateral hasarlanmalara sebep olmaktadır. Yüksek hızlı silah yaralanmalarında çevre dokularda da hasar oluşur ve yaralanmanın ilk günlerinde bu hasarlanmalar sebebiyle, geridöndürülebilir canlı doku miktarına karar vermek zorlaşabilir (P)

Geniş Ekstrarenal Pelvis ve Üreteropelvik Bileşke (UPB) Bütünlüğünün Bozulması

BT ile değerlendirmede medial ve perirenal kontrast ektravazyonları görölürken, ipsilateral üreter görüntülenemezse geniş renal pelvis laserasyonu ya da UPB avulsiyonu teşhisi konur (7, 12, 26). Bu yaralanma mekanizması rölatif olarak fikse üreter ile mobil böbreğin ani yer deđiştirmesi ile olur. Bu da en sık akselasyon/deselerasyon yaralanmalarında (düşme > 15 feet) veya ani aşırı gövde hiperekstansiyonunda oluşur (5, 6, 26). Bazı yazarların belirttiđi, geniş ekstrarenal pelvis veya konjenital UPB darlığı varlığının, UPB avulsiyonu için kolaylaştırıcı faktör olduđu görüşü tartışmalıdır. Genişleşmiş renal pelvisteki laserasyon izole renal hasar olarak görölür. UPB avulsiyonu ise hayatı tehdit eden durumlar ile birlikte dir. Bu hastaların çoğunda vasküler instabilite vardır ve bu nedenle preoperatif görüntüleme yapılamaz, acil lapa-

TABLO 4. Renal Travma Tedavisinde Konsensus Önerileri

Klinik Bulgular ve/veya Renal Hasar Derecesi	Önerilen Tedavi
Travma etiyojisinden bağımsız evre 1 veya evre 2 yaralanmalar	İzlem
İzole evre 3 ve 4 ile hemodinamik olarak stabil evre 5 yaralanmalar	İzlem
Kontrol edilemeyen renal hemoraji/vasküler instabilite (genellikle evre 4 ve 5 yaralanmalar)	Cerrahi girişim için kesin endikasyon
Anjiyografik embolizasyona cevap vermeyen refrakter ya da geç kanama	Cerrahi girişim için kesin endikasyon
İntraabdominal yaralanmayla birlikte cerrahi eksplorasyon sırasında genişleyen pulsatil retroperitoneal kitle	Cerrahi girişim için kesin endikasyon (eksplorasyon öncesi kontralateral böbrek değerlendirilmeli)
Künt/Penetrant travma, Vasküler instabiliteye bağlı yetersiz preoperatif evreleme, Eksplorasyonda retroperitoneal kanama bulunması	Retroperitoneal eksplorasyon (eksplorasyon öncesi kontralateral böbrek değerlendirilmeli)
Künt/Penetrant travma, Radyolojik görüntülemeye canlı olmayan renal segmentleri olan evre 3 yaralanmalar, evre 4 ve 5 yaralanmalar; Beraberinde intraabdominal yaralanmalar-özellikle duodenum, kolon ve pankreas	Retroperitoneal eksplorasyon ile birlikte renorafi ve onarım

rotomi gerekir. Yine bu hastaların %30 unda mikroskopik veya gros hematüri görülmez. Tüm bu nedenlerle birlikte retroperitoneal hematoma yokluğu nedeniyle, hastaların %50 sinden fazlasında UPB avulsiyonu tanısı >36 saat fazla gecikmektedir (5, 6, 26, 27).

UPB avulsiyonunun BT görüntülemesindeki karakteristik bulguları:

1. Proksimal periüretal alandan medial perirenal boşluğa ekstrasvazyon

2. Parankimal laserasyonun olmaması ve kalikslerin sağlam olması

3. İpsilateral üreterin görüntülenememesi

UPB avulsiyonunu kesin ekarte etmek için her iki üretere de kontrast madde geçişini görebilmek gerekmektedir. Bu durum, evre 3 yaralanmalarda kontrast maddenin retroperitonda toplanması nedeniyle daha zor olabilir.

Öncesinde UPB darlığı olan çocuklarda travma sonrası tanı koymak için RGP yapılmalıdır. Avulsiyon şüphesi yoksa ya üreteral stent ya

da perkütan nefrostomi yerleştirilmesi ile hasta güvenli bir şekilde stabilize edilmiştir ve geç pyeloplasti ile tedavi edilir.

UPB avulsiyonu olan hastalarda teşhisteki gecikme, nefrektomi riskini belirgin şekilde artırır. Klinik olarak stabil hastada, travma sonrası ilk 5 gün içinde tanı konulduğunda cerrahi tamir tercih edilir. 6 gün ve üstü vakalarda perkütan nefrostomi tübü konup 6-8 hafta beklenmelidir. DMSA sintigrafi ile renal fonksiyon değerlendirilir ve üreteral hasarın uzunluğu antegrad ve retrograd pyelogramlar ile belirlenir. Cerrahi alternatifler; primer üreteroüretostomi, ileal üreteral ototransplantasyon ve nefrektomidir (5, 7, 12, 26, 27).

Arteriografi Kullanımı ve Endikasyonlar

Non-operatif yöntemlerle tedavi edilen evre 3-4 renal travmaların yaklaşık %25 inde anjiyografi ve devam eden veya tekrar kanayan damar-

lara selektif anjiyoembolizasyon gerekir (65, 66). Renal arterin dallarında meydana gelen persistan veya ikincil kanamalarda süperselektif anjiyoembolizasyonun %80 başarı oranı vardır (7, 67, 68, 69). Anjiyoembolizasyon sonrası kurtarılan böbreğin renal fonksiyon yüzdesi, özellikle, meydana gelen travmanın derecesi ile ilişkilidir; ancak bildirilen ortalama değer %30 dur. Anjiyoembolizasyon sonrası cerrahi üç sebep nedeniyle gerekmektedir: Persistan ya da tekrarlayan kanama, postembolizasyon abse veya bir renal segmentten üriner sisteme olan fistül (7, 59, 68, 70, 71).

Anjiyografik embolizasyon refrakter üriner fistüllerin tedavisinde de kullanılabilir. Bu klinik tabloda, evre 4 ya da 5 yaralanmalarda fonksiyonel bir renal segment toplayıcı sistemden ayrılır ve double J stent ve nefrostomi tüpüne rağmen üriner fistül oluşur. Bu nadir vakalarda, selektif anjiyoembolizasyon ile izole fonksiyonel renal segmentte nekroz oluşturma yoluyla, üriner fistül tedavisinde kullanılabilir (7, 72).

Retrograd Pyelografi ve Perkutan Drenaj Kullanımı ve Endikasyonları

Renal travma sonrası retrograd pyelografi (RGP) kullanımının iki endikasyonu vardır: (1) Parsiyel ya da total üreteral yaralanmalarında veya renal pelvis laserasyonlarında tanı koyma gerekliliği, (2) Semptomatik bir ürinom tedavisinde double J kateter takılmasına yardımcı olmak. Post-travmatik ürinomlarının çoğunun asemptomatik olması ve %85 oranında spontan rezolüsyon göstermesine rağmen, bazen ürinomlar kalıcı olabilmektedir. Semptomatik ürinomun klasik triadı mevcuttur: Yan ağrısı, adinamik ileus ve subfebril ateş. Bu olgular; sistoskopi, RGP, üreteral stent yerleştirme, üretral kateter ile drenaj ve IV antibiotik ile tedavi edilirler. Perkütan nefrostominin üç endikasyonu mevcuttur: Endoskopik yöntemler ile sonuç alınamayan hastalar, stabil olmayan ve genel anesteziye uygun olmayan hastalar, küçük kalibreli üreteral

stentlerin tıkanma olasılığı yüksek olan devamlı gros hematüri hastalar (7, 41, 73, 74)

Renal Travma Sonrası Radyografik Görüntüleme Takibi

Renal travmalı çocukların radyolojik olarak takip endikasyonları son yıllarda oldukça değişmiştir. Bu değişikliğin altında, radyasyonla birlikte ortaya çıkan malign hastalıkların görülme sıklığının artmasıdır. (75-78). Evre 1 ve 2 yaralanmalarda radyolojik takip önerilmemektedir. Evre 3, 4 ve 5 böbrek yaralanmalarda, travma sonrası 2. veya 3. günde ve de 3. ayda tekrar BT çekilmelidir.

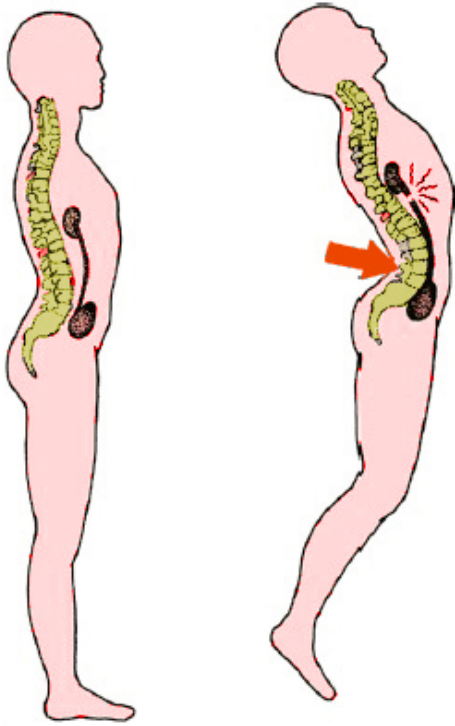
Tc 99 Dimercaptosüksinik asid (DMSA) nükleer renal sintigrafisi, renal kortikal ve diferansiyel fonksiyonun belirlenmesini sağlar. Vital olmayan fragmanlı evre 3 yaralanma, tüm evre 4 ve 5 yaralanmalarda ve tüm post-travmatik hipertansiyonu olan hastalar DMSA ile değerlendirilmelidirler. DMSA en güvenilir sonucu travmadan bir hafta sonra vermektedir (7, 79, 80, 81).

Üreteral Yaralanmalar

Üreter; vertebra ve paraspinal kaslara yakın oluşu ve de kemik pelvis içinde seyretmesi nedeniyle oldukça korunmaktadır. Üreter, doğası gereği, esnek ve mobildir. Tüm bu nedenlerle üreterin herhangi bir şekilde yaralanması çok nadir olarak görülmektedir. Üretere olan delici yaralanmalar, künt üreter travmalarından daha fazla görülmektedir (82). Üreter hasar insidansı, sivil ürolojik yaralanmalarda %1, askeri olarak ürolojik yaralanmalarda ise %9, 5 olarak görülmektedir (83, 84).

Eksternal üreter yaralanmalarının %90 ı intraabdominal organ yaralanmalarıyla birlikte görülürken, %10 unuda ise böbrek ve mesane travmaları mevcuttur. (66, 85, 86)

Üreteral yaralanmaların üçte ikisinde hematüri görülmez. Genellikle penetran bir yaralan-



Şekil 3. Künt üreteral travma oluşum mekanizması, üreteral kopması

mayı araştırmak için ve/veya yüksek-hızlı deselerasyon ya da künt travma sonrası genitoüriner hasarı ekarte etmek için çekilen BT sonrası tanı konur. İntravenöz Pyelografi (IVP), üreter hasarında %33-60 yanlış negatif sonuç vermektedir. Bu yöntemlerle (BT-IVP) %70-75 hastada üreter hasar tanısı atlanabilmektedir (82). BT'nin tanı doğruluğunu arttırmak için kontrast madde enjeksiyonu sonrası 10. dakikada çekim alınmalıdır (87). Üreteral travmada en iyi tanı yöntemi cerrahi sırasında direk bakış ve RGP'dir. Üreter yaralanmaları çoğunlukla intraabdominal yaralanmalarla birlikte. Cerrahi eksplorasyon sırasında retroperiton açılmazsa üreter yaralanması atlanabilir ve postoperatif takipte oluşan ürinom, kendini karın ve yan ağrısı, bulantı ve ateşle belli eder. Çoğu zaman semptomlar belirsizdir. Şiddetli künt abdominal yaralanmalı

çocukta, cerrah her zaman üriner bir hasar olup olmadığı konusunda şüphe etmelidir.

Künt üreter yaralanmaları, ani deselerasyon sebebiyle meydana gelen gövdenin aşırı hiperkstensiyonu sonrası üreterin vertebralarla gövde arasına sıkışmasıyla oluşur (88) (Şekil 3).

Hayatı tehdit etmeyen diğer üriner sistem travmaları gibi üreteral yaralanmalarda da konservatif tedavi yaklaşımı kuraldır. Geç tanı alması sebebiyle posttravmatik cerrahi sırasında üreter tamiri nadirdir ve minimal invaziv tedaviler artık daha popülerdir. Ürinomların perkütan drenajı ve nefrostomi tübünün yerleştirilmesi, künt/penetran tüm üreteral yaralanmalarda başarılı sonuçlar vermiştir. Endoskopik üreteral stent yerleştirilmesi de benzer başarılı sonuçlar vermektedir (89).

Üreteral yaralanmalar endoskopik yöntemlerle tedavi edilemezse veya acil cerrahi sırasında tespit edilemezse, tedavi yönetimi dört faktöre bağlıdır: Yaralanma seviyesi, tanı konulma zamanı, birliktelik gösteren organ yaralanmaları ve hastanın durumu (90). Üreteral yaralanma tipleri; kontüzyon, parsiyel laserasyon, tam laserasyon ve avulziyondur.

Kontüzyonlarda perkütan dren ve üreteral stent yerleştirme tedavi için yeterlidir. Parsiyel yaralanmalar, primer olarak onarılabilir ya da üreteral stent konabilir. Minör üreteral yaralanmalarda tedavi yöntemi belirlenirken yaralanmanın seviyesi dikkate alınmaz.

Tam laserasyon, avulziyon ya da ezilmelerde tedavi, kaybedilen üreteral doku miktarına ve yaralanmanın seviyesine göre değişmektedir. Eğer yeterli sağlıklı üreteral doku varsa primer üreteroüreterostomi uygun tedavi yöntemidir. Distal üreteral yaralanmalarında uçuca anastomoz yapmaya yetecek yeterli üreter yoksa Psoas hitch, Boari flep ya da nefropeksi, ureteroneosistostomi yapmaya yardımcı olabilir (91, 92). Üreteral stent ve perkütan dren yerleştirme tüm ciddi üreteral yaralanmalarda kuraldır. Eğer yaralanma proksimal seviyede

ise, transüreteroüreterostomi, ototransplantasyon, bir barsak parçası veya appendiks ile anastomoz kabul gören operasyonlardır. Eğer hastanın genel durumu onarıma izin veremeyecek durumdaysa, üreterostomi açılır ve geç dönemde rekonstrüktif cerrahi uygulanır. Burada transüreteroüreterostomi operasyonunda yaralanmamış karşı böbreğin de risk altına girdiğini ve bu nedenle de çoğu zaman tercih edilmemesi gerektiği belirtilmelidir (85, 93).

UPB avulziyonlarında primer anostomoz uygulanabilir. Ancak yeterli üreteral doku yokluğunda üreterokalikostomi yapılabilir.

Alt Üriner Sistem Travmaları

Mesane Yaralanmaları

Erişkinlerden farklı olarak infant ve çocuklarda mesane, daha abdominal bir organdır ve çocuklarda rektus kasının zayıf olması ve pelvik ve abdominal yağ dokunun azlığı nedeniyle erişkinlere göre travmaya daha açıktır.

Mesane yaralanmaları daha çok dolu bir mesaneye künt travma şeklinde olmaktadır (94). Künt travmanın en sık görülen sebepleri motorlu araç kazaları, düşmeler ve spor yaralanmalarıdır (95). Erişkinlerde çoğu mesane yaralanmaları pelvik fraktür ile birliktedir (%89). Bunun tersi doğru değildir. Pelvik fraktürlü hastaların yalnızca %10 unda mesane yaralanması görülür. Yetişkinlerden farklı olarak çocuklarda mesane yaralanmaları çoğu zaman pelvik fraktür olmaksızın meydana gelir, çünkü çocuklarda mesane pelvik halkanın üzerine doğru uzanmaktadır (94).

Mesane yaralanmalarının çoğunda (%95) gros hematüri görülür. Diğer görülen bulgular suprapubik ağrı-hassasiyet ve işeyememedir. Pelvik fraktür ve gros hematürisi olan hastaların %45 inde mesane rüptürü görülür (96). Mesane yaralanmaları da ureter yaralanmaları gibi diğer organ yaralanmalarıyla birlikteliği siktir. Bu nedenle mesane rüptürlü hastalarda mortalite %20 ile %40 arasında değişmektedir.

Künt travmalar ikiye ayrılır; kontüzyon ve rüptür. Mesane kontüzyonu tüm mesane yaralanmalarının üçte birini oluşturmaktadır ve tedavisi takip veya kateter drenajdır.

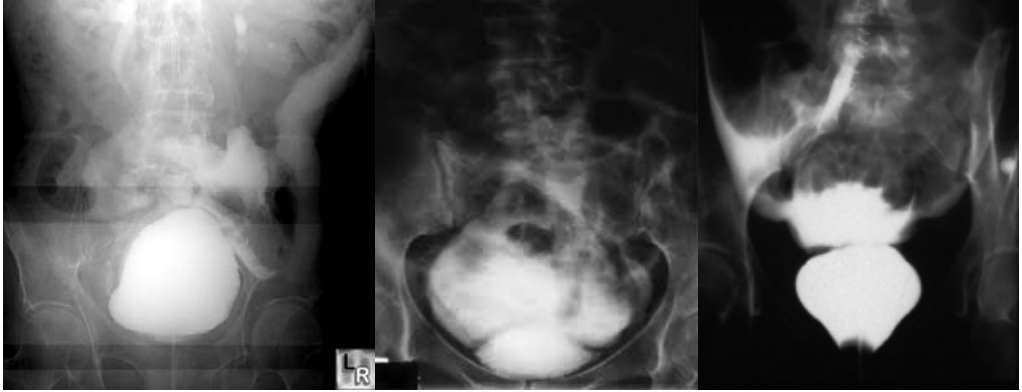Mesane rüptürü mekanizma ve lokalizasyona bağlı olarak intraperitoneal ve ekstraperitoneal olarak sınıflandırılır. Çocuklarda anatomik lokalizasyon nedeniyle intraperitoneal rüptür daha sık gözlenir. İntraabdominal bölgeye idrar ekstravazasyonu; üriner asit, peritoneal hassasiyet ve olguların çoğunda anormal serum değerlerine sebep olur. Erken dönemde artmış kreatinin ve potasyum değerleri görülebilir. Geç dönemde ise kreatinin ve potasyum değerlerindeki artışa ek olarak sodyum değerlerinde azalma ile seyrederek ve asidoz görülebilir. Ekstraperitoneal mesane rüptürlerinde serum değerleri genellikle normaldir (97).

Mesane yaralanmalarında intravenöz kontrast madde yardımıyla çekilmiş BT görüntüleme yerine retrograd olarak kontrast maddeyle doldurulmuş mesaneyle çekilen sistogram tercih edilmelidir (98).

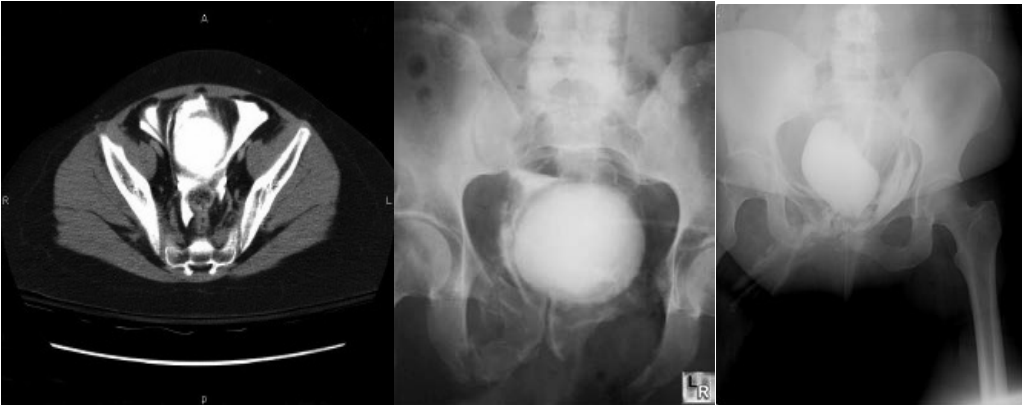Sistografide ince ve kalın barsak yüzeylerinde kontrast madde olduğu görülür. (Şekil 4) Sistografi sırasında kontrast maddenin yerçekimi ile verilmesi ve dikkatli bir şekilde boşaltılması, karın boşluğu içindeki posterior yerleşimli difüz kontrastlanmayı gösterecektir.

Intraperitoneal mesane rüptürlerinde kabul edilmiş tedavi yöntemi açık cerrahi ve primer onarımdır. Operasyon sonrası suprapubik kateter ile drenaj kuraldır. Son dönemde yapılan bazı çalışmalarda üretral katetrizasyon ile takibi aynı etkinlikte, daha kısa süre diversiyon ve daha az komplikasyonla birlikte olduğunu göstermiştir (99). Birkaç hastalık serilerinde başarılı laparoskopik onarım bildirilmiştir.

Mesane rüptürlerinin ikinci tipi ekstraperitoneal; daha çok mesanenin alt yarısındaki yaralanmalarda görülür ve pelvik fraktürlerle birlikteliği daha siktir (100). Sistogramda kontrast maddenin perivezikal yumuşak dokulara



Şekil 4. İntraperitoneal mesane rüptürleri.



Şekil 5. Ekstraperitoneal mesane rüptürleri

yayıldığını ve kontrast maddenin pelvisi aşmadığı görülür. (Şekil 5)

Sandler ve ark. ekstraperitoneal mesane rüptürlerini basit ve kompleks olarak ikiye ayırmışlardır. Bu ayırmada sistogram görüntüleri esas alınmıştır. Basit bir ekstraperitoneal rüptürde kontrast madde pelviste sınırlı kalırken, kompleks rüptürde ise kontrast maddenin pelviste diffüz olarak ve uyluk kasları arasına yayıldığı görülür. Perine ve skrotuma ulaşabilir. Mesane içinde ve çevresinde kemik parçaları olabilir (101).

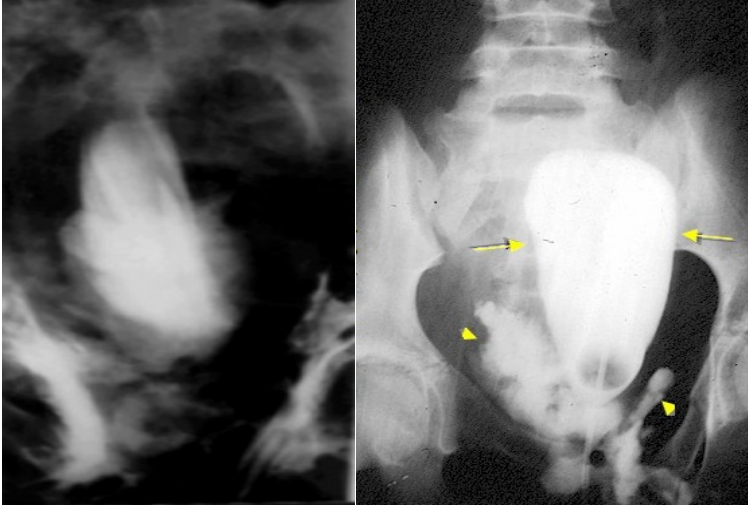
Basit ekstraperitoneal rüptürlerde 7-10 günlük kateter drenajıyla izlem yeterliyken, ke-

mik fraktürlerinin de olduğu kompleks rüptürlü hastalarda kemik fragmanlarını çıkarmak, cansız dokuları eksize etmek ve mesane drenajını ve onarımını sağlamak için cerrahi eksplorasyon düşünülmelidir (102).

Mesane Yaralanmalarında Erişkin ve Çocuklar Arasındaki Farklar:

Mesane Boynuna Uzanan Laserasyonlar

Çocuklarda mesane yaralanmalarının mesane boynuna doğru genişlemesi, erişkin hastalara göre iki kat daha fazla görülmektedir. Bu du-



Şekil 6. Pelvis travma sonrası göz yaşı damlası haline gelen mesane boynu yaralanmasına bağlı ekstrevasyasyon görülmektedir.

rum klinik açıdan önemlidir. Çünkü klasik mesane yaralanmaları sadece suprapubik veya üretral katater ile izlenebilirken, mesane boynu laserasyonlarında bu tedavi yöntemi, pelvik ürinom/apse, pelvik osteomyelit ve yükselmiş kalıcı inkontinans riskine sebep olabilecek refrakter ekstrevasyasyonlara yol açabilmektedir. (Şekil 6) Eğer mesane boynu yaralanması şüphesi mevcutsa, mesane tavanından mesane boynuna doğru cerrahi eksplorasyon yapılmalı ve yaralanma onarılmalıdır. Mesane boynu onarımı intravezikal yolla çok katlı olacak şekilde yapılmalıdır. Cerrahi sırasında pelvik hematoma saptanırsa, kanamaya sebebiyet vermemek için, hematoma dokunmamaya ve olduğu gibi bırakmaya dikkat edilmelidir. Mesane boynu yaralanmaları sıklıkla üretral yaralanmalarla birlikte ve retrograd üretrogram ya da sistoskopi ile bu durum ekarte edilmelidir. Eğer mesane boynu onarılsa, üretral kateter çıkarılmadan önce mutlaka sistogram çekilmelidir (103, 104).

Üretra Yaralanmaları

İmmatür bir pelvis sahip olmaları ve mesanenin nispeten daha intraabdominal yerleşim göstermesi nedeniyle, çocuklardaki üretra ya-

ralanmaları erişkin hastalardan farklılık göstermektedir (103, 104).

- 1) Pelvik fraktür meydana geldiğinde, fraktür daha oynak ve değişken olmaktadır
- 2) Tam posterior üretra ayrılma daha sık görülmektedir.
- 3) Çocuklarda mesane ve üretra yaralanması birlikteliği %20 oranında görülmektedir ve anterior longitudinal yırtık iki kat daha fazla saptanmaktadır.
- 4) Prepubertal kızlarda pelvik fraktürlerle birlikte üretra yaralanması görülme ihtimali erişkin bir kadına göre dört kat daha fazladır.
- 5) Eretil disfonksiyon ve inkontinans daha sık görülmektedir.

Penis, vajina, pelvis ve perineye direk darbe almış hastada mutlaka üretral yaralanmayı akla getirmek gerekir. Özellikle aşağıdaki üç durumdan herhangi biri gelişmişse üretral yaralanmayı ekarte etmek gerekmektedir (105, 106) :

- 1) Eğer hasta perineal/penil hematoma klasik triadı ile başvurmuşsa, meatusta/vajinal introitusta kan varsa ve işeyemiyorsa ya da işerken ağrısı oluyorsa
- 2) Pelvik fraktürle birlikte bir veya daha fazla ramus pubis kırığı ya da simfizis pubis ayrılması görülürse

3) Radyografik görüntülerde mesane boyunu yaralanması şüphesi varsa

Pelvik fraktür sonrası üretral yaralanma riski, travma sonrası ramus pubis kırık sayısına, simfizis pubisin ayrılma derecesine ve eşzamanlı görülebilecek sakroiliak eklem ayrışmasının varlığı ile direk ilişkilidir (107).

Tanı ve İlk Tedavi

Erkek çocuklarda retrograd üretrogram ile kız çocuklarında ise her ne kadar BT ile değerlendirilebilirse de anestezi altında üretroskopi ile tanı konulmaktadır. Çocuk hastada üretral yaralanma pelvik fraktür ile birlikteyse, %15 oranında rektal yaralanma da görülmektedir. Bu nedenle bu hasta grubunda mutlaka dijital rektal muayene (DRM) yapıp, rektal yaralanmayı ekarte etmek gerekmektedir. DRM aynı zamanda prostatın pozisyonu ve disloke olup olmadığı hakkında bilgi vermektedir. Prostat, travma sonrası pelvis içine doğru yer değiştirebilmektedir ve bu durum özellikle membranöz üretra yaralanmalarında olmaktadır.

Yaralanmanın erken döneminde görülebilecek en önemli komplikasyon, ekstrasvaze idrar ve pelvik hematoma nedeniyle bakteriyel kontaminasyonun indüklediği enfeksiyondur. Üretral yaralanmada ilk ve acil yaklaşım; geniş spektrumlu antibiyotik tedavisi, mesane boynu bütünlüğünün kontrolü ve idrar çıkışının sağlanmasını içerir.

Travma sonrası ancak hastanın işeyebildiği anamnezi alınmışsa ve DRM'de rektum ve prostat intakt ise bir üretral kateter denemelidir. Kateter üretra içinde ilerlerken zorlanıyorsa hemen bir retrograd üretrogram çekilmelidir.

Eğer herhangi bir kişi tarafından üretral kateter yerleştirilmişse ve üretral yaralanma şüphesi varsa kateter yerinde bırakılmalı ve küçük bir beslenme tübü ile kateter yanından kontrast madde enjeksiyonu ile görüntüler alınabilir (108).

Bulber üretra yaralanmalarında ya da atabiner tarzda düşmelerde sıklıkla başka herhangi bir organ travması eşlik etmemektedir. Bu hastalarda üretral kanamayı ve ağrılı işemeyi tedavi etmede en iyi yöntem bir üretral kateter yerleştirilmesidir (109).

Anterior Üretral Yaralanmalar

Çocuklarda anterior üretral yaralanmalar daha çok üretral enstrumantasyon, sünnet ya da konjenital anorektal malformasyon cerrahisi sırasında oluşan yaralanmalar sonrası iyatrojenik olarak görülmektedir.

Üretral enstrumansiyona bağlı yaralanmalarda direk görüş altında bir üretral kateter yerleştirmek ve yaralanmanın boyutuna göre 5-21 gün hastayı kateterli izlemek yeterli olacaktır (107, 110). Ancak üretral kateter yerleştirilemezse suprapubik tüp uygulanabilir ya da vezikostomi açılabilir. Bir üretral ya da suprapubik kateter yerleştirilmişse, kateter çekilmeden önce bir işeme sistoüretrogram çekilir. Kalıcı bir darlık yoksa hasta, takip için, 3 ay sonra retrograd üretrografi ile değerlendirilir ya da işeme eğitimi almışsa üroflowmetri ile akım eğrisi değerlendirilip ultrason ile rezidü idrar ölçümü yapılabilir. Eğer kalıcı üretral darlık saptanırsa, 1 yaş altındaki hastalar için 1 yaşına gelmesi beklenir. 1 yaşın üstündeyse yaralanmadan sonra geç üretroplasti için 3 ay beklenir. Bu geciktirme cerraha, üretral darlığın uzunluğunun net bir biçimde belirlenmesi ile üretral rekonstrüksiyon için iyi bir plan yapmasına olanak sağlar.

Sünnet sırasında üç tip üretral yaralanma görülebilir: meatal yaralanma, glanuler ampütasyona bağlı olarak görülen tam ya da parsiyel distal üretra kaybı ve üretranın iskemik nekrozu dolayısıyla gelişen üretrokutanöz fistül. Üretrokutanöz fistül, sünnet sırasında üretranın bir sünnet klempisi ile sıkıştırılmasına ya da üretra üzerinde olan bir kanamanın koter veya sütür ile bağlanmasına bağlı olarak oluşur (111, 112).

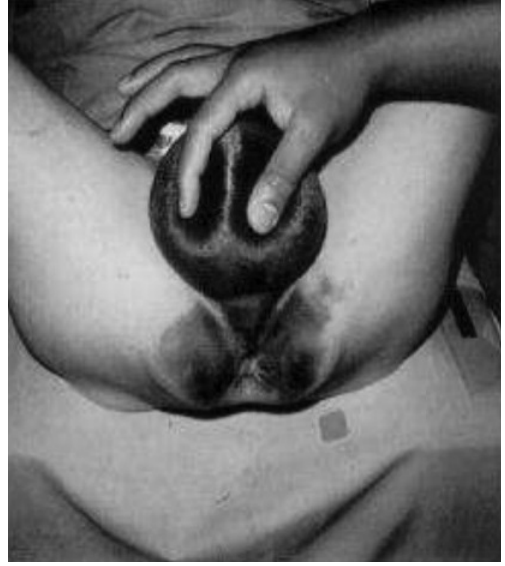Anorektal malfomasyon cerrahisi sırasında oluşan üretral yaralanmalar iki sebepten dolayı görülmektedir: Rektal onarım sırasında üretraya kateter konmamasından ya da yerleştirilen üretral kateterin rektoüretral fistül içinden rektuma gitmesinden kaynaklanmaktadır. Bu hastalarda rektal disseksiyon sırasında proksimal penil ya da bulber üretra eksize edilmiştir veya parsiyel olarak avülziye olmuştur. Operasyon sonrası işeyememe ya da perineal bölgeye doğru işeme üretral yaralanmayı akla getirir (113-116).

Bulber üretral yaralanmalar klasik olarak ata biner tarzda yaralanmalar ile oluşmaktadır. Bu yaralanmalar perineye alınan darbe sonucu, üretra ve onu saran korpus spongiosumun ramus pubis ile arasında sıkışmaya bağlı olarak gelişir. Çoğu hastada laserasyon gelişmediğinden ekstrasvazyon görülmez. Bu hastalarda çoğunlukla perineye doğru olan yoğun kanama tipiktir; çünkü kanamayı pelvik taban sınırlar ve pelvik bölgeye ilerlemesine izin vermez. Kanama perinide Colles fasyası sınırları içinde "Kelebek" şeklinde görülür. (Şekil 7) Bu travma sonrası hasta işeyemezse bu durum, çoğunlukla üretral ödeme ya da hematoma üretraya yaptığı baskıdan kaynaklanmaktadır.

Bulber yaralanmalarda ana komplikasyon üretral darlıktır. Bulber darlık görülen hastalarda açık üretroplasti operasyonu başarılı (%95) sonuçlar vermektedir (117).

Posterior Üretra Yaralanmaları

Posterior üretra yaralanmalarında, etkilenen doku miktarı ve eşlik eden diğer ağır organ yaralanmaları nedeniyle, yaklaşım, bulber ve penil üretra yaralanmalarından farklıdır. Posterior üretra yaralanmalarında başlangıç yaklaşımı tartışmalıdır. Bu konudaki ana tartışma, yaralanma sonrası akut dönemde bir kateter yardımıyla ya da endoskopik olarak Primer Düzene Koyma (Realignment) operasyonunun geç dönem sonuçlarının, travma sonrası



Şekil 7. Perineal Travma sonrası "Kelebek Hematomu"

yerleştirilecek bir suprapubik kateter ve geç üretroplastiden daha iyi olup olmadığı konusundadır. Mann Posterior üretra yaralanmalarında; refrakter darlıklar, üniner inkontinans ve empotans oluşmaması, uygulanan cerrahinin başarısını gösteren klinik sonuçlardır.

1 cm'den kısa üretral darlıkların endoskopik üretrotomileri 1. yıl takiplerde %75-100 başarı göstermektedir. Ancak beş yıllık takiplerde bu başarı %20-35 arasına düşmektedir ve en az bir kez daha üretrotomi gerekliliği göstermektedir. Tekrarlayan üretrotomiler başarı şansını etkilememektedir ancak yapılacak olan üretroplasti başarı şansını düşürmektedir (118-120).

Travma sonrası akut dönemde cerrahi onarımda belirgin kanama, yüksek oranlarda inkontinans (%21) ve empotans (%56) görüldüğünden, öncelikle suprapubik kateter yerleştirme ve sonrasında geç dönemde üretroplasti tercih edilmektedir (121).

Sadece suprapubik kateter yerleştirilen posterior üretra travmalı çocuk hastalarda %97

oranında üretral darlık görülmektedir (122). Burada pek çok yöntem tariflenmiştir ancak en yaygın olarak, perineal, transsimfizial ya da transpubik yaklaşımla yapılan, fibrotik ve dar olan üretra segmentinin ve spongios cismin çıkarıldığı primer reanastomoz tekniğidir ve çocuk popülasyonda %90 ın üzerinde başarı oranları bildirilmiştir (123-125). 2 cm ve altındaki darlıklarda uçuca anastomoz tekniği yeterliyken, 3 cm ve üstü darlıkların çoğunda, anastomozu gerçekleştirebilmek için penil krusların ayrılmasının eşlik ettiği/etmediği, parsiyel ya da komplet pubektomi veya simfiziometri uygulaması gerekebilmektedir. Kontinans oranları %90-95 tir (126). Bir çalışmada empotans %67 oranında görülmüş ancak tüm hastalar kontinandı (127).

4 cm ve üstü darlıklarda tek aşamalı, prepsiyal veya penil cildin greft olarak kullanıldığı (Orandi Prosedürü) ya da lokal cildin uygun olmadığı durumlarda serbest cilt flebi ya da bukcal mukoza flebinin kullanıldığı dorsal üretroplastisi uygulanır (128-131).

Düzene koyma ameliyatını öneren bir çok çalışma mevcuttur (106, 132-134). Bu tekniğin daha çok iyatrojenik yaralanmalar sonrası iyi sonuçlar verdiği inaniılmaktadır. Bu teknikte tedavi edilen non-iyatrojenik yaralanması olan çocuk hastaların %90 ından fazlasında, uzun dönemde üretral bütünlüğü korumak ve darlık gelişmesini engellemek için aralıklı kateterizasyon ya da seri internal üretrotomiler gerekmektedir (127, 135, 136). Dolayısıyla prepubertal dönemde bu teknik önerilmemektedir. Postpubertal, klinik olarak stabil ve mesane boynu bütünlüğü bozulmamış hastada uygulanabilir. Operasyon eğer 10 dakika içinde başarılmazsa, sonlandırılır ve suprapubik kateter yerleştirilerek geç üretroplastisi planlanır (106, 134, 137).

“Cut to Light” tekniği, uzun dönemde yüksek oranda tekrarlayan üretrotomiler ve self-kateterizasyonu gerektirdiğinden terkedilmiştir (118-120).

Kız Çocuklarda Üretral Yaralanmalar

Mobil, kısa ve anatomik olarak korunuyor olması nedeniyle, kız çocuklarında tek başına üretral yaralanma erkek çocuklarına göre daha nadirdir. Kız çocuklarda üretral yaralanma iki yolla olmaktadır: 1) Yoğun pelvik fraktür sonrası simfizis pubis parçalanmasını takiben mesane boynuna kadar uzanan ve üretrayı da içine alan longitudinal laserasyonlar 2) Geniş anatomik alanda meydana gelen vulva, vajina ve üretranın yumuşak doku travmaları sonrası.

Kız çocuklarında üretral yaralanma, kendini gizleyebilir ve vajinal laserasyonlarla %75, rektal yaralanmalarla da %30 birliklilik gösterir (138-141).

Kız çocuklarında vajinal introitusta kan görülmesi ya da pelvik fraktürle birlikte rektal yaralanmalarda, klinisyen, üretral yaralanmayı düşünmelidir. Bu durumda üretroskopi ya da vajinoskopi mutlaka yapılmalıdır.

Bu hasta grubunda akut dönemde primer tamir önerilmektedir. Geç döneme bırakılırsa, darlık, fistül, üretral erozyon, proksimal üretral obliterasyon görülebilmektedir ve bu komplikasyonlar geç dönemde yapılacak olan üretroplastisi başarısını azaltmaktadır. Primer onarım sırasında vajinal ya da rektal yaralanma görülürse, bunlar da hemen tedavi edilmelidir.

Üretral yaralanmalı kız çocuklarının %30 unda, mesane boynu ve üretral yaralanma sonrası oluşabilecek komplikasyonları tedavi edebilmek için, üriner diversiyon veya kontinan abdominal stoma ihtiyacı göstermektedir (103, 104, 138-144)

Kaynaklar

1. McAninch JW, Carroll PR, Klosterman PW, Dixon CM, Greenblatt MN. Renal reconstruction after injury. J Urol, 1991. 145(5): p. 932-7.
2. McAleer IM, Kaplan GW, Scherz HC, Packer MG, Lynch FP. Genitourinary trauma in the pediatric patient. Urology, 1993. 42(5): p. 563-7; discussion 567-8.
3. Miller RC, Sterioff S Jr, Drucker WR, Persky L, Wright HK, Davis JH. The incidental discovery of occult ab-

- dominal tumors in children following blunt abdominal trauma. *J Trauma*, 1966. 6(1): p. 99-106.
4. Brown S, Elder J, Spirnak J. Are pediatric patients more susceptible to major renal injury from blunt trauma? A comparative study. *J Urol* 1998; 160:138-41.
 5. Chopra P, St-Vil D, Yazbeck S. Blunt renal trauma-bleeding in disguise? *J Pediatr Surg* 2002; 37:779-82.
 6. McAleer I, Kaplan G, LoSasso B. Congenital urinary tract anomalies in pediatric renal trauma patients. *J Urol* 2002; 168:1808-10.
 7. Heyns C. Renal trauma: indications for imaging and surgical exploration. *BJU Int* 2004; 93:1165-70.
 8. Livne PM, Gonzales ET Jr. *Urol Clin North Am*. 1985 Feb;12(1):53-65.
 9. Morey AF, McAninch JW. Renal trauma: principles of evaluation and management. *Trauma Q* 1996;13:79-94.
 10. Buckley JC, McAninch JW. Pediatric renal injuries: management guidelines from a 25-year experience. *J Urol* 2004;172:687-90.
 11. Buckley JC, McAninch JW. Selective management of isolated and nonisolated grade IV renal injuries. *J Urol* 2006;176:2498-502.
 12. Santucci R, Wessells H, Bartsch G, et al: Evaluation and management of renal injuries: Consensus statement of the renal trauma subcommittee *BJU Int* 2004 b; 93: 937 - 954.
 13. Quinlan D, Gearhart JJ. Blunt renal trauma in childhood. Features indicating severe injury. *Br J Urol* 1990; 66:526-9.
 14. McGahan JP, Richards JR (1999). Blunt abdominal trauma: the role of emergent sonography and a review of the literature. *AJR Am. J. Roentgenol*. 172: 897-930.
 15. Jang T, Sinwff S, Naunheim R, Aubin C. Residents should not independently perform focused abdominal sonography for trauma after 10 training examinations. *J Ultrasound Med* 2004;23:293-7
 16. Sirlin C, Brown M, Andrade-Barreto O, et al. Blunt abdominal trauma: clinical value of negative screening US scans. *Radiology* 2004;230:661-8.
 17. Suthers S, Albrecht R, Foley D, et al. Surgeon-directed ultrasound for trauma is a predictor of intra-abdominal injury in children. *Am Surg* 2004;70: 164-7.
 18. Nural M, Yordan T, Guven H, et al. Diagnostic value of ultrasonography in the evaluation of blunt abdominal trauma. *Diagn Interv Radiol* 2005; 11:41-4.
 19. Lee Y, Oh S, Rha S, Byun J. Renal trauma. *Radiol Clin North Am* 2007b;45:581-92.
 20. Bent C, Iyngkaran T, Power N, et al. Urological injuries following trauma. *Clin Radiol* 2008;63:1361-71.
 21. Morey A, Bruce J, McAninch J. Efficacy of radiographic imaging in pediatric blunt renal trauma. *J Urol* 1996; 156:2014-18.
 22. Santucci R, Langenburg S, Zachareas M. Traumatic hematuria in children can be evaluated as in adults. *J Urol* 2004a ; 171:822-5.
 23. Mee S, McAninch J. Indications for radiographic assessment in renal trauma. *Urol Clin North Am* 1989; 16:187-95
 24. Brown S, Haas C, Dinchman KH, Elder J, Spirnak J. Radiologic evaluation of pediatric blunt renal trauma in patients with microscopic hematuria. *World J Surg* 2001; 25:1557-9.
 25. Stein J, Kaji DM, Eastham J et al. Blunt renal trauma in the pediatric population: indications for radiographic evaluation. *Urology* 1994; 44:406-9.
 26. Boone T, Gillig P, Husmann D. Ureteropelvic junction disruption following blunt abdominal trauma. *J Urol* 1993;150:33-6.
 27. Kattan S. Traumatic pelvi-ureteric junction disruption. How can we avoid the delayed diagnosis? *Injury* 2001; 32:797-800.
 28. Brown S. L., Hoffman D. M., and Spirnak J. P. Limitations of routine spiral computerized tomography in the evaluation of blunt renal trauma. *J Urol* 1979; 160: pp. 1998
 29. Azimuddin K, Ivatury R, Porter J, Allman D. Damage control in a trauma patient with ureteric injury. *J Trauma* 1997;43:977-9.
 30. Nance M. L., Lutz N., Carr M. C., et al: Blunt renal injuries in children can be managed nonoperatively: outcome in a consecutive series of patients. *J Trauma* 2004; 57: pp. 474
 31. Cass A. S. : Blunt renal trauma in children. *J Trauma* 1983; 23: pp. 123
 32. McAleer IM, Kaplan GW, LoSasso BE. Congenital urinary tract anomalies in pediatric renal trauma patients. *J Urol*. 2002 Oct;168(4 Pt 2):1808-10; discussion 1810.
 33. Schmidlin F. R., Iselin C. E., Naimi A. The higher injury risk of abnormal kidneys in blunt renal trauma. *Scand J Urol Nephrol* 1998; 32: pp. 388
 34. Stampfer D. S. Free intraperitoneal rupture of hydronephrotic kidney. *J Urol* 1997; 157: pp. 2242
 35. Shalev M., Buchumensky V., and Richter R. Protective nephrostomy in the treatment of blunt trauma to a congenital hydronephrotic kidney: experience in three patients. *Br J Urol* 1997; 79: pp. 643
 36. Cass A. S. : Renal trauma in multiple-injured child. *Urology* 1983; 21: pp. 487-492
 37. Mangubat E. A., and Eichelberger M. R. Hypovolemic shock in the pediatric patient: a physiologic approach to diagnosis and treatment. In Eichelberger M. R., and Pratsch G. L. (eds): *Pediatric Trauma Care*. Rockville, MD: Aspen Publishers, 1988. pp. 69-78
 38. Abou-Jaoude W. A., Sugarman J. M., Fallat M. E. Indicators of genitourinary tract injury or anomaly in cases of pediatric blunt trauma. *J Pediatr Surg* 1996; 31: pp. 86
 39. Taylor G. A., Eichelberger M. R., and Potter B. M. Hematuria: a marker of abdominal injury in children after blunt trauma. *Ann Surg* 1988; 208: pp. 688
 40. Noe H. N. Imaging in pediatric blunt renal trauma (Editorial). *J Urol* 1996; 156: pp. 2019

41. Husmann D. A., Gilling P. J., Perry M. O. Major renal lacerations with a devitalized fragment following blunt abdominal trauma: a comparison between nonoperative (expectant) versus surgical management. *J Urol* 1993; 150: pp. 1774
42. Moudouni S. M., Patard J. J., Manunta A. A conservative approach to major blunt renal lacerations with urinary extravasation and devitalized renal segments. *Br J Urol* 2001; 87: pp. 290
43. Peterson N. E. Fate of functionless post-traumatic renal segments. *Urology* 1986; 27: pp. 237
44. Bauman L., Greenfield S. P., Aker J. Nonoperative management of major blunt renal trauma in children: in-hospital morbidity and long-term follow-up. *J Urol* 1992; 148: pp. 691
45. Margenthaler J. A., Weber T. R., and Keller M. S. Blunt renal trauma in children: experience with conservative management at a pediatric trauma center. *J Trauma* 2002; 52: pp. 928
46. Holmes J. H., Wiebe D. J., Tataria M. O. The failure of nonoperative management in pediatric solid organ injury: a multi-institutional experience. *J Trauma* 2005; 59: pp. 1306
47. Matthews L. A., Smith E. M., and Spirnak J. P. Nonoperative treatment of major blunt renal laceration with urinary extravasation. *J Urol* 1997; 157: pp. 2056
48. Thompson-Fawcett M., and Kolbe A. Pediatric renal trauma: caution with conservative management of major injuries. *Aust N Z Surg* 1996; 66: pp. 435
49. Guerriero W. G., Carlton C. E., Scott R., et al: Renal pedicle injuries. *J Trauma* 1971; 11: pp. 53
50. Lohse J. R., Botham R. J., and Waters R. F. : Traumatic bilateral renal artery thrombosis: case report and review of literature. *J Urol* 1982; 127: pp. 522
51. Cass A. S., Brubrick M., Luxenberg M. Renal pedicle injury in patients with multiple injuries. *J Trauma* 1985; 25: pp. 892
52. Smith S. D., Gardner M. J., and Rowe M. I. : Renal artery occlusion in pediatric blunt abdominal trauma—decreasing the delay from injury to treatment. *J Trauma* 1993; 35: pp. 861
53. Cain M. P., Matsumoto J. M., and Husmann D. A. : Retrograde filling of the renal vein on computerized tomography for blunt renal trauma: an indicator of renal artery injury. *J Urol* 1995; 153: pp. 1247
54. Barsness K. A., Bensard D. D., Partrick D. Renovascular injury: an argument for renal preservation. *J Trauma* 2004; 57: pp. 310
55. Cass A. S., and Luxenberg M. Management of renal artery injuries from external trauma. *J Urol* 1987; 138: pp. 266
56. Abdalati H., Bulas D. I., Sivit C. J. Blunt renal trauma in children: healing of renal injuries and recommendations for imaging follow-up. *Pediatr Radiol* 1994; 24: pp. 573
57. Gill B., Palmer L. S., Reda E. Optimal renal preservation with timely percutaneous intervention: a changing concept in the management of blunt renal trauma in children in the 1990s. *Br J Urol* 1994; 74: pp. 370
58. Teigen C. L., Venbrux A. C., Quinlan D. M. Late massive hematuria as a complication of conservative management of blunt renal trauma in children. *J Urol* 1992; 147: pp. 1333
59. Al-Qudah H, Santucci R. Complications of renal trauma. *Urol Clin North Am* 2006;33:41–53.
60. Chedid A, Le Coz S, Rossignol P, et al. Blunt renal trauma-induce hypertension: prevalence, presentation and outcome. *Am J Hypertens* 2006;19: 500–4
61. Henderson C, Sedberry-Ross S, Pickard R, et al. Management of high grade renal trauma: 20-year experience at a pediatric level I trauma center. *J Urol* 2007;178:246–50.
62. Myrianthefs P, Aravosita P, Tokta R, et al. Resolution of page-kidney related hypertension with medical therapy: a case report. *Heart Lung* 2007; 36:377–9.
63. Angus L. D. G., Tachmes L., Kahn S., et al: Surgical management of pediatric renal trauma: an urban experience. *Am Surgeon* 1993; 59: pp. 388
64. Baniel J., and Schein M. : The management of penetrating trauma to the urinary tract. *J Am Coll Surg* 1994; 178: pp. 417
65. Wessells H, McAninch JW, Meyer A, Bruce J. Criteria for nonoperative treatment of significant penetrating renal lacerations. *J Urol* 1997; 157:24–7.
66. Kansas BT, Eddy MJ, Mydlo JH, Uzzo RG. Incidence and management of penetrating renal trauma in patients with multiorgan injury: extended experience at an inner city trauma center. *J Urol* 2004; 172:1355–60
67. Heyns CF, Van Vollenhoven P. Selective surgical management of renal stab wounds. *Br J Urol* 1992; 69:351–7.
68. Dinkel HP, Danuser H, Triller J. Blunt renal trauma: minimally invasive management with microcatheter embolization experience in nine patients. *Radiology* 2002; 223:723–30.
69. Goffette PP, Laterre PF. Traumatic injuries: imaging and intervention in post-traumatic complications (delayed intervention). *Eur Radiol* 2002; 12:994–1021.
70. Sofocleous C, Hinrichs C, Hubbi B, et al. Angiographic findings and embolotherapy in renal artery trauma. *Cardiovasc Interv Radiol* 2005;28: 39–47.
71. Breyer B, McAninch J, Elliot S, Master V. Minimally invasive endovascular techniques to treat acute renal hemorrhage. *J Urol* 2008;179:2248–53.
72. Pinto I, Chimeno P. Treatment of a urinoma and a post-traumatic pseudoaneurysm using selective arterial embolization. *Cardiovasc Interv Radiol* 1998;21:506–8.
73. Husmann DA, Morris JS. Attempted nonoperative management of blunt renal lacerations extending through the corticomedullary junction: the short-term and long-term sequelae. *J Urol* 1990; 143:682–4.
74. Philpott JM, Nance ML, Carr MC, Canning DA, Stafford PW. Ureteral stenting in the management of urinoma after severe blunt renal trauma in children. *J Pediatr Surg* 2003; 38:1096–8.

75. Brenner D, Hall E. Computerized tomography: an increasing source of radiation exposure. *N Engl J Med* 2007;357:2277-80.
76. Malcom J, Derweesh I, Mehrazin R, et al. Nonoperative management of renal trauma: is routine early follow-up imaging necessary? *BMC Urol* 2008;8:11-17.
77. Shah N, Platt S. ALARA: Is there a cause for alarm? Reducing radiation risks from computed tomography scanning in children. *Curr Opin Pediatr* 2008;20:243-6.
78. Eeg K, Khoury A, Halachmi S, et al. Single center experience with application of the ALARA concept to serial imaging studies after blunt renal trauma in children: is ultrasound enough? *J Urol* 2009;181:1834-40.
79. Keller MS, Coln CE, Garza JJ et al. Functional outcome of nonoperatively managed renal injuries in children. *J Trauma* 2004; 57:108-10
80. Moog R, Becmeur F, Dutson E, Chevalier-Kauffmann I, Sauvage P, Brunot B. Functional evaluation by quantitative dimercaptosuccinic acid scintigraphy after kidney trauma in children. *J Urol* 2003; 169:641-4.
81. Wessels H, Deirmenjian J, McAninch J. Preservation of renal function after reconstruction for trauma: quantitative assessment with radionuclide scintigraphy. *J Urol* 1997; 157:1583-6.
82. Presti JC Jr, Carroll PR, McAninch JW. Ureteral and renal pelvic injuries from external trauma: diagnosis and management. *J Trauma*, 1989. 29(3): p. 370-4.
83. Corriere J. N. Ureteral injuries. In Gillenwater J. Y., Grayhack J. T., Howards S. S., and Duckett J. W. (eds): *Adult and Pediatric Urology*, 3rd ed. St Louis: Mosby, 1996. pp. 554-562
84. Tucak A., and Petek Z. War injuries of the ureter. *Mil Med* 1997; 162: pp. 344
85. Elliot S, McAninch JW. Ureteral injuries: external and iatrogenic. *Urol Clin North Am* 2006;33:55-66.
86. Carver B, Bozeman C, Venable D. Ureteral injury due to penetrating trauma. *South Med J* 2004;97:462-4.
87. Mulligan JM, Cagiannos I, Collins JP, Millward SF. Ureteropelvic junction disruption secondary to blunt trauma: excretory phase imaging (delayed films) should help prevent a missed diagnosis. *J Urol*, 1998. 159(1): p. 67-70.
88. Morey A. F., McAninch J. W., Tiller B. K. Single shot intraoperative excretory urography for the immediate evaluation of renal trauma. *J Urol* 1999; 161: pp. 1088
89. al-Ali M, Haddad LF. The late treatment of 63 overlooked or complicated ureteral missile injuries: the promise of nephrostomy and role of autotransplantation. *J Urol*, 1996. 156(6): p. 1918-21.
90. Velmahos G. C., Constantinou C., Tillou A., et al: Abdominal computed tomographic scan for patients with gunshot wounds to the abdomen selected for nonoperative management. *J Trauma* 2005; 59: pp. 1155
91. Fernandez A. F., Ruiz S. S., Martinez I. G., et al: Blunt traumatic rupture of the high right ureter, repaired with appendix interposition. *Urol Int* 1993; 53: pp. 97
92. Wazzan W., Azoury B., and Hemady K. : Missile injury of upper ureter treated by delayed renal autotransplantation and ureteropyelostomy. *Urology* 1993; 42: pp. 725
93. Routh J, Tollefson M, Ashley R, Husmann D. Iatrogenic ureteral injury: can adult repair techniques be used on children. *J Pediatr Urol* 2009;5: 53-5
94. Civit CJ, Cutting JP, Eichelberger MR. CT diagnosis and localization of rupture of the bladder in children with blunt abdominal trauma: significance of contrast material extravasation in the pelvis. *AJR Am J Roentgenol*, 1995. 164(5): p. 1243-6.
95. Corriere JN, Sandler NN. Management of the ruptured bladder: seven year experience with 111 cases. *J Trauma* 1986; 26:830-5.
96. Hochberg E, Stone NN. Bladder rupture associated with pelvic fracture due to blunt trauma. *Urology*, 1993. 41(6): p. 531-3.
97. Ciftci A. O., Tanyel F. C., and Senocak M. E. Biochemical predictors for differentiating intraperitoneal and extraperitoneal bladder perforation. *J Pediatr Surg* 1999; 34: pp. 367
98. Haas CA, Brown SL, Spirnak JP. Limitations of routine spiral computerized tomography in the evaluation of bladder trauma. *J Urol*, 1999. 162(1): p. 51-2.
99. Volpe MA, Pachter EM, Scalea TM, Macchia RJ, Mydlo JH. Is there a difference in outcome when treating traumatic intraperitoneal bladder rupture with or without a suprapubic tube? *J Urol*, 1999. 161(4): p. 1103-5.
100. Parry N. G., Rozycki G. S., Feliciano D. V. Traumatic rupture of the urinary bladder: is the suprapubic tube necessary? *J Trauma* 2003; 54: pp. 431
101. Sandler CM, Hall JT, Rodriguez MB, Corriere JN. Bladder injury in blunt trauma. *Radiology* 1986; 158:633-8.
102. Richardson JR Jr, Leadbetter GW Jr. Non-operative treatment of the ruptured bladder. *J Urol*, 1975. 114(2): p. 213-6.
103. Ashley R, Husmann D. Artificial urinary sphincters placed after posterior urethral distraction injuries in children are at risk for erosion. *J Urol* 2007;178:1813-15.
104. Routh J, Husmann D. Long-term continence outcomes after immediate repair of pediatric bladder neck lacerations extending into the urethra. *J Urol* 2007;178:1816-18.
105. Chapple C. Urethral injury. *BJU Int* 2000;86:318-26.
106. Rosenstein D, Alsikafi N. Diagnosis and classification of urethral injuries. *Urol Clin North Am* 2006;33:73-85.
107. Kommu S, Illahi I, Mumtaz F. Patterns of urethral injury and immediate management. *Curr Opin Urol* 2007;17:383-9.
108. Cass AS, Godec CJ. Urethral injury due to external trauma. *Urology*, 1978. 11(6): p. 607-11.

109. Pokorny M, Pontes JE, Pierce JM Jr. Urological injuries associated with pelvic trauma. *J Urol*, 1979. 121(4): p. 455-7.
110. Maheswari P, Shah H. Immediate endoscopic management of complete iatrogenic anterior urethral injuries: a case series with long-term results. *BMC Urol* 2005;5:13-19.
111. Gluckman G, Stoller M, Jacobs M, Kogan B. Newborn penile glans amputation during circumcision and successful reattachment. *J Urol* 1995;153:778-82.
112. Baskin L, Canning D, Snyder 3rd HM, Duckett Jr JW. Surgical repair of urethral circumcision injuries. *J Urol* 1997;158:2269-71.
113. Spence H. Anomalies and complications of the urogenital tract associated with congenital imperforate anus. *J Urol* 1954;71:453-63.
114. Williams D, Grant J. Urological complications of imperforate anus. *Br J Urol* 1969;41:660-5.
115. McLorie G, Merguerian P, DeMaria J. Injuries to the genitourinary system during a posterior sagittal approach, and their repair. *Br J Urol* 1998; 81:76-80.
116. Hong A, Acuna M, Pena A, et al. Urologic injuries associated with repair of anorectal malformations in male patients. *J Pediatr Surg* 2002;37:339-44.
117. Park S., and McAninch J. W. : Straddle injuries to the bulbar urethra: management and outcomes in 78 patients. *J Urol* 2004; 171: pp. 722
118. Husmann D, Rathburn S. Long-term follow-up of visual internal urethrotomy for management of short (less than 1 cm) penile urethral strictures following hypospadias repair. *J Urol* 2006;176: 1738-41.
119. Hafez A, El-Assmy A, Dawaba MS, et al. Long-term outcome of visual internal urethrotomy for the management of pediatric urethral strictures. *J Urol* 2005;173:595-7.
120. Hsiao K, Baez-Trinidad L, Lendvay T, et al. Direct vision internal urethrotomy for the treatment of pediatric urethral strictures: analysis of 50 patients. *J Urol* 2003;170:952-3.
121. Elliott DS, Barrett DM. Long-term followup and evaluation of primary realignment of posterior urethral disruptions. *J Urol*, 1997. 157(3): p. 814-6.
122. Corriere J. N., and Sandler C. M. : Management of the ruptured bladder: 7 years experience with 111 cases. *J Trauma* 1986; 26: pp. 830
123. Cooperberg M, McAninch J, Alsikafi N, Elliot S. Urethral reconstruction for traumatic posterior urethral disruption: outcome of a 25-year experience. *J Urol* 2007;178:2006-10.
124. Tollefson M, Ashley R, Routh J, Husmann D. Traumatic obliterative urethral strictures in pediatric patients: failure of the cut to light technique at long-term follow-up. *J Urol* 2007;178:1656-8.
125. El-Sheikh M, Zaida A, Sadek S, Shoukry I. Pediatric and adolescent transperineal anastomotic urethroplasty. *J Pediatr Urol* 2008;4:333-6.
126. Koraitim MM. Posttraumatic posterior urethral strictures in children: a 20-year experience. *J Urol*, 1997. 157(2): p. 641-5.
127. Boone TB, Wilson WT, Husmann DA. Postpubertal genitourinary function following posterior urethral disruptions in children. *J Urol*, 1992. 148(4): p. 1232-4.
128. Barbagli G, Palminteri E, Lazzeri M, Turini D. Interim outcomes of dorsal skin graft bulbar urethroplasty. *J Urol* 2004;172:1365-7.
129. Park S, McAninch J. Straddle injuries to the bulbar urethra: management and outcomes in 78 patients. *J Urol* 2004;171:722-5.
130. Schulte-Baukloh H, Sturzebecher B, Blomers F, et al. Orandi one-stage urethroplasty using the subcutaneous pedicle graft modification of Ratzsch—long-term results. *Scand J Urol Nephrol* 2004;38:321-5.
131. Dubey D, Kumar A, Mandhani A, et al. Buccal mucosal urethroplasty: a versatile technique for all urethral segments. *BJU Int* 2005;95: 625-29.
132. Freitas Filho L, Carnevale J, Melo Filho A, et al. Posterior urethral injuries and the Mitrofanoff principle in children. *BJU Int* 2003;91:402-5.
133. Maheswari P, Shah H. Immediate endoscopic management of complete iatrogenic anterior urethral injuries: a case series with long-term results. *BMC Urol* 2005;5:13-19.
134. Hadjzacharia P, Inaba K, Teiseira P, et al. Evaluation of immediate endoscopic realignment as a treatment modality for traumatic urethral injuries. *J Trauma* 2008;64:1443-50.
135. Husmann D, Wilson W, Boone T, Allen T. Prostatomembranous urethral disruptions: management by suprapubic cystostomy and delayed urethroplasty. *J Urol* 1990;144:76-8.
136. Husmann D, Boone T, Wilson W. Management of low-velocity gunshot wounds to the anterior urethra: the role of primary repair versus urinary diversion alone. *J Urol* 1993a;150:70-2.
137. Nerli R, Koura A, Ravish I, et al. Posterior urethral injury in male children: long term follow-up. *J Pediatr Urol* 2007;4:154-9.
138. Perry M, Husmann DA. Urethral injuries in the female following pelvic fractures. *J Urol* 1992;147:139-43
139. Venn S, Greenwell T, Mundy A. Pelvic fracture injuries of the female urethra. *BJU Int* 1999;83:626-30.
140. Chapple C. Urethral injury. *BJU Int* 2000;86:318-26.
141. Hemal A, Dorairajan L, Gupta N. Posttraumatic complete and partial loss of urethra with pelvic fracture in girls: an appraisal of management. *J Urol* 2000;163:282-7.
142. Castera R, Podesta M, Ruarte A, et al. 10-year experience with artificial urinary sphincter in children and adolescents. *J Urol* 2001;165: 2373-6.
143. Huang C, Sun N, Wei-ping, et al. The management of old urethral injury in young girls: analysis of 44 cases. *J Pediatr Surg* 2003;38:1329-32.
144. Koraitim M. Post-traumatic posterior urethral strictures: preoperative decision making. *Urology* 2004;64:228-31.

Dizin

A

Adolesan varikosel, 179
Ambigus genitalya, 9
Antenatal hidronefroz, 9, 63
Antibiyotik profilaksisi, 57, 267
Antibiyotik tedavisi, 33
Antimuskarinik tedavi, 267
Artifisyel üriner sfinkter, 245
Aseptomatik bakteriüri, 33

B

Bakteriüri, 32
Bilgisayarlı tomografi, 275
Botulinum toxin A, 267

C

Cerrahi tedavi, 49
Cerrahi yöntemler, 88
Cohen tekniği, 228

Ç

Çift toplayıcı sistem, 77
Çocuklarda şok dalga litotripsi, 315

D

Detrusör sfinkter dissinerjisi, 238
Direkt üriner sistem grafisi, 274
Disfonksiyonel işeme, 263
Distal hipospadias, 136
Diüretikli renal sintigrafi, 85
Dorsal-ventral slit tekniği, 193

E

Ektopik üreter, 77
Enfeksiyon, 94
Epidemiyoloji, 44

F

Fetal üriner sistem, 63
Fimozis, 198

G

Genetik, 29
Genital, 4
Genitoüriner, 12
Genitoüriner sistem tümörleri, 369
Glenn-Anderson, 227
Görüntüleme, 25, 36
Gülme (Giggle) inkontinans, 263

H

Hematüri, 7, 21
Hidronefroz, 75
Hidrosel, 169
Hinman sendromu, 264
Hiperkalsüri, 282
Hiperokzalüri, 282
Hipositratri, 282
Hipospadias, 135

İ

İdrar, 47
İdrar kültürü, 243
İdrar yolu enfeksiyonları (İYE), 7, 43
İleosistoplasti, 248
İnguinal herni, 169
İnmemiş testis, 149
İntravenöz piyelografi, 48, 84
İşeme semptomları, 5
İşeme sistografisi, 37
İşeme sistoüretrografisi, 96
İşeme sonrası damlatma, 264

K

Kandidüri, 51
Karın muayenesi, 12
Konjenital, 9
Konservatif tedavi, 291
Koyanagi tekniği, 143
Kriptorşidizm, 149

L

Labial adhezyon, 14
Laparoskopi, 321
Lökosit Esteraz (LE) testi, 31

M

Matheiu, 140
Medikal ekspulsif tedavi, 284
Medikal tedavi, 49
Megalouretra, 128
Megaüreter, 76, 81, 233
Mesane, 29
Mesane boynu rekonstrüksiyonu, 243
Mesane disfonksiyonu, 29, 121
Mikroskopik hematüri, 24
Mitrofanoff prosedürü, 255
MR ürografi, 276
Multistik displazik böbrek, 77

N

Nefroüretrektomi, 117
Neisseria ve klamidya enfeksiyonları, 53
Nitrit testi, 31
Non-nörojen mesane, 261
Nöroblastom, 382
Nörojen mesane, 237
Nöromodülasyon, 266

O

Ogmentasyon sistoplasti, 247
Onlay ada flebi, 140

P

Paquin tekniği, 227
Parafimozis, 198
Parankim incelmeleri, 67
Parsiyel nefrektomi, 97
Pediatrik laparoskopi, 321
Pediatrik testis tümörleri, 401
Pelvis renalis, 64

Penis, 4
 Penoskrotal ödem, 13
 Periferik kaliks dilatasyonu, 67
 Perkütan nefrolitotomi, 307
 Politano-Leadbetter, 227
 Posterior üretral valv, 107
 Prader orşidometri, 182
 Proksimal hipospadias, 140
 Prolapsus, 95
 Prosesus vaginalis, 157
 Proteinüri, 15
 Pyeloüreterostomi, 98

R

Rabdomyosarkom, 394
 Radionüklid renal görüntüleme, 113
 Radyonüklid sintigrafi, 68
 Renal sintigrafi, 38
 Renal transplantasyon, 124
 Renal travma, 8
 Retrograd intrarenal cerrahi, 303
 Retrograd pyelografi, 421
 RIRC, 303
 Robot yardımcı laparoskopik cerrahi, 325
 Robot yardımcı laparoskopik piyeloplasti, 333
 Robot yardımcı laparoskopik üreteral reimplantasyon, 343

S

Santral kaliks dilatasyonu, 66
 Semptom, 3
 Semptomatik kandidüri, 52
 Semptomlar, 46
 SFU, 65
 Sintigrafi, 49
 Sirkümsizyon, 117
 Sistoskopi, 49
 Sitomegalovirüs (CMV) enfeksiyonu, 52
 Sleeve tekniği, 193
 Subüreteral enjeksiyon, 211
 Sünnet, 191

T

Tailoring yöntemleri, 87
 Tam idrar analizi, 47
 Tembel mesane sendromu, 264
 Temiz aralıklı kateterizasyon, 266
 Testiküler hipotrofi, 183
 Testis Tümörleri, 401
 Tomografi, 49
 Transüretral insizyon, 98
 Travma, 413
 Tubülarize insize plak uretroplasti, 138
 Tüberkülin deri testi (PPD testi), 47

U

Ultrasonografi, 36, 49, 68, 112

Ü

Üreteral reimplantasyon, 87
 Üreteroneosistostomi, 223
 Üretero pelvik bileşke darlığı, 103
 Üreterorenoskopi, 299
 Üreterosel, 77, 93
 Üreterosel tedavi seçenekleri, 99
 Üreterosistoplasti, 252
 Üreteroskopi, 49
 Üreteroüreterostomi, 98
 Üreterovezikal bileşke, 82
 Üretra, 4
 Üretral atrezi, 126
 Üretral duplikasyon, 127
 Üretroplasti, 136
 Üretoraji, 129
 Üriner sistem, 63
 Üriner sistem dilatasyonu, 66
 Üriner sistem tüberkülozu, 44
 Üroterapi, 266

V

Vajinal işeme, 264
 Valv ablasyonu, 114

Valv mesane sendromu, 121
Varikoselektomi, 182
VCUG, 69
Vezikostomi, 116
Vezikoüreteral reflü, 76, 203, 211
Voiding sistoüretrografi, 69, 84, 113

W

Wilms tümörü, 369

Y

Yara, 58